This is a digital copy of a book that was preserved for generations on library shelves before it was carefully scanned by Google as part of a project to make the world's books discoverable online.

It has survived long enough for the copyright to expire and the book to enter the public domain. A public domain book is one that was never subject to copyright or whose legal copyright term has expired. Whether a book is in the public domain may vary country to country. Public domain books are our gateways to the past, representing a wealth of history, culture and knowledge that's often difficult to discover.

Marks, notations and other marginalia present in the original volume will appear in this file - a reminder of this book's long journey from the publisher to a library and finally to you.

Usage guidelines

Google is proud to partner with libraries to digitize public domain materials and make them widely accessible. Public domain books belong to the public and we are merely their custodians. Nevertheless, this work is expensive, so in order to keep providing this resource, we have taken steps to prevent abuse by commercial parties, including placing technical restrictions on automated querying.

We also ask that you:

+ *Make non-commercial use of the files* We designed Google Book Search for use by individuals, and we request that you use these files for personal, non-commercial purposes.

+ *Refrain from automated querying* Do not send automated queries of any sort to Google's system: If you are conducting research on machine translation, optical character recognition or other areas where access to a large amount of text is helpful, please contact us. We encourage the use of public domain materials for these purposes and may be able to help.

+ *Maintain attribution* The Google "watermark" you see on each file is essential for informing people about this project and helping them find additional materials through Google Book Search. Please do not remove it.

+ *Keep it legal* Whatever your use, remember that you are responsible for ensuring that what you are doing is legal. Do not assume that just because we believe a book is in the public domain for users in the United States, that the work is also in the public domain for users in other countries. Whether a book is still in copyright varies from country to country, and we can't offer guidance on whether any specific use of any specific book is allowed. Please do not assume that a book's appearance in Google Book Search means it can be used in any manner anywhere in the world. Copyright infringement liability can be quite severe.

About Google Book Search

Google's mission is to organize the world's information and to make it universally accessible and useful. Google Book Search helps readers discover the world's books while helping authors and publishers reach new audiences. You can search through the full text of this book on the web at `http://books.google.com/`

Über dieses Buch

Dies ist ein digitales Exemplar eines Buches, das seit Generationen in den Regalen der Bibliotheken aufbewahrt wurde, bevor es von Google im Rahmen eines Projekts, mit dem die Bücher dieser Welt online verfügbar gemacht werden sollen, sorgfältig gescannt wurde.

Das Buch hat das Urheberrecht überdauert und kann nun öffentlich zugänglich gemacht werden. Ein öffentlich zugängliches Buch ist ein Buch, das niemals Urheberrechten unterlag oder bei dem die Schutzfrist des Urheberrechts abgelaufen ist. Ob ein Buch öffentlich zugänglich ist, kann von Land zu Land unterschiedlich sein. Öffentlich zugängliche Bücher sind unser Tor zur Vergangenheit und stellen ein geschichtliches, kulturelles und wissenschaftliches Vermögen dar, das häufig nur schwierig zu entdecken ist.

Gebrauchsspuren, Anmerkungen und andere Randbemerkungen, die im Originalband enthalten sind, finden sich auch in dieser Datei – eine Erinnerung an die lange Reise, die das Buch vom Verleger zu einer Bibliothek und weiter zu Ihnen hinter sich gebracht hat.

Nutzungsrichtlinien

Google ist stolz, mit Bibliotheken in partnerschaftlicher Zusammenarbeit öffentlich zugängliches Material zu digitalisieren und einer breiten Masse zugänglich zu machen. Öffentlich zugängliche Bücher gehören der Öffentlichkeit, und wir sind nur ihre Hüter. Nichtsdestotrotz ist diese Arbeit kostspielig. Um diese Ressource weiterhin zur Verfügung stellen zu können, haben wir Schritte unternommen, um den Missbrauch durch kommerzielle Parteien zu verhindern. Dazu gehören technische Einschränkungen für automatisierte Abfragen.

Wir bitten Sie um Einhaltung folgender Richtlinien:

+ *Nutzung der Dateien zu nichtkommerziellen Zwecken* Wir haben Google Buchsuche für Endanwender konzipiert und möchten, dass Sie diese Dateien nur für persönliche, nichtkommerzielle Zwecke verwenden.

+ *Keine automatisierten Abfragen* Senden Sie keine automatisierten Abfragen irgendwelcher Art an das Google-System. Wenn Sie Recherchen über maschinelle Übersetzung, optische Zeichenerkennung oder andere Bereiche durchführen, in denen der Zugang zu Text in großen Mengen nützlich ist, wenden Sie sich bitte an uns. Wir fördern die Nutzung des öffentlich zugänglichen Materials für diese Zwecke und können Ihnen unter Umständen helfen.

+ *Beibehaltung von Google-Markenelementen* Das "Wasserzeichen" von Google, das Sie in jeder Datei finden, ist wichtig zur Information über dieses Projekt und hilft den Anwendern weiteres Material über Google Buchsuche zu finden. Bitte entfernen Sie das Wasserzeichen nicht.

+ *Bewegen Sie sich innerhalb der Legalität* Unabhängig von Ihrem Verwendungszweck müssen Sie sich Ihrer Verantwortung bewusst sein, sicherzustellen, dass Ihre Nutzung legal ist. Gehen Sie nicht davon aus, dass ein Buch, das nach unserem Dafürhalten für Nutzer in den USA öffentlich zugänglich ist, auch für Nutzer in anderen Ländern öffentlich zugänglich ist. Ob ein Buch noch dem Urheberrecht unterliegt, ist von Land zu Land verschieden. Wir können keine Beratung leisten, ob eine bestimmte Nutzung eines bestimmten Buches gesetzlich zulässig ist. Gehen Sie nicht davon aus, dass das Erscheinen eines Buchs in Google Buchsuche bedeutet, dass es in jeder Form und überall auf der Welt verwendet werden kann. Eine Urheberrechtsverletzung kann schwerwiegende Folgen haben.

Über Google Buchsuche

Das Ziel von Google besteht darin, die weltweiten Informationen zu organisieren und allgemein nutzbar und zugänglich zu machen. Google Buchsuche hilft Lesern dabei, die Bücher dieser Welt zu entdecken, und unterstützt Autoren und Verleger dabei, neue Zielgruppen zu erreichen. Den gesamten Buchtext können Sie im Internet unter `http://books.google.com` durchsuchen.

Harvard University

Library of

The Medical School

and

The School of Public Health

VE RI TAS

Henry F. Sears, M.D.

Archiv

für

pathologische Anatomie und Physiologie

und für

klinische Medicin.

Herausgegeben

von

Rudolf Virchow.

Band 137.

Folge XIII. Band VII.

Mit 10 Tafeln.

Berlin,
Druck und Verlag von Georg Reimer.
1894.

HARVARD UNIVERSITY
SCHOOL OF MEDICINE AND PUBLIC HEALTH
LIBRARY
41

Inhalt des 136. Bandes.

Erstes Heft (2. Juli).

Seite

I. Ueber acute Leukämie und ihre Beziehung zu geschwürigen Prozessen im Verdauungskanal. Von Dr. M. Askanazy, Privatdocenten und Assistenten am pathologischen Institut zu Königsberg i. Pr. 1

II. Ueber Bildung und Rückbildung elastischer Fasern. (Aus dem Pathologischen Institut der Universität Greifswald.) Von Friedrich Hansen, Arzt in Altona. 25

III. Ueber den Einfluss des Piperazins auf die harnsaure Diathese. Von Dr. Biesenthal, Arzt in Berlin. 51

IV. Zellenstudie an der gereizten Hornhaut. (Aus dem Pathologischen Institut in Berlin.) Von Dr. med. K. Yamagiwa, Assistenzprofessor an der kais. Japan. Universität zu Tokio (Japan). 77

V. Ueber Athetose. (Mit 1 Zinkogr.) Von Prof. Dr. Hermann Eichhorst in Zürich. . . . , ... 100

VI. Zur Kenntniss der Muskelspindeln. (Aus dem Pathologischen Institut in Bern.) Von Laura Forster aus Sydney. (Hierzu Taf. I.) 121

VII. Aus dem Pathologischen Institut zu Halle a. S.
I. Ueber multiple Nekrosen in der Leber bei Stauungsicterus. Von Dr. Hans Sauerhering, Assistenten am Pathologischen Institut. (Hierzu Taf. II.) 155
II. Ein Fall von Angioma cavernosum ovarii. Von Dr. med. Marckwald, Assistenten am pathologischen Institut. . 175

VIII. Graphische Darstelluug einiger Athmungstypen des Menschen. (Aus dem Krankenhause der jüdischen Gemeinde in Berlin, innere Abtheilung des Herrn Sanitätsrath Dr. Lazarus.) Von Dr. E. Aron. (Hierzu Taf. III.) 178

IX. Ueber die Abstammung gewisser Nierengeschwülste von embryonal abgesprengten Nebennierenkeimen. (Antwort auf Dr. Sudeck's Erwiderung in Bd. 136. S. 236.) Von Professor Dr. O. Lubarsch in Rostock. 191

Zweites Heft (28. Juli).

X. Ueber traumatische Lymphcysten des Unterschenkels. Von Prof. Ledderhose in Strassburg. (Hierzu Taf. IV.) . . . 197

XI. Ueber congenitale Lage- und Bildungsanomalien der Nieren. (Aus dem Pathologischen Institut zu Heidelberg.) (Mit zwei Zinkographien.) Von Dr. Georg Strube aus Bremen. . . 227

XII. Klinische Basis zu meiner Theorie über die parenchymatöse Nephritis und ein Beitrag zur Aetiologie des runden Magengeschwüres. Von Dr. Alexandre Favre, Prof. ag. de Médecine légale à l'Académie de Neuchâtel. 264

Seite

XIII. Primäre sarcomatöse Ostitis mit chronischem Rückfallsfieber. (Aus der Medicinischen Poliklinik und dem Pathologischen Institut der Universität Heidelberg.) Von Dr. Hammer, Assistenten der Medicinischen Poliklinik. (Hierzu Taf. V.) . . . 280

XIV. Ueber angeborne Divertikel des Herzens. Von Prof. Dr. Julius Arnold in Heidelberg. (Hierzu Taf. VI.) 318

XV. Ueber Zellknospen in den Arterien der Schilddrüse. Von Dr. Martin B. Schmidt, I. Assistenten am Pathologischen Institut und Privatdocenten zu Strassburg i. E. (Hierzu Taf. VII.) . . 330

XVI. Beitrag zur pathologischen Anatomie und Aetiologie der Pankreas-Cysten. Von Dr. med. Alfred Tilger, Assistenten am Pathologischen Institut zu Genf. (Hierzu Taf. VIII.) . . . 348

XVII. Kleinere Mittheilungen.

1. Trichinosis mit eigenartiger Localisation. (Mit einer Zinkographie.) Von Dr. Finger in Strasburg i./Westpr. . . 376
2. Ueber die Bildung der Schwefelsäure im Organismus. Von Prof. E. Salkowski in Berlin. 381
3. Ueber Spina bifida occulta mit Hypertrichosis lumbalis. (Mit einer Zinkographie.) Von Dr Edmund Saalfeld in Berlin. 384
4. Congenitale Missbildung des Vorderarms. Briefliche Mittheilung an den Herausgeber. (Mit einer Zinkographie.) Von Dr. Cohen zu Essen a./Ruhr. 387

Drittes Heft (1. September).

XVIII. Ueber das Verhalten von Nervenendorganen nach Durchschneidung der zugehörigen Nerven. Von Dr. Benno Baginsky in Berlin. (Hierzu Taf. IX.) 389

XIX. Beiträge zur Histogenese der acuten Nierenentzündungen. (Aus dem Pathologischen Institut der Universität Rostock.) (Eine von der medicinischen Facultät der Universität Rostock gekrönte Preisschrift.) Von Theodor Burmeister, Cand. med. in Rostock. (Hierzu Taf. X.) 405

XX. Ueber die durch das Ueberstehen von Infectionskrankheiten erworbene Immunität. Von Dr. J. Maiselis aus Russland, zur Zeit in Berlin. 468

XXI. Ueber die Löslichkeit der weissen Blutkörperchen in Peptonlösungen. (Aus dem Marien-Krankenhaus für Arme in St. Petersburg.) Von Dr. Eugen Botkin. 476

XXII. Ueber eine Nierenmykose und das gleichzeitige Vorkommen verschiedener Pilzformen bei Diabetes. Von Prof. Dr. Paul Ernst, Assistenten am Pathologischen Institut zu Heidelberg. 486

XXIII. Ueber Vorkommen und Bildung der Bernsteinsäure. (Aus dem chemischen Laboratorium des Pathologischen Instituts zu Berlin.) Von Ferdinand Blumenthal, Cand. med. . . 539

XXIV. Die Entstehung der zelligen Infiltration bösartiger Tumoren. Von W. Heidemann, I. Assistenten am Pathologischen Institut der Universität Greifswald. 568

XXV. Ueber die Einwirkung verschiedener Säuren bei der Pepsinverdauung. (Aus dem Pathologischen Institut der Universität Halle a./S.) Von Dr. med. M. Hahn. 597

Archiv
für
pathologische Anatomie und Physiologie
und für
klinische Medicin.

Bd. 137. (Dreizehnte Folge Bd. VII.) Hft. 1.

I.

Ueber acute Leukämie und ihre Beziehung zu geschwürigen Prozessen im Verdauungskanal.

Von Dr. M. Askanazy,
Privatdocenten und Assistenten am pathologischen Institut zu Königsberg i. Pr.

Im Jahre 1889 stellte W. Ebstein[1]) bereits 16 Fälle acuter Leukämie aus der Literatur zusammen, denen er eine eigene Beobachtung anfügte. Im vorigen Jahre vervollständigte Eichhorst[2]) die Zahl der bis dahin bekannt gewordenen Fälle einschliesslich eines selbststudirten Krankheitsfalles auf 27. Von diesen sind jedoch 2 von Paterson publicirte Fälle wegen ihrer zweifelhaften Natur auszuscheiden und an ihrer Stelle je ein Fall von Greene[3]) und Wertheim[4]) einzurechnen. Inzwischen sind weitere Mittheilungen von Guttmann[5]) und Litten[6]) erfolgt, und jüngst berichtete Nobel[7]) im „Wiener med. Club“ über 2 einschlägige Beobachtungen. —

[1]) Deutsches Archiv f. klin. Medicin. 1889. Bd. 44. S. 343.
[2]) Dieses Archiv. Bd. 130. S. 365.
[3]) The New York Med. Journal. 11. Febr. 1888. Vol. 47. No. 6.
[4]) Zeitschrift für Heilkunde. Bd. XII. Fall 7. S. 18 u. 30 d. Sep.-Abdr.
[5]) Berl. klin. Wochenschrift. 1891. S. 1109.
[6]) Verhandlungen des Congresses für innere Med. Wiesbaden 1892.
[7]) Mir nur im Referate zugänglich.

Während Ebstein in seiner zusammenfassenden Darstellung das gesammte Krankheitsbild der acuten Leukämie zum ersten Mal entwarf und genauer ausmalte, zugleich die pathologisch-anatomische und ätiologische Seite des Leidens in den Bereich seiner Erwägungen ziehend, haben die neueren Beobachtungen auf einige im Vordergrunde der Erscheinungen stehende Eigenthümlichkeiten hingewiesen, die Interesse verdienen. Es sind dies die in den letzten Publicationen [Hinterberger[1]), Obrastzow[2]) u. A.] immer wiederkehrenden Angaben über nekrotische, gangränöse upd ulceröse Prozesse im Digestionstractus (Mundhöhle, Pharynx, Darm, seltener Magen), deren schon in früheren Arbeiten gelegentlich Erwähnung geschah, wie auch Ebstein bereits derartigen Affectionen in seiner Monographie einen kurzen Passus (a. a. O. S. 363) gewidmet hat. Die wiederholte Feststellung solcher nekrotisch-ulceröser Prozesse, ihr oft frühzeitiges Hervortreten im klinischen Krankheitsbilde fiel auf, so dass Hinterberger dieses Phänomen in den Mittelpunkt seiner ganzen Erörterung über die acute Leukämie stellte. Wieder und wieder denkt man daran, ob diese bemerkenswerthen Schleimhautaffectionen nicht als Eintrittspforte für das hypothetische leukämische „Virus" dienten, ohne über die Natur dieser geschwürigen Veränderungen in's Klare zu kommen. Und wieder war es dieses Moment, welches die Diagnose eines Falles im poliklinischen[3]) Stadtrevier ermöglichte, über den im Folgenden berichtet wird. Die pathologisch-histologische Untersuchung desselben führte zu einigen Ergebnissen, welche seine Mittheilung von diesem Standpunkte aus wünschenswerth machen. Die Krankheitsgeschichte ist in knappen Zügen folgende (Dr. Hilbert)[4]):

[1]) Deutsches Archiv für klin. Medicin. 1891. Bd. 48. S. 324.

[2]) Deutsche med. Wochenschrift. 1890. S. 1150.

[3]) Med. Univ.-Poliklinik des Herrn Prof. Schreiber.

[4]) Vgl. das Referat in der Deutsch. med. Wochenschrift, 1893, No. 36, S. 875, sowie die unter Leitung des Priv.-Doc. Dr. Hilbert gearbeitete Dissertation von E. Kirstein (Königsberg 1893). Daselbst befindet sich eine detaillirte Krankheitsgeschichte wie eine Erörterung mehrerer klinisch wichtiger Gesichtspunkte des Leidens, auf welche ich hiermit verweise.

„Die 37jährige Arbeiterfrau W. D., bisher stets gesund, erkrankte am 5. November 1892 im achten Monat ihrer achten Schwangerschaft unter Allgemeinerscheinungen, Kopfschmerz, Abgeschlagenheit, geringem Fieber bis zu 38° C. und etwas Bronchialkatarrh. Dazu traten bald Durchfälle, welche 2 Wochen anhielten. Dieser Zustand dauerte etwa 5 Wochen, Patientin war während desselben nicht bettlägerig. Am 14. December trat eine Zahnfleischaffection auf, welche im Bereiche des Unterkiefers derartige Dimensionen annahm, dass die Schneidezähne bis zu ihren Kronen in die beiderseits kleinfingerdicke Wucherung eingebettet waren; an den Eckzähnen kleine Ulcerationen des Zahnfleisches."

Diese ulceröse Zahnfleischerkrankung war es, über deren Beschwerden die Patientin besonders klagte und welche die Aufmerksamkeit der Beobachter vornehmlich erregte. Da die letzterwähnten Mittheilungen gelehrt hatten, dass sich dieses Phänomen gerade bei acuten Leukämien nicht selten einstellt, tauchte die Idee auf, es könnte hier ein derartiger Fall vorliegen. Am 24. December fertigte ich (im Einverständnisse mit Herrn Dr. Hilbert) von dem blassrothen, fast fleischwasserartigen Blute aus der Fingerkuppe der Patientin zahlreiche Deckglastrockenpräparate und einige mit Vaseline umrandete, frisch zu untersuchende Präparate an. Die Untersuchung erwies das Vorhandensein von Leukämie; über den Blutbefund gebe ich unten im Zusammenhang genaueren Bericht.

Der weitere Krankheitsverlauf gestaltete sich folgendermaasen (Dr. Hilbert):

„Am 26. December wurden zwei haselnussgrosse Knoten auf dem vorderen Zungenrücken bemerkt, am 27. Dec. sehr spärliche Petechien in der Haut der Oberarme, Oberschenkel und im geschwollenen Zahnfleisch, sowie zwei nekrotische Stellen im weichen Gaumen und Retinitis. Eine Vergrösserung von Milz und Leber war nicht nachzuweisen, am Halse einige haselnussgrosse Drüsen zu fühlen. Am 29. Dec. Abends wurde Pat. in die geburtshülfliche Klinik des Herrn Geheimrath Dohrn aufgenommen, woselbst bereits am nächsten Morgen fast ohne jede Wehenthätigkeit und mit ganz geringer Blutung die Geburt eines fast ausgetragenen, leicht macerirten Kindes erfolgte. Bald darauf Collaps, in welchem Pat. 10 Stunden nach der Entbindung zu Grunde ging (30. Dec. 10 Uhr Abends)."

Sectionsbefund (31. Dec. 12 Uhr Vorm.).

Ziemlich kleine weibliche Leiche mit blassen Hautdecken, welche an der Mamma, den Mamillen und in der Linea alba starke braune Pigmentirung zeigen. Am Abdomen und den Oberschenkeln kleine, stecknadelkopfgrosse cutane Ecchymosen. Einzelne finden sich auch an den oberen Extremitäten. An der Haut der rechten Bauchseite wie der des rechten Vorderarms pigmentfreie Hautnarben. In der rechten Inguinalgegend einige harte bohnengrosse Lymphdrüsen zu fühlen. Geringes Oedem an den Malleolen. Auf der Lippenschleimhaut etwas trockener bräunlicher Belag. Das Zahnfleisch des Ober- und Unterkiefers stark geschwollen, derb. Aus seiner wulstig verdickten Substanz ragen kaum die Kronen der Schneidezähne heraus. Die

Oberfläche der Schleimhaut ist im Ganzen blass und glatt, nur in der Gegend der unteren linksseitigen Schneidezähne und des Eckzahns geht sie in ein missfarbiges, fetzig-nekrotisches, gelbliches Gewebe über, welches die ganze Dicke des Zahnfleisches durchsetzt und sich in toto von den darunter freiliegenden Zähnen abheben lässt. Am freien Saum des Zahnfleisches markirt sich eine zackige, schmutzigbräunliche Linie. —

Fettgewebe der Bauchdecken ziemlich reichlich, in demselben eine kleine bräunlich erscheinende Blutung. Musculatur dürftig, blassroth, trocken. Am Peritonaeum parietale unregelmässig verstreute, punktförmige Ecchymosen. Serosa der Darmschlingen blass, spiegelnd, mit einigen durchschimmernden Blutpünktchen. Im Epigastrium liegt der linke Leberlappen vor, links erscheint die grosse Magencurvatur; Milz hinter dem Magen verborgen. Das fettreiche Mesenterium schliesst mehrere bohnengrosse Lymphdrüsen von buntgeflecktem Aussehen ein: auf ihrem Durchschnitte sind dunkelrothe Flecke in das übrigens weisse Drüsenparenchym eingesprengt. Fundus uteri reicht bis zum Nabel. In der Tiefe der Beckenhöhle etwas leicht getrübte, gelbe Flüssigkeit. Zwerchfellstand beiderseits 4. Intercostalraum. Pleurahöhlen frei, Lungen ziehen sich wenig zurück. Im Herzbeutel der klare Liquor fast farblos. Herz von normaler Grösse und Gestalt. Subpericardiales Fettgewebe gut entwickelt, mehrere subpericardiale Blutungen. Aus dem linken Herzen entleert sich reichlich flüssiges Blut von fast fleischwasserartiger Beschaffenheit und etwas schmutzig bräunlichrother Farbe. Aus dem rechten Herzen entgleiten daneben rein weisse, feuchte Gerinnsel. In den grossen Gefässstämmen umfangreiche, fast rein weisse, succulente Gerinnsel. Gleichartige Gerinnungen erfüllen die Herzhöhlen. Klappenapparat intact. Herzmuskel blass, bräunlichgrau. Die Spitze der Papillarmuskeln fibrös entartet. An der Intima der Aorta einige kleine Verfettungen.

Beide Lungen frei von Adhäsionen. Auf der Pleura der linken nahe dem hinteren Rande einige stecknadelkopfgrosse, flach prominente, röthlichgraue Inselchen. Das Parenchym sehr blass, mässig feucht, überall lufthaltig. Bronchialschleimhaut stark anämisch, Bronchialdrüsen nicht vergrössert, anthrakotisch. Auf der Pleura diaphragmatica Ecchymosen. Milz 12 cm lang, 7,5 cm breit, an der dicksten Stelle 4,5 cm dick. Gewicht 259 g. Consistenz ziemlich fest. Pulpa blassbräunlichroth, Follikel weisslichgrau, etwas verwaschen. Trabekel nicht sonderlich markirt. In der Milzvene vornehmlich flüssiges, rothes Blut.

Nebennieren ohne Veränderungen.

Die Fettkapsel der linken Niere ist mässig entwickelt, die fibröse leicht ablösbar. Grösse normal. Oberfläche glatt, sehr anämisch, mit vereinzelten punktförmigen Ecchymosen und einer erbsengrossen Cyste. Auf dem Durchschnitte erscheint die Rinde weisslichgrau, die Pyramidensubstanz blassviolett. Von dem Rindenparenchym etwas trüber Saft abzustreichen. Nierenbecken und -Kelche in geringem Grade erweitert und mit trüber Flüssigkeit erfüllt. Rechte Niere im Ganzen wie links. An der blassen Oberfläche vereinzelte Stellulae, auf der Beckenschleimhaut spärliche Hämorrhagien. Im

Duodenum dunkler, galliger, dünnbreiiger Inhalt. Pylorus stark zusammengezogen. Im Fundus schwärzlichbraune, mit Krümeln untermischte Flüssigkeit. Magenschleimhaut an der vorderen Wand glatt, durch zahlreiche disseminirte kleinere und grössere Blutungen gesprenkelt erscheinend. An der hinteren Wand ist die Mucosa in durch Zug nicht ausgleichbare Falten gelegt. An einzelnen Stellen gehen die Hämorrhagien in kleinste flache Erosionen über. Ductus choledochus frei durchgängig.

Leber 24 cm im queren, 16 cm im sagittalen Durchmesser breit, 9 cm in der grössten Dicke des rechten Lappens. Spärliche Blutungen in der Serosa. Das Gewebe blutarm, ausgesprochen bräunlich, acinöse Zeichnung nur wenig hervortretend. Hier und da einige hellere Bezirke. Pankreas ohne Besonderheiten.

Im Dünndarm galliger, dünner Brei, 1 Ascaris, im Dickdarm dicke gelbbraune Fäcalien. — Die Schleimhaut des Jejunum blass; im oberen Ileum beginnt eine leichte Schwellung der Peyer'schen Plaques, auf denselben mehrfache Hämorrhagien. Auch die Solitärfollikel sind geschwollen. Weiterhin erreichen einzelne Platten eine Länge von 10 cm. Im unteren Ileum finden sich auch in den stecknadelkopfgrossen Solitärfollikeln centrale Blutungen. — Auf der Schleimhaut der Ileocoecalklappe zeigen sich 2 umfangreiche, von einem Saume gerötheten und ödematösen Gewebes getrennte, diphtheroid nekrotische Bezirke. Sie stellen grünlichgelbe, über die Oberfläche hervorragende Schorfe auf dunkelrothem Grunde dar. Auch im Coecum und Colon ascendens geschwollene Follikel mit Blutaustritten. Im Coecum fernerhin ein stark geschwollener und dunkelgerötheter Bezirk von 1 cm Durchmesser mit nekrotischer Oberfläche. Kleine ähnliche Inseln mit nekrotischen Centren folgen sogleich im Anfang des Colon ascendens. Etwa in dem Bereiche der Flexura hepatica erheben sich auf dem blassrothen Grunde der Schleimhaut bis haselnussgrosse Knoten mit grünlichmissfarbiger, nekrotischer Oberfläche. Dazwischen lagern kleinere Knötchen von ähnlichem Aussehen, den Solitärfollikeln entsprechend. Im Quercolon besitzt die Schleimhaut daneben intensivere Röthung durch Injection und Blutungen. Im Colon descendens zahlreiche Platten und Knoten mit nekrotischem Belage. Auch im oberen Mastdarm etwa erbsengrosse, mit Schorf bedeckte, knotige Erhebungen auf der Schleimhaut. Auf mehreren Durchschnitten durch solche Knoten zeigt sich unter der superficiellen Schorflage dunkelrothes, succulentes, diffus in die Submucosa übergehendes Gewebe. Blase ohne Besonderheiten. Uterus 20 cm lang, Placenta sitzt noch fest an der Vorderwand des Uterus. Uterinwand fest. Die Nabelschnur hängt aus dem Muttermunde und den äusseren Genitalien hervor. Auf der Vaginalschleimhaut zahlreiche punktförmige Blutungen. Im rechten Ovarium ein Corpus luteum verum.

Etwa 1 cm hinter der Zungenspitze zeigen sich an der Schleimhaut der Zunge 2 umschriebene schwärzlichbraune Krusten, unter denen harte Knoten durchzufühlen sind. Auf dem Einschnitte offenbaren dieselben ein dunkelroth punktirtes, derbes Gewebe, welches sich in die Zungenmusculatur einsenkt, die Balgdrüsen an der Zungenwurzel geschwollen, zum Theil zu

10 Pfennigstück-grossen Plaques confluirt. Hier und da in denselben Ecchymosen. Auch in der Rachenschleimhaut, die im Ganzen verdickt erscheint, vergrösserte Follikel. Die Uvula in ein stark verdicktes, an der Basis 1½ cm breites conisches Gebilde umgemodelt. Oberhalb derselben tritt an der Vorderfläche des Gaumensegels ein umschriebener, etwa linsengrosser, nekrotischer Bezirk hervor. An der Hinterfläche des Arcus palatoglossus oberhalb des Zäpfchens ein 1½ cm langer oberflächlicher Schleimhautdefect mit chagrinirter, leicht nekrotischer Oberfläche. Auf dem Durchschnitte durch den verdickten Gaumenbogen grenzen sich grössere, runde, grauweisse, follikelartige Knötchen unter der Schleimhaut ab (infiltrirte Schleimdrüschen, cf. mikroskopischen Befund). Im Sinus pyriformis Soorbelag. Die Lig. aryepiglottica derb und wulstig. Auf der Larynxschleimhaut und der des Oesophagus Gruppen von Blutungen. Die Halslymphdrüsen bis kleinhaselnussgross, ziemlich weich, von rein weisser Farbe, bisweilen von punktförmigen Blutungen durchsetzt.

In der Netzhaut beider Augen mehrfache punktförmige Hämorrhagien; einzelne zeigen weisse Pünktchen als Centrum der Blutungen.

Hirnsubstanz von guter Consistenz, blass.

Knochenmark besitzt an den Rippen ziegelrothe Farbe, eine Rareficirung der Spongiosabälkchen oder Corticalis nicht nachweisbar. An der Diaphyse des Humerus findet sich statt des normalen Fettmarks weiche, pulpöse, dunkelrothe, lymphoide Marksubstanz.

Mikroskopischer Befund und bakteriologische Resultate.

I. Das Blut und der blutbildende Apparat.

Die Untersuchung wurde an frischen Präparaten, an Deckglaspräparaten und an Schnitten von den hämatopoetischen Organen angestellt. Die auf das Deckglas angetrocknete Blut- und Gewebsflüssigkeit wurde mittelst Alkohol und Aether (āā) fixirt und mit Hämatoxylin-Eosin, Ehrlich's sogenannter Triacidlösung oder einem dem Plehn'schen nahestehenden Methylenblau-Eosingemisch gefärbt. Eine Methode muss die andere dabei ergänzen und controliren. Die Gewebsstücke wurden einerseits mit Sublimat und Alkohol behandelt und mit Hämatoxylin-Eosin oder der Ehrlich-Biondi'schen Lösung tingirt, andererseits in Flemming's Säuregemisch gelegt und dann mit Saffranin gefärbt.

a) In dem der Lebenden entnommenen Blute fanden sich 5 von einander zu trennende, keineswegs streng geschiedene, farblose Elemente, von denen die sub 1) genannten weitaus an Zahl prävalirten. Es waren vornehmlich 1) grosse, die rothen Blutkörperchen an Grösse überragende Zellen mit einem blass angefärbten Protoplasmasaum und einem sehr grossen, fast den Zellleib ausfüllenden runden oder ovalen, selten eingebuchteten, helltingirten Kern ohne specifische Granulationen; spärlicher 2) polynucleäre Leukocyten } ohne specifische
- 3) Lymphocyten mit dunklem Kern } Granulationen;

in geringer Anzahl 4) Zellen von Gestalt 1) und 2) mit neutrophiler Körnung, - - - 5) eosinophile Zellen.

Die vorherrschenden Zellformen entsprachen den von H. F. Müller[1]) als „Markzellen" bezeichneten Leukocyten, welche er mit den Gebilden des Knochenmarks identificirt, die Robin als „médullocelles" und Cornil als „cellules médullaires" bezeichnet. In einer dieser grossen Zellen wurde eine Mitose (Knäuel) gesehen. Ferner wurden in 15 Ausstrichpräparaten 3 kernhaltige rothe Blutkörperchen angetroffen. Bemerkt sei, dass die Zahl der kleinen einkernigen Lymphocyten im Leichenblute gegenüber dem Verhalten des 7 Tage früher intra vitam entnommenen Blutes etwas vermehrt erschien. Im Leichenblute wurden die ersten Charcot-Neumann'schen Krystalle erst am 6. Tage post mortem constatirt, dieselben blieben zunächst recht klein und erreichten erst nach Wochen eine stattliche Grösse und Anzahl. Die Kleinheit der Krystalle wie die Langsamkeit ihrer Ausscheidung gestatteten eine Beobachtung, die ich (schon einige Male) zur Bestätigung einer älteren Angabe Zenker's[2]) machen konnte. Es zeigt sich nehmlich, dass die kleinsten Krystalle selten frei im Plasma schwimmen, sondern dass sie sehr gewöhnlich in inniger Beziehung zu den weissen Blutkörperchen stehen. Sie halten sich auf's Innigste an den Leib der Leukocyten und werden von den sich drehenden und fortschwimmenden Zellen in unveränderter Situation mitgenommen. Bei etwas grösseren Krystallen ragt nur die Spitze frei aus dem Leukocyt hervor, ganz kleine mit noch unvollkommen zugespitzten Enden scheinen ganz im Protoplasmaleibe drinzustecken. Danach dürften sich, wie Zenker es bereits annahm, Krystalle im Innern der farblosen Blutzellen ausscheiden. Bemerkenswerth ist dabei häufig, dass der Protoplasmaleib der krystallhaltigen Leukocyten jene glänzenden gröberen Granula einschliesst, die den Ehrlich'schen eosinophilen Granulationen gleichen. Solche Beobachtungen werfen ein klärendes Licht auf die schon öfters z. B. von Leyden betonte Coincidenz im Auftreten der eosinophilen Leukocyten und Charcot'schen Krystalle[3]). Doch finden sich auch krystallhaltige Zellen, die im ungefärbten Zustande keine deutliche Körnung verrathen. —

In den Blutpräparaten wurden keine Mikroorganismen gefunden. —

b) Im Knochenmark fanden sich genau die nämlichen farblosen Ele-

[1]) Deutsches Archiv für klin. Medicin. Bd. 48. S. 51.

[2]) Deutsches Archiv für klin. Medicin. 1876. S. 130.

[3]) Diesen gemeinsamen Fundstätten von eosinophilen Leukocyten und Charcot'schen Krystallen kann ich eine weitere, nicht ganz uninteressante hinzufügen. Sie betrifft die malignen Lymphome, in welchen Goldmann (Centralbl. f. allg. Path. III. S. 665) die eosinophilen Zellen zuerst gefunden hat, Charcot'sche Krystalle aber bisher noch nicht gesehen waren. — Aus Obigem folgt, dass ich der Ansicht Müller's (Centralbl. f. allg. Path. IV. S. 529), nach der die Substanz der Charcot'schen Krystalle die eosinophilen Zellen chemotactisch anziehen soll, nicht beizustimmen vermag.

mente in der nämlichen Anzahl wie im Blute, nur schienen die sub 4 erwähnten neutrophil gekörnten Zellen mit mehreren Kernen vielleicht etwas spärlicher als im Blute, auch wurden daselbst einzelne basophile Zellen bemerkt. Besonderes Interesse erregte die Thatsache, dass sich bei der frischen Untersuchung weder im Rippenmark noch im rothen Mark der Humerusdiaphyse kernhaltige rothe Blutkörperchen vorfanden, und auch in 7 Trockenpräparaten gelang es, nur ein einziges zu entdecken. Schon am Tage der Section zeigten sich im Mark kleine Charcot'sche Krystalle, die in der Folgezeit zunahmen. — An Schnitten durch kleine Stücke des Markcylinders offenbarten sich in den farblosen Elementen des Gewebes mässig reichliche Mitosen, bis 5 in einem Gesichtsfelde bei Immersion (Zeiss hom. Imm. 2 mm, Comp. Ocul. 6). Einzelne gröber granulirte, grosse Zellen, oft mit gelben Pigmentkörnchen erfüllt und mit einem blassen, eckigen Kern ausgestattet, lagen in weiten Zwischenräumen im Parenchym vertheilt. An den rothen Blutkörperchen keine erkennbaren Veränderungen, davon abgesehen, dass sich kein kernhaltiges dem Auge darstellte. — Nach Nicolle[1])-Löffler's Bakterienfärbung waren keine Mikroorganismen sichtbar. Eine mit dem Marksaft beschickte Glycerinagarplatte blieb steril. —

c) Die Milz zeigte in den Deckglaspräparaten besonders mittelgrosse Zellen mit mehr oder minder intensiv gefärbtem Kern, die grossen Elemente des Blutes sind in mässiger Zahl vorhanden. Lymphocyten von normaler Kleinheit sind spärlich. Einzelne basophile und neutrophile Gebilde finden sich, ferner in 5 Präparaten ein kernhaltiges rothes Blutkörperchen. — An Schnitten grenzen sich die Follikel bisweilen nicht scharf von der Pulpa ab, vornehmlich weil an beiden Orten die lymphathischen Zellen hypertrophisch erscheinen. Ihr Protoplasmasaum ist breiter, der Kern entsprechend voluminöser, sein Chromatingerüst lockerer wie in normalen Lymphkörpern. Doch fehlen typisch gebaute Follikel nicht völlig, von denen dann einzelne in ihrer Peripherie grössere Zellformen einzuschliessen beginnen oder den Flemming'schen Keimcentren gleichende Zellhaufen (mit Mitosen) enthalten. Als regressive Erscheinung sei erwähnt, dass die Intima vereinzelter Arteriolen unter dem Endothel hyalin verdickt erscheint und auch zwischen dem lymphatischen Follikelgewebe an einer Stelle kleine umschriebene, hyalinschollige Flecke liegen[2]). In dem hyperplastischen Gewebe der Pulpa fallen einzelne karyokinetische Figuren auf. In Präparaten, die mit Ehrlich-Biondi's Gemisch gefärbt sind, finden sich ein paar dunkelroth gekörnte, also eosinophile Zellen. In den Trabekeln treten mehrfach Reihen von Leukocyten zu Tage, die sich innig an die in denselben verlaufenden Venen anlehnen; sie bilden einen Hof um die Venenwand, welcher durch eine breite Zone kernarmen, fibrösen Trabekelgewebes von der Pulpa getrennt ist. — Nach Nicolle-Löffler's Bakterienfärbung wurden keine Mikroorganis-

[1]) Annales de l'Inst. Pasteur. 1892. No. 11. p. 783/84. Referat im Centralblatt f. Bakt. u. Parasit. 1893. Bd. 13. S. 5.

[2]) Cf. Stilling, dieses Archiv. Bd. 103. S. 31 u. ff.

men gesehen. Eine Gelatine- und eine Glycerinagarplatte, welche mit Milzsaft geimpft wurden, bleiben steril.

d) Die Lymphdrüsen bieten auf Deckglaspräparaten besonders kleine Elemente mit dunklem Kern dar, selten ist der Kern etwas voluminöser und heller tingirt. Spärliche rothe Blutkörperchen, keine kernhaltigen kommen zu Gesicht. An Schnitten markirt sich die bereits in der Milz bemerkte hyperplastische Vergrösserung vieler Zellen. Siebt man von einer Rindenzone ab, in welcher sich noch rundliche, follikelartige Aggregate normal gestalteter Lymphocyten vorfinden, so offenbart das übrige Parenchym Lymphzellen von etwas grösserer Gestalt, mit grösserem, wegen des lockeren Chromatinnetzes etwas heller gefärbten Kern, mit erkennbaren Netzknoten und Nucleolen. Die dunkel tingirten Lymphkörper sind spärlich, aber ziemlich gleichmässig durch das Gewebe verstreut. Die normale Struktur der Lymphdrüse ist verwischt. In der fibrösen Drüsenkapsel sind mehrfach gleichartige Rundzellen, zumeist in Reihen, eingelagert und auch das periglanduläre Fettgewebe ist etwas lymphomatös infiltrirt. Einzelne Mitosen sind sichtbar, ferner fallen mehrere Mastzellen in den Drüsen wie im infiltrirten nachbarlichen Binde- und Fettgewebe auf. — Nach Nicolle-Löffler's Methode sind keine Bakterien nachweisbar. Eine mit Lymphdrüsensaft beschickte Glycerinagarplatte blieb steril.

II. Die Affection des Verdauungskanals.

a) Die Verdickung des Zahnfleisches ist die Folge einer gleichmässigen Infiltration der ganzen Gingiva mittelst eines lymphatischen Gewebes, welches an der Ablösungsstelle vom Alveolus, dem Periost, beginnt und continuirlich bis in die Papillen der Schleimhaut vordringt. Das lymphadenoide Gewebe erweist sich als eine dichte Aneinanderlagerung von Zellen, die etwa denen in den Lymphdrüsen entsprechen, d. h. meistentheils etwas grösser sind, als normale Lymphocyten. Spärliche Mitosen sind in ihnen erkennbar, einzelne Mastzellen treten hervor. Dazwischen verlaufen Fibrillenbälkchen und mehrere zarte Gefässkanäle, an deren Aussenwand die Rundzellen dicht herantreten. Das Lumen der Gefässe ist mit ganz ähnlichen Leukocyten erfüllt, stellenweise erscheint die Wand von Fibrinfäden durchsponnen. Eingelagerte Blutergüsse, die an mehreren Orten bemerkbar sind, sowie spärliche, fleckweise erhaltene Züge breiterer Bindegewebsbündel verleihen dem sonst gleichartigen Gewebe etwas Abwechselung. Die Schleimhautpapillen erscheinen im Allgemeinen verbreitert und etwas abgeflacht; sie sind mit lymphoidem Gewebe oder Blutungen erfüllt, dicht an der Epithelgrenze liegen isolirte Mastzellen. Das Plattenepithel über dem „leukämischen" Infiltrat zeigt eine Lockerung im Zusammenhange der oberen Zellschichten, die sich von einander loslösen und desquamiren. So entsteht eine Verschmächtigung des epithelialen Ueberzuges bis zu dem Grade, dass auf der Höhe der Papillen nur noch eine zarte Bedeckung mit 1- bis 3schichtigem Epithel übrig bleibt. Dann kommen die Blutcapillaren des Papillarkörpers zuweilen hart an die Oberfläche zu liegen. Die Lücken zwischen den Epithel-

straten sind frei oder enthalten etwas körnige, albuminöse Masse; zwischen den Epithelien wandern zahlreiche, durch dunklere Kerntinction ausgezeichnete, meist polynucleäre Leukocyten, wie normal an den Tonsillen, zur Oberfläche. Auffallend erscheinen vereinzelte Mastzellen in den tieferen Abschnitten des Rete Malpighi. Dieselben sind zuweilen langgestreckt und schicken Fortsätze zwischen die Nachbarzellen; sie erinnern etwas an Pigmentzellen im Epithel. Es ist nicht unwahrscheinlich, dass es sich um wandernde Mastzellen aus dem Papillarkörper handelt. — Das Bild verändert sich an der Stelle, wo das Zahnfleisch in seinem ganzen Durchmesser bis zum Periost nekrotisch geworden ist. Dieser nekrotische Bezirk grenzt sich scharf gegen das lymphomatös infiltrirte Zahnfleisch ab, besteht aus körnig-faserigen Massen von diffuser Färbung mit thrombosirten Gefässen. An der Grenze liegen noch dunkel tingirte Kerntrümmer und einzelne wohlerhaltene Mastzellen. Am Grunde finden sich noch kleine Gewebsinseln mit guter Kernfärbung, und auch an der Oberfläche breitet sich eine Strecke weit nicht mortificirtes Gewebe in den Papillen und der verdünnten Epitheldecke aus. Weiterhin ist dann nichts mehr von lebenden Zellen, auch kein Epithel mehr sichtbar. Ihrer epithelialen Schutzdecke beraubt ragen die nekrotischen Papillen zottenartig frei empor. Bei Färbung nach Nicolle-Löffler lassen sich in den nekrotischen Zonen, am deutlichsten an den Grenzgebieten nach dem lebenden Gewebe hin, zahllose Mikrobien nachweisen, bisweilen Kokken, häufiger Bacillen, und zwar meist kommaförmig gekrümmte, ziemlich schlanke Stäbchen, die gleichmässig verbreitet liegen. Die Intensität der Bakterienfärbung nimmt nach dem Innern des nekrotischen Bezirkes schnell ab. Ueberall, wo noch kleine Zellinseln erhalten sind, wird sie wieder lebhafter, dunkler. Augenscheinlich sterben die Mikroorganismen in dem abgeweideten Gewebe schnell wegen Nahrungsmangel ab.

b) Der Zungenknoten entsteht durch eine lymphomatöse Infiltration der Schleimhaut und darunter gelegenen Musculatur. Das lymphomatöse Gewebe besteht aus dicht gedrängten, etwas hypertrophischen Lymphocyten. Daneben finden sich spärlicher verstreute typische Lymphkörper und mehrfach Mastzellen. In den lymphatischen Zellen treten Mitosen, bis 5, im Gesichtsfelde hervor. Zwischen den zelligen Elementen ziehen feinste Faserbälkchen, die sich netzförmig verbinden; nur an einzelnen Flecken sind noch breitere Züge von Fibrillenbündeln erhalten. Unter der Schleimhaut drängen sich die Zellenmassen zwischen die einzelnen quergestreiften Muskelfasern und lassen oft nur noch ein zartes, die einzelnen, unveränderten Fasern umschliessendes Reticulum frei, welches sich in das des lymphadenoiden Gewebes unmittelbar fortsetzt. Auch einzelne Nervenstämmchen sind völlig von dem neugebildeten Gewebe umwachsen. Die lymphomatöse Durchsetzung des Zungenfleisches reicht tief hinab. Am obersten Pole dieses Zungenknotens ist das Gewebe durch einen 1 mm hohen nekrotischen Bezirk ersetzt. Derselbe grenzt sich an einer Seite bereits durch eine feine Furche von dem nicht abgestorbenen Gewebe ab, an der anderen schickt er einen, aus nekrotischem Epithel bestehenden, zungenförmigen Fortsatz über das intacte

lymphoide Parenchym hinweg. An der ziemlich scharfen Grenze zwischen lebendem und todtem Gewebe offenbart sich zumeist eine wallartige Anhäufung polynucleärer Leukocyten (demarkirende Eiterung), die auch in die nekrotische Masse eingewandert sind. Unter der nekrotischen Oberfläche und in einzelnen Papillen Blutungen. Der Ueberzug von geschichtetem Pflasterepithel ist neben der nekrotischen Region verdünnt, sonst von normaler Breite. Das Epithel wird von zahlreichen polynucleären Leukocyten durchsetzt, die meist in den intercellulären Spalten liegen; auch einzelne Mastzellen fallen in den tieferen und mittleren Epithellagen auf. Nach Nicolle-Löffler gefärbte Präparate ergeben in den nekrotischen Revieren theils diffus vertheilte, theils dichte Ballen bildende Kokken und sehr lange, leicht geschlängelte Bacillenformen. Ferner beginnt daselbst Soorentwickelung: In den oberflächlichen Schichten des nekrotischen Abschnittes liegen neben massenhaften Kokkenhaufen plumpe Pilzfäden, denen seitlich eiförmige Sporen aufsitzen. Nebenher zeigen sich rundliche Gruppen von Sporen, aus denen hie und da einzelne Fäden in die nekrotische Tiefe vorwachsen. An dem Grenzgebiet nach dem wohlgefärbten lymphatischen Gewebe hin haben sich zahlreiche Pilzfäden ausgebildet. (Cf. oben den Soorbelag in dem Sinus pyriform.)

c) Am weichen Gaumen durchsetzt ein den geschilderten lymphomatösen Einlagerungen vollkommen gleichendes Infiltrat die ganze Dicke des Segels. Es erstreckt sich von der Schleimhaut ununterbrochen auf die submucösen Glandulae palatinae fort und bedingt, indem es die einzelnen Acini durchwuchert, eine makroskopisch sichtbare Vergrösserung der Drüsenbläschen, wie sie im Sectionsprotocoll erwähnt wurde. Dann umspinnt die lymphoide Neubildung die Bündel oder einzelnen Fasern der quergestreiften Musculatur und dringt mit dem intermusculären Binde- und Fettgewebe in die Tiefe. Das von Lymphzellen durchwachsene Fettgewebe erinnert an involvirte Thymus. — Besonderes Interesse bieten nun die lymphomatös infiltrirten Schleimdrüsen. Nach der Tiefe hin grenzen sie sich zumeist noch als kugelige Gebilde ab, um in den oberen Abschnitten durch das gemeinsame Lymphomgewebe mit der Nachbarschaft in Eins zu verschmelzen. Die Lymphzellen zerlegen den ganzen Acinus in einzelne Schläuche, von denen sich nur hier und da noch 2 berühren. Das Becherepithel ist wohlerhalten. Was nun besondere Aufmerksamkeit erregt, sind eigenthümliche, stark glänzende, rundliche Bildungen mit deutlichem, gutgefärbtem Kern, die sich in Pikrocarmin leuchtend strohgelb färben. Man möchte im ersten Augenblick glauben, es seien atrophische Muskelfasern, aber schon ihre Lage innerhalb eines Schleimdrüsenacinus, ja innerhalb eines Drüsenkranzes spricht dagegen. Dazu kommt, dass die Gebilde durchaus kugelige oder eiförmige Gestalt besitzen, denn bei der verschiedensten Schnittrichtung bleiben sie rundlich. Bei genauerem Zusehen zeigt sich bald, dass sich zwischen diesen Bildungen und den Zellen des leukämischen Infiltrates zweifellose Uebergänge finden. Schon in einigen Lymphkörpern von normaler Grösse beginnt eine homogene, hyaline, sich in Pikrocarmin gelb tingirende Masse im Proto-

plasma hervorzutreten. Beweisend erscheint diese hyaline Metamorphose gerade in einigen wenigen vorhandenen polynucleären Leukocyten. Beim Anschwellen des Zellleibes durch Ablagerung der hyalinen Masse wird der rothgefärbte Kern stets an den Rand gedrängt, er bleibt rund oder nimmt in Folge von Compression unregelmässige Gestalt an, zuweilen erscheint er von zwei Seiten langgequetscht. In der den Zellleib stets vollkommen erfüllenden Masse finden sich oft feine, farblose Punkte und kreisförmige Linien, welche dafür sprechen, dass die Substanz aus einer Summe von Tropfen gebildet ist. In demselben Sinne sind die nicht selten an der Oberfläche hervortretenden, etwas buckligen Contouren zu deuten. Am schönsten tritt die Zusammensetzung aus kleineren und grösseren Kugeln in Präparaten nach Gram-Weigert zu Tage; hierbei treten die einzelnen, umschriebenen, kugeligen Gebilde sehr präcis hervor, nur an Ballen aus grösseren Kugeln verdecken sich die kreisförmigen Contouren im Innern der Zelle. Das Bild eines derartig veränderten Leukocyten gleicht dem einer mit Russel's[1]) sogenannten „Fuchsinkörperchen" erfüllten Zelle vollkommen, doch erscheinen die einzelnen Kugeln nach Färbung mit Russel's Fuchsin-Jodgrünmethode wieder so zusammengeflossen wie in Pikrocarminpräparaten, freilich wie Russel's Körperchen auch roth tingirt. Die hyaline Substanz dieser Elemente besitzt eine beträchtliche Resistenz gegen Salz- und Salpetersäure, wird durch conc. Schwefelsäure schnell, durch starke Kalilauge nach kurzer Zeit zerstört. Sie färbt sich mit Jod gelb, nach Ernst's[2]) Verfahren orangegelb, mit Hämatoxylin und Methylenblau gar nicht. Sie verhält sich also ähnlich wie die von v. Recklinghausen als „Hyaline" zusammengefassten Substanzen, nur dass sie sich mit Eosin selbst bei starker Durchfärbung der Schnitte nur blassrosa tingirt. — Diese hyalin metamorphosirten Lymphocyten, welche häufig einen Durchmesser von 13 μ erreichen, scharen sich vornehmlich um die Drüsenkanälchen, in deren nächster Nähe sie verstreut daliegen. Solche Gebilde schieben sich aber auch in den Epithelkranz eines Drüsenquerschnittes ein, wo sich übrigens zuweilen noch unveränderte einkernige Wanderzellen antreffen lassen. — Derartige „Kugelzellen" hat Goldmann[3]) in malignen Lymphomen beschrieben; auch an anderen Orten sind sie angetroffen. — Das lymphomatöse Infiltrat im Pharynx zeigt nur an einer Stelle seitlich Bedeckung mit verdünntem Plattenepithel. Wo das Epithel fehlt, markirt sich ein oberflächlicher nekrotischer Gewebssaum, in welchem Haufen von Kokken und spärliche, ziemlich schlanke Bacillen (nach Nicolle-Löffler's und Weigert's Methode) nachzuweisen sind.

d) Die Darmknoten gleichen einander in ihrer Struktur. Der Knoten liegt in der Schleimhaut und Submucosa. In letzterer beginnt er seitlich als hyperplastische Vergrösserung eines oder einzelner Solitärfollikel, dessen Zellen meistentheils den öfters geschilderten hypertrophischen Charakter (mit

[1]) British medical Journal. 1890. Vol. II. p. 1356.

[2]) Ziegler's Beiträge. Bd. XI. S. 243.

[3]) Centralbl. f. allg. Pathologie und pathol. Anatomie. Bd. III. S. 665.

mehrfachen Karyokinesen und Mastzellen) angenommen haben. Sowohl seitlich wie nach der Tiefe hin sind die vergrösserten Follikel nicht scharf begrenzt, sondern setzen sich in Strassen von Lymphkörpern fort, welche zwischen den gelockerten Faserbündeln der Submucosa angehäuft liegen. Mehr nach dem Centrum der Basis des Knotens ist die Grenze zwischen Mucosa und Submucosa geschwunden, man sieht nichts mehr von der Muscularis mucosae, ein diffuses Lymphomgewebe hat alles, auch die Drüsen der Schleimhaut verdrängt. An einzelnen Knoten ist diese grösste Partie der ganzen Neoplasie hämorrhagisch durchsetzt, an anderen ist die sich oft nur auf die Oberfläche beschränkende Verschorfung, Nekrotisirung tiefer in diesen Bezirk eingedrungen. Seitlich zeigt sich das Stroma der Schleimhaut durch die Einlagerung von Lymphzellen verbreitert, die Drüsen sind weit aus einander gedrängt, ohne aber, wie die Anzahl der Mitosen im Epithel lehrt, functionell dadurch wesentlich gestört zu werden. Mit der Entfernung vom Höhepunkt des Knotens nimmt die Infiltration des Stromas und Diastase der Drüsenschläuche ab. Das Cylinderepithel der Oberfläche ist in der äusseren Peripherie der Knoten noch partiell erhalten, im Umfange und über dem nekrotischen Bezirk ist es nirgends mehr vorhanden. Die nekrotischen Regionen liegen zum Theil im Niveau der infiltrirten Schleimhaut und lassen dann die kernlosen Rundzellen, sowie die mit nekrotischen Epithelien und Bakterienmassen erfüllten Lieberkühn'schen Krypten erkennen; zum Theil bilden sie über die Schleimhautgrenze hinausragende körnig-balkige Inseln mit hämorrhagischen Flecken. Nach Nicolle-Löffler's Bakterienfärbung erweisen sich diese nekrotischen Zonen auf's Dichteste hier von Kokkenschwärmen, dort von zahlreichen Bacillen (wohl Colonbacillen) durchsetzt.

III. Das Verhalten von einigen anderen Organen.

a) Leber. In ganz vereinzelten Zellen grössere Fetttropfen, dagegen viel braunes körniges Pigment. In den erweiterten Blutcapillaren viel farblose Blutzellen. Das interlobuläre Bindegewebe in mässigem Grade lymphomatös infiltrirt.

b) Niere zeigt beträchtliche Nekrose der Epithelien in den Tubuli contorti, Desquamation derselben, so dass bisweilen nur noch körnige Protoplasmareste der Tunica propria aufsitzen. Manchmal ist mehr wie die Hälfte der Epithelien des Zellkranzes kernlos. Die Verfettung ist nur minimal. In den Kanälchen einzelne hyaline Cylinder und epitheliale Zellhaufen. Die Glomeruli meist intact, wenige verödet; die Kapselräume sind bisweilen durch blasige und körnige Massen ausgeweitet.

c) Bulbus (in Flemming's Gemisch ist der hintere Augenabschnitt fixirt). In der Chorioides tritt die leukämische Gefässfüllung schön hervor. In den Leukocyten inmitten der Blutsäule zeigen sich mehrere deutliche Mitosen. Im Aderhautgewebe spärliche Mastzellen. Die Retina weist mehrfache Blutungen auf. Eine grössere kugelige Hämorrhagie liegt in der Nervenfaserschicht und wölbt sich leicht in den Glaskörper vor; ihr Centrum wird vornehmlich von Leukocyten und zerfallenen Kerntrümmern gebildet,

auch schmale, sich verfilzende Bündel von Fibrinfäden sind sichtbar. Kleinere Blutungen dehnen sich streifenförmig in der Ganglienzellenschicht aus. Andere erstrecken sich vom Pigmentepithel bis zur inneren Körnerschicht oder noch bis zu den Ganglienzellen. Sehr auffallend ist bei diesen kleinen Blutungen, dass die Zahl der Leukocyten in den Extravasaten recht gering ist.

Epikrise.

ad I: Aetiologie und Pathogenese der Erkrankung des Blutapparates.

Der acute, im Verlaufe von etwa 2 Monaten tödtlich verlaufende Fall von Leukämie bleibt bezüglich seiner Aetiologie in das nämliche Dunkel gehüllt wie seine Vorgänger. Mikroorganismen haben sich als Erreger des Prozesses nicht auffinden lassen, und es muss nunmehr nach den wiederholt festgestellten negativen Befunden [Westphal[1]), H. Leyden[2]), Eichhorst, Pfeiffer bei Litten] als gesichert gelten, dass

1) die acute Leukämie keineswegs eine durch secundäre septische oder verwandte Infection beschleunigte leukämische Erkrankung ist, also der in ihrem Verlauf öfters betonte „infectiöse Charakter" dem Wesen des Prozesses angehört und dass

2) als Ursache der Leukämie keine durch die bisher gebräuchlichen Cultur- und Färbungsmethoden nachweisbaren Mikrobien aufzufinden sind[3]).

Hinsichtlich eines dritten, leider auch nur negativen Punktes wird unten noch erwähnt werden, dass auch keine im Blute gelösten Noxen bei der Entstehung der Leukämie im Spiele sein dürften. Angesichts dieser ätiologischen Unklarheit beschränken wir uns darauf, die Krankheitsphänomene bis auf ihren ersten anatomischen Ausgangspunkt zu verfolgen und fragen im vorliegenden Falle nach dem Locus primae affectionis.

Die Milz und Lymphdrüsen hatten während des Lebens keine nachweisbare Grössenzunahme erkennen lassen, und auch die Section deckte nur eine beginnende, geringe Schwellung

[1]) Münchener med. Wochenschr. 1890. No. 1.

[2]) Dissert. Berlin 1890.

[3]) Die Mikroorganismen, welche bei der Leukämie einige Mal gesehen wurden (cf. Pawlowsky, Deutsche med. Wochenschr. 1892. S. 641), sind wohl gerade nach den obigen Feststellungen bei der acuten Form als accidentelle Ansiedler oder Wesen zweifelhafter Provenienz (Methylenblaulösung?) zu betrachten.

dieser Blutbildungsstätten auf. Wohl hatten sie bereits durch Hypertrophie der einzelnen Zellen und Vermehrung derselben (Mitosen!) eine gewisse Zunahme des Volumens erfahren, allein der Grad war zu geringfügig, um für die schwere Blut- und Allgemeinerkrankung besonders in Anspruch genommen werden zu können. —

Im Blute selbst sind (sowohl auf 1 Deckglaspräparat wie auch in der Blutsäule der Chorioidealgefässe) Karyokinesen in farblosen Elementen nachgewiesen; doch sind solche nach der von mir und vielen Anderen (Flemming, J. Arnold, Hayem, H. F. Müller, Biondi, Wertheim u. s. w.) wiederholt gemachten Beobachtung ein im leukämischen Blute sehr gewöhnliches Vorkommniss. Nur bei der „Lymphämie" wurden sie gewöhnlich vermisst. Die Mehrzahl der Untersucher gewinnt aber die Ueberzeugung, dass die Zahl der im Blute vorhandenen Leukocyten in Mitose keineswegs genügt, um das Blut selbst als Stammquelle der enorm gesteigerten Leukocytenmenge zu legitimiren. Wir statuiren, dass auch dieser Fall von einer primären Bluterkrankung nicht abgeleitet werden kann. —

Das Knochenmark zeigte bei makroskopischer Betrachtung insofern eine bemerkenswerthe Anomalie, als das physiologisch in diesem Alter vorhandene Fettmark des Humerus durch rothes, lymphoides Mark ersetzt war. In dieser Metaplasie kann aber eine anderen anämischen Zuständen entsprechende compensatorische Umwandlung im Sinne einer Regeneration nicht erblickt werden, weil die wichtigsten Elemente der Blutregeneration, d. h. die kernhaltigen rothen Blutkörperchen gar nicht oder nur in minimaler Anzahl vorhanden waren. Es handelte sich also um eine hyperplastische Wucherung des Knochenmarks, die mit einer Regeneration in diesem Falle nichts zu schaffen hatte. Diese Hyperplasie war jedoch nicht der einzige Ausdruck der Alteration des Marks. Als sehr bedeutungsvoll muss der Befund gelten, dass auch an den Stellen, wo sich in diesem Alter normaler Weise rothes Markgewebe vorfindet und demnach der physiologische Prozess der Blutneubildung ablaufen sollte, z. B. im Rippenmark, kernhaltige rothe Blutkörperchen gänzlich oder so gut wie gänzlich vermisst wurden. Sinnfälliger kann sich die Störung des Markapparates kaum verrathen, als durch diese mangelhafte

Bildung seines wichtigsten physiologischen Elementes, eine Functionsstörung, über die bisher nur in spärlichen Angaben berichtet ist. Ponfick[1]) vermochte in einem Falle von Leukämie nirgends im Marke die damals sog. „Uebergangsformen" zu entdecken. Waldstein[2]) vermisste in einem Falle von progressiver Anämie mit darauffolgender Leukocytämie die kernhaltigen Blutkörperchen im Marke, und Zahn[3]) constatirte „die Abwesenheit oder doch nur höchst geringe Anwesenheit von kernhaltigen rothen Blutkörperchen" in einem von multiplen „Myelomen" afficirten Knochenmark. Und eine gleichartige Schädigung liegt hier vor.

Schon durch diese Veränderungen wurde die Erkrankung des Knochenmarks in den Vordergrund gestellt, der gegenüber die der anderen blutbildenden Organe völlig untergeordnet erschien. Von weiterem Belange ist ferner der mikroskopische Nachweis, dass das eigentliche Gros der leukämischen Blutzellen aus grossen, einkernigen Leukocyten bestand, wie sich solche in ähnlicher Anzahl nur im Knochenmarke vorfanden. Auch sonst war die Mischung der Leukocyten an beiden Orten ganz entsprechend, z. B. die Zahl der neutrophil gekörnten Zellen gegen die Norm vermindert, ein Verhältniss, das Ehrlich[4]) einmal gelegentlich einer Beobachtung von perniciöser Anämie wahrnahm. Auf den Umstand, dass die Zahl der Mitosen im Knochenmarke etwas reichlicher erschien wie in der Milz und den Lymphdrüsen, soll kein besonderes Gewicht gelegt werden.

Jedenfalls kann nach dem erörterten Verhalten des blutbildenden Apparates kaum ein Zweifel darüber bestehen, dass der vorliegende Fall von acuter Leukämie vornehmlich myelogener Natur ist. Die Zahl der bisher beobachteten Fälle rein myelogener Leukämie sind spärlich. Ausser den 3 älteren Beobachtungen (Litten, Englisch, Brodowski), die bereits E. Neumann[5]) hervorhob, vermag ich in der späteren Literatur

[1]) Dieses Archiv. Bd. 67. S. 367. Fall II.
[2]) Dieses Archiv. Bd. 91. Sep.-Abdr. S. 11.
[3]) D. Zeitschr. für Chirurgie. 1885. Sep.-Abdr. S. 20.
[4]) Farbenanalyt. Untersuchungen zur Histologie und Klinik des Blutes. S. 133.
[5]) Berliner klin. Wochenschr. 1878.

nur noch 3 aufzufinden: Je ein Fall von Wertheim[1]), Beatty[2]) und wiederum Litten[3]). Es muss entschieden Aufmerksamkeit erregen, dass unter den 7 bekannten Fällen rein myelogener Leukämie 5 einen acuten Verlauf genommen haben. (Der letzte Fall von Litten dauerte, so weit sich das aus seiner Darstellung entnehmen lässt, etwa 6, der von Beatty 4 Monate.) Ueberall in der Pathologie huldigt man dem Satze, das in seinen Hauptsymptomen scharf ausgeprägte Krankheitsbild von kürzester Dauer stelle auch die reinste Erscheinungsform dar. In Anbetracht dessen drängt sich die Frage auf, ob die Häufigkeit der Acuität bei der myelogenen Leukämie nicht eine weitere Stütze für die von E. Neumann 1870[4]) aufgestellte und 1878[5]) durch genaue Analyse der Beobachtungen leukämischer Krankheitsfälle eingehend begründete Ansicht ist, der zu Folge das Knochenmark eine dominirende Stellung in der Pathogenese der Leukämie überhaupt einnimmt. Unter den Momenten, aus denen Neumann (1878) seine Auffassung deducirt hat, findet sich eins von besonderer Bedeutung, welches im Laufe der Jahre 5 Mal angefochten ist: Es betrifft die Behauptung, dass ein Fall von Leukämie mit intactem Knochenmark noch nicht sicher gestellt ist. Inzwischen sind nun 5 Fälle mitgetheilt, in welchen die Autoren keine oder nicht hinreichend ausgedehnte Erkrankung des Markes nachzuweisen vermochten. Den ersten beiden Beobachtungen von Mosler[6]) und Heuck[7]) hat Neumann selbst die Kraft, gegen seine Auffassung zu zeugen, abgesprochen[8]). In den folgenden 13 Jahren sind noch 3 Mittheilungen erfolgt von Fleischer und Penzoldt[9]), Leube und Fleischer[10]),

[1]) a. a. O. S. 18 und 30.
[2]) British med. Journal. 18. April 1891.
[3]) a. a. O. S. 162.
[4]) Archiv für Heilkunde. 1870. Bd. 11. S. 12.
[5]) Berl. klin. Wochenschr. 1878.
[6]) Dieses Archiv. Bd. 75. S. 543.
[7]) Dieses Archiv. Bd. 78. S. 475.
[8]) Berl. klin. Wochenschr. 1880.
[9]) Deutsches Archiv für klin. Med. Bd. 26.
[10]) Dieses Archiv. Bd. 83. — Die Autoren geben an, dass das Knochenmark (im Gegensatze zum normalen!) keine Charcot'schen Krystalle enthalten habe.

endlich jüngst von Eichhorst[1]); in diesen 3 Fällen haben Boström, Zenker und Ribbert eine Alteration des Knochenmarkes nicht zu entdecken vermocht. Neumann ist nun auch durch diese Beobachtungen nicht bestimmt worden, seine Ansicht aufzugeben. Gestützt auf die Thatsache, dass er — nach persönlicher freundlicher Mittheilung — nie einen Fall von Leukämie mit intactem Knochenmark gesehen hat, wendet er ein, dass die Erkenntniss einer Knochenmarkserkrankung in frühen Stadien unter Umständen mit Schwierigkeiten verknüpft sein könne. Eine deutliche pyoide oder lymphadenoide, sogleich makroskopisch in's Auge fallende Hyperplasie darf man bei acuter Leukämie keineswegs immer erwarten, und acut sind die leukämischen Blutveränderungen in allen 3 Fällen. Dem muss hinzugefügt werden, dass in der Mittheilung von Fleischer und Penzoldt, sowie der von Eichhorst nichts über das Ergebniss einer vergleichenden Untersuchung der Mark- bezw. Milzzellen und der leukämischen Blutzellen verlautet, aus der unter Zuhülfenahme der bekannten Färbungsmethoden manch bedeutsames Resultat gewonnen wird. Auch ist nicht zu ersehen, ob die Autoren dem Verhalten der kernhaltigen rothen Blutkörperchen im Marke so genügende Aufmerksamkeit geschenkt haben, wie sie nach unserer Beobachtung erforderlich ist. Nach dem makroskopischen Aussehen würde man auch das Knochenmark in unserem Falle kaum für wesentlich erkrankt gehalten haben; erst das fast völlige Fehlen der jungen rothen Blutzellen verrieth den hohen Grad der Alteration. — Eine eingehende Untersuchung der Markelemente ist zur Erkenntniss einer Knochenmarkserkrankung also dringend nothwendig. In dieser Beziehung erscheint eine sonst sehr gründliche und lesenswerthe Arbeit Dock's[2]) über „Chloroma and its relation to leukaemia“ recht lehrreich. Der Verfasser stellt einen Fall von Leukämie mit chloro-lymphomatösen Neubildungen, weil Milz und Lymphdrüsen nicht nennenswerth betroffen sind, als myelogen vor; das Sectionsbild spricht im gleichen Sinne. Da aber die mikroskopische Schnittuntersuchung des Knochenmarks, über welche in 3½ Zeilen berichtet wird, keine deutliche Markerkrankung erkennen liess, glaubt der Autor,

[1]) a. a. O.

[2]) American journal of the medical sciences. August 1893.

dass „a large part“ der Leukocyten des Blutes von den chloromatösen Geschwülsten herstammt. Eine ausschliessliche Schnittuntersuchung kann aber unmöglich einen sicheren Einblick in die Elemente des Markes gewähren, da farblose wie gefärbte Zellen durch viele Härtungsmittel verändert werden.

Es würde obigen Einwänden gegenüber erforderlich sein, in einem Falle von chronischer Leukämie das vollkommene Intactsein des Knochenmarkes durch genaue makro- und mikroskopische Erforschung festzustellen. Da eine derartige überzeugende Beobachtung zur Zeit nicht existirt, ist es meines Erachtens nicht gestattet, die durch gewichtige Argumente gestützte Auffassung Neumann's von dem Wesen der Leukämie anzuzweifeln. Man sollte diese Hypothese schon deswegen nicht so leichthin fallen lassen, weil sie bisher die einzige ist, welche das Räthsel der (nicht tuberculösen) Pseudoleukämie zu lösen vermag. Wenigstens will es mir als keine Erklärung erscheinen, wenn Troje[1]) es von einem in der Milz und den Lymphdrüsen spielenden mysteriösen „Regulationsmechanismus“ abhängig macht, ob Leukämie oder Pseudoleukämie herauskommt. Wie auffallend ist es, dass wir eine von der leukämischen gar nicht zu unterscheidende aleukämische Erkrankung der Milz und Lymphdrüsen kennen, aber keine solche im Knochenmark? Fälle von Anaemia splenica (lienaler Pseudoleukämie) oder malignem Lymphom (lymphatischer Pseudoleukämie) kennen wohl viele Aerzte, aber meines Wissens hat noch niemand eine lymphadenoide oder pyoide Schwellung des Knochenmarks ohne Leukämie gesehen. Wohl hat Zahn (a. a. O.) eine „myelogene Pseudoleukämie“ beschrieben, allein hierbei entwickelten sich umschriebene Lymphome, sog. „Myelome“ im Markgewebe, eine Erkrankung, die sich von der diffusen leukämischen Markschwellung doch wesentlich unterscheidet. Und die von Nothnagel[2]) geschilderte interessante „Lymphadenia ossium“ lässt sich im Sinne dieser Zeilen nicht verwerthen, da bei der Singularität der Beobachtung Wesen und Ausgangspunkt des Prozesses noch völlig unklar bleibt.

[1]) Berl. klin. Wochenschr. 1892. S. 285.

[2]) Internationale Beiträge. Festschrift für Virchow. Bd. II. S. 153.

ad II: Die Erkrankung des Digestionstractus.

Die bisher in ihrer Genese unerforschten gangränösen Prozesse im Krankheitsbilde der acuten Leukämie, durch welche im mitgetheilten Falle die Diagnose ermöglicht wurde, haben sich in einer sehr einfachen Weise aufgeklärt. Die mikroskopische Untersuchung hat sowohl für die Affection an der Mund- und Rachenschleimhaut wie für die des Dickdarms ergeben, dass es sich um nichts anderes handelt als eine lymphomatöse Infiltration der Weichtheile, an denen eine secundäre Nekrose und Geschwürsbildung Platz greift. Dass sich aber in unserer Beobachtung keineswegs ein exceptioneller Vorgang im Verdauungskanal entwickelt hat, sondern dass das anatomische Wesen der Erscheinung in den anderen Fällen der Autoren ein völlig gleichartiges war, geht zur Evidenz aus ihrer makroskopischen Beschreibung der vorgefundenen Veränderungen hervor. Man vergleiche z. B. die Schilderung, welche Obrastzow (a. a. O.) von seinen Befunden entworfen hat.

Die Vermuthung, es möchten derlei Affectionen des Digestionstractus specifisch leukämisch-lymphomatöse Neubildungen zu Grunde liegen, ist schon einmal von Hinterberger (a. a. O. S. 338) ausgesprochen, aber mit Bezugnahme auf eine pathologisch-diagnostische Bemerkung Virchow's zurückgewiesen. Statt den sichereren Weg der histologischen Analyse zu gehen, beruft sich Hinterberger auf den Satz Virchow's, dass die Elemente der Lymphomknötchen im Gegensatze zu denen des Tuberkels persistent wären, und folgert daraus allgemein, dass lymphoide Neoplasien nicht zu nekrotisiren oder ulceriren vermöchten. Das werthvolle, aber nicht untrügliche Kriterium Virchow's kommt an diesem Orte gar nicht in Frage, denn die nekrotischen und ulcerösen Veränderungen sind reine Oberflächenveränderungen. Dies beweist wiederum das Mikroskop. Durch die Einlagerung des lympadenoiden Gewebes wird das ursprüngliche Gewebe geschwulstartig verdickt, das Epithel der Oberfläche gedehnt, verdünnt, desquamirt. Zu der Epithelabstossung tragen neben der Dehnung von innen wohl noch von aussen wirksame leichte mechanische Insulte bei. Während sich nun in der normalen Mundhöhle der ganzen Bakterienflora zum Trotz superficielle Läsionen schnell repariren, liegt hier unter und neben dem ab-

gestossenen Epithel kein normales bezw. normal ernährtes Gewebe mehr. So kommt es, dass diese oder jene Gruppe von Mundbakterien (Kokken, Bacillen, Vibrionen, hier vegetirten selbst Soorsporen) von dem seines schützenden Epithels beraubten Territorium Besitz ergreifen und dasselbe abweidend, nekrotische und gangränöse Veränderungen auslösen. Beginnt dann das Nachbargewebe zu reagiren und sendet seine Colonnen Leukocyten vor, — die auch bei Leukämie mit vornehmlich einkernigen Blutzellen polynucleär bleiben, — so erfolgt demarkirende Eiterung, das nekrotische Feld wird abgelöst, es entsteht ein Geschwür. Die Anfänge dieser Geschwürsbildung traten sehr schön an der Zunge zu Tage. — Mithin ist die Nekrose und Ulceration durchaus nicht die Folge einer der lymphomatösen Neubildung selbst innewohnenden Neigung zur regressiven Veränderung, vielmehr die Consequenz ihrer Localisation, ihrer Entwickelung an der Schleimhautoberfläche des Verdauungsrohrs. Wenn sich nun die „gangränöse Stomatitis“ und „Pharyngitis“, Magen-, Darmgeschwüre, sowie Schleimhautwülste mit diphtheroider Oberfläche bei acuter Leukämie als secundäre Erscheinung auf einem lymphomatös infiltrirten Boden erweisen[1]) lassen, so muss die Auffassung, nach welcher solche Prozesse erst die Eintrittspforte für das leukämische „Virus“ abgeben sollen, doch als recht zweifelhaft angesehen werden. Denn die genannten Veränderungen sind bereits die Folge der im Körper entwickelten leukämisch-lymphomatösen Erkrankung. Der Einwand, dass ein solches „Virus“ sogleich an seiner Eintrittsstelle primäre lymphoide Neubildungen in's Leben gerufen hätte, kann wegen der häufigen Multiplicität und Ausdehnung dieser lymphatischen Infiltrate, der Art ihrer Entwickelung, der Identität mit den nachweislich erst im späteren Verlauf der Leukämie entstandenen Neoplasien nicht als stichhaltig bezeichnet werden.

Dass sich auf der Basis leukämischer Lymphome Geschwürsprozesse entwickeln können, hat schon der Entdecker der Leuk-

[1]) Natürlich soll nicht geleugnet werden, dass gelegentlich einmal Ulcerationsprozesse anderer Natur collidiren. So müssen die mit der hämorrhagischen Diathese zusammenhängenden Erosionen der Magenschleimhaut in unserem Falle von den anderen Affectionen im Verdauungskanal getrennt werden.

ämie festgestellt. Virchow[1]) hat bereits eine „grösstentheils ulceröse“ leukämische Neubildung im oberen Ileum abgebildet und bemerkt über solche Geschwüre, sie hätten „ihre Analogie in den zuweilen vorkommenden Verschwärungen leukämischer Tonsillen und Zungenfollikel“. Dass solche Vorkommnisse aber gerade bei der acuten Leukämie eine bemerkenswerthe Rolle spielen, ist bisher nicht beachtet worden. Und doch verdienen sie es, scharf hervorgehoben zu werden, denn ihr frühzeitiges Auftreten in Gestalt einer Rachen- oder Zahnfleischerkrankung vindicirt ihnen ein hohes Interesse für die Diagnose am Krankenbett. Zum Unterschiede von anderen Stomatitiden wird man einerseits daran zu denken haben, dass hier die Schwellung des Zahnfleisches nicht rein entzündlicher Natur ist, sondern durch eine tumorartige, lymphoide Infiltration hervorgebracht wird. Andererseits beweisen die kleinsten nekrotischen Darminseln, dass die Infiltration sich nicht immer durch eine palpable Verdickung zu verrathen braucht. —

Zum Schlusse mögen einige Worte folgen über

das Kind und die Placenta.

Die Section des todtgebornen, leicht macerirten Kindes ergab:

Weibliche Leiche mit dunkelrothen Hautdecken, welche leicht ödematös erscheinen. Fettgewebe spärlich entwickelt, Musculatur hellroth, feucht. In den Nabelgefässen dunkelrothes, flüssiges Blut. In der Bauchhöhle eine mässige Menge klarer röthlichgelber Flüssigkeit. Darmserosa spiegelnd. Leber und Milz halten sich in normalen Grenzen. Zwerchfellstand rechts 4. Intercostalraum, links 5. Rippe. In beiden Pleurahöhlen etwa 20 ccm klaren, hellgelben Fluidums. An der Pleura parietalis, an den Lungenpleuren, an der Vorderfläche der Thymus disseminirte, bis linsengrosse Blutungen. Im Herzbeutel ebenfalls leicht vermehrter Liquor. Unter dem Epicard, vorne und hinten, zahlreiche punktförmige und etwas grössere, unregelmässig begrenzte Ecchymosen. In den Herzhöhlen, namentlich links, reichliches, dunkles flüssiges Blut; gleich beschaffenes Blut quillt aus den Halsvenen. Herzklappen intact, Muskel schlaff, blassroth. — Lungen atelektatisch. — Milz von normaler Grösse, Kapsel glatt, Pulpa violett, Follikel nicht sichtbar. Beide Nebennieren zeigen kleinste subcapsuläre Blutungen. Punktförmige Hämorrhagien finden sich ferner an der Oberfläche der weichen Nieren. Die schlaffe Leber von normaler Grösse, mit verwaschener acinöser Zeichnung, blutreich. — Im Magen und Dünndarm schleimiger Inhalt, die Schleimhaut

[1]) Krankh. Geschwülste. Bd. II. S. 569. Fig. 182.

fein injicirt. Auch die Mucosa des Rachens und Oesophagus geröthet. Rippenmark dunkelroth, normal.

Blutungen im Pericranium. Im Sinus longitudinalis dunkles, flüssiges Blut. An den weichen Hirnhäuten venöse Hyperämie. Blutungen unter der Dura basalis. Hirnsubstanz rosig, sehr weich. —

Im Blute ist die Zahl der Leukocyten nicht vermehrt.

Es hat also eine Uebertragung der leukämischen Erkrankung von der Mutter auf das Kind nicht stattgefunden, eine Thatsache, die sich in genauer Uebereinstimmung mit den beiden früheren Mittheilungen von Cameron und M. Sänger[1]) befindet. Bei den getrennten Blutbahnen von Mutter und Kind könnte eine solche Verpflanzung des Leidens auf den kindlichen Organismus auch nur zu Stande kommen, wenn die leukämische Noxe die Blutbildungsstätten des Kindes selbst alterirte. Die letzteren sind für eine leukämische Erkrankung auch bereits in früher Lebenszeit disponirt, wie die Beobachtungen von Leukämie im Kindesalter, ja bei Säuglingen zur Genüge darthun; es wird sogar von congenitaler Leukämie des Kindes einer nicht leukämischen Mutter berichtet[1]). Da trotzdem eine Uebertragung der Leukämie in den 3 vorliegenden Fällen nicht eingetreten ist, muss gefolgert werden, dass die leukämische Noxe die Placentarscheidewand nicht zu durchdringen vermag. Daraus lässt sich zur Zeit nur mit Wahrscheinlichkeit schliessen, dass dieselbe keine im Blute gelöste Substanz darstellt, was bereits oben bei Erörterung der Aetiologie notirt wurde. Dahingegen ist die Möglichkeit nicht auszuschliessen, dass gewisse, im Blute gelöste Schädlichkeiten beim Zustandekommen der excessiven hämorrhagischen Diathese und hydropischen Erscheinungen des Kindes in unserem Falle mitspielen. Sänger's Beobachtung beweist indess, dass das von einer leukämischen Frau geborene Kind — trotz künstlicher Ernährung — vollkommen gesund sein und bleiben kann. —

Da ein glücklicher Zufall es so gefügt hatte, dass die Placenta im Augenblicke des Todes der Mutter an der Innenfläche des Uterus noch fest aufsass, bot sich die interessante Gelegenheit, den Blutinhalt der intervillösen Räume mit dem der Gefässe der Chorionzotten zu vergleichen. In Sublimat fixirtes und nach

[1]) Archiv für Gynäkologie. Bd. 33. S. 161. 1888.

Einbettung in Celloidin mit Hämatoxylin-Eosin gefärbtes Material lieferte sehr instructive Bilder. Die intervillösen Räume enthielten, so weit sie überhaupt mit Blut gefüllt waren und nicht von fibrinöser Masse ausgestopft erschienen, Blut von ausgesprochen leukämischem Charakter. Entweder waren die weissen und rothen Blutzellen gleichmässig durch einander gemischt oder die weissen bildeten eine breite, zuweilen von Fibrinfäden durchsponnene Randzone. Dagegen musste man längere Zeit suchen, ehe man in der Blutsäule der Gefässe der Chorionzotten ein deutliches Leukocyt zu Gesicht bekam. Meistentheils bestand der Inhalt der injicirten Capillaren, welche in Längs- und Querschnitten in den Zotten sichtbar waren, lediglich aus rothen Blutkörperchen. Kein Experiment vermag es wohl so schön zu demonstriren, dass mütterliche und kindliche Blutbahn streng geschieden sind, und dass in den intervillösen Räumen mütterliches Blut vorhanden ist. Letzteres ist für die alte Streitfrage, ob die intervillösen Räume mütterliche Blutsinus capillärer Dignität darstellen (Virchow, Kölliker, Langhans, Waldeyer u. A.), nicht ohne Interesse.

II.

Ueber Bildung und Rückbildung elastischer Fasern.

(Aus dem Pathologischen Institut der Universität Greifswald.)

Von Friedrich Hansen,
Arzt in Altona.

Die Ansichten über die Entwickelung des elastischen Gewebes sind noch heute getheilt, indem eine Reihe von Autoren eine Entstehung der elastischen Formelemente in der Grundsubstanz ohne jegliche Betheiligung von Zellen annimmt, eine Anschauung, welcher eine zweite gegenüber steht, nach der die Genese des elastischen Gewebes an Zellen gebunden ist; doch herrscht auch darüber keine Einigkeit, welcher Theil der Zelle vorwiegend oder ausschliesslich für die Entstehung in Betracht komme.

Diese beiden entgegengesetzten Anschauungen standen sich bereits zu Schwann's Zeiten gegenüber, indem derselbe in seinen „Mikroskopischen Untersuchungen", 1839, die elastischen Fasern durch Verlängerung, Verästelung und Zerfaserung von Elementarzellen entstehen lässt, während Gerber ein Jahr später als Grundlage der elastischen Fasern die Intercellularsubstanz bezeichnet, mit der ihm wahrscheinlichen Einschränkung, dass sich auch in der Intercellularsubstanz zuerst hohle Zellen bilden, welche zu den elastischen Fasern zusammenstossen. Henle neigte Anfangs der Schwann'schen Auffassung zu, hielt aber in seiner allg. Anatomie, 1841, beide Entstehungsmodi für möglich, später vertritt er nebst anderen Autoren die Entstehung von elastischen Fasern frei in der Intercellularsubstanz[1]).

Weitere Untersuchungen über die Entwickelung des elastischen Gewebes stammen aus den Jahren 1851—53 von Virchow und Donders. Nach diesen beiden Autoren gehen die elastischen Fasern

[1]) J. Henle, Allg. Anatomie. 1841.

aus Zellausläufern hervor. Bedingt ist diese Annahme durch die derzeit noch herrschende Anschauung, dass die Zellmembran ein jeder Zelle zukommender Bestandtheil sei, ohne welche eine Zelle nicht gedacht werden konnte. So glaubte man auch, dass die Ausläufer der verästelten oder spindelförmigen Bindegewebszellen ungeachtet ihrer Feinheit von der Zellmembran umkleidet seien. Donders nimmt nun an, dass derartige Zellausläufer in elastische Fasern übergehen könnten, dass sie aber in diesem Falle keinen eigentlichen Zellinhalt mehr besitzen, sondern vielmehr nur Fortsetzungen der Zellmembran darstellen. Auf diese Weise werden die elastischen Fasern direct von der Zellmembran abgeleitet, die auch in Betreff ihrer chemischen und physikalischen Eigenschaften mit ersteren die grösste Uebereinstimmung zeige. Auch die ganze Zelle könne durch Zunahme der Membran auf Kosten des Zellinhalts und unter allmählichem Schwinden des Kerns in eine elastische Faser umgewandelt werden. Nach Donders gehen daher die elastischen Fasern aus Zellmembranen hervor, indem entweder dieselben Ausläufer aussenden, oder indem die ganze Zelle sich in der angegebenen Weise in eine elastische Faser umwandelt[1]). Virchow stimmt mit Donders in der Hauptsache überein. Nach ihm muss die Grundmasse des Bindegewebes als Intercellularsubstanz und die umsponnenen elastischen, Spiral- und Kernfasern als hervorgegangen aus den ursprünglichen geschwänzten Zellen, als Bindegewebskörperchen angesehen werden[2]). Genauer formulirt Virchow seine Ansicht in der Cellularpathologie[3]). „Nach und nach tritt an die Stelle der mehrfachen Zellennetze und Zellenfasern eine compactere Bildung, welche durch eine directe Umwandlung daraus hervorgeht, das sogenannte elastische Gewebe.

Wenn man nehmlich an solchen Punkten untersucht, wo das Bindegewebe grossen Dehnungen ausgesetzt ist, wo es also eine grosse Widerstandsfähigkeit besitzen muss, so findet man in derselben Anordnung und Verbreitung, welche sonst die Zellen und Zellenröhren des Bindegewebes darbieten, elastische Fasern,

[1]) Zeitschr. f. wissensch. Zool. Bd. III. S. 348 ff. Bd. IV. S. 242.

[2]) Morph. Jahrb. v. Gegenbaur. Bd. IV. 1878. S. 87 ff.

[3]) Verh. der phys.-med. Ges. zu Würzburg. Bd. II. 1852. S. 315. — Cellularpathologie. IV. Aufl. S. 132 ff.

und man kann nach und nach die Umbildung der einen in die anderen so verfolgen, dass es nicht zweifelhaft bleibt, dass nicht blos die feineren, sondern auch die gröberen elastischen Fasern direct durch eine chemische Veränderung und Verdichtung der Wand von Bindegewebskörperchen hervorgehen. Da, wo ursprünglich eine einfache, mit langen Fortsätzen versehene Zelle lag, da sehen wir nach und nach die Membran nach innen hin an Dicke zunehmen und das Licht stärker brechen, während der eigentliche Zelleninhalt sich immer mehr reducirt und endlich verschwindet." Man unterscheidet gewöhnlich feine elastische Fasern, welche eben die grosse Verschiebbarkeit besitzen, von den breiteren, welche keine gewundenen Formen annehmen. Beide gehen nach Virchow aus Bindegewebszellen hervor. An die Stelle eines Gewebes, welches aus Grundsubstanz und einem maschigen anastomosirenden Zellengewebe besteht, tritt nachher ein Gewebe, dessen Grundsubstanz durch grosse elastische Maschennetze mit höchst compacten und derben Fasern abgetheilt wird. Virchow will allerdings nicht behaupten, dass nun alles, was man gelegentlich elastische Fasern nennt, auf dieselbe Weise entsteht, speciell mit Bezug auf den Netzknorpel und die strukturlosen Membranen; für letztere lässt er eine Entstehung aus der Intercellularsubstanz zu, hält aber daran fest, dass die eigentlichen elastischen Fasern aus den Zellkörpern des Bindegewebes entstehen.

Als nun aber der Nachweis geführt wurde, dass die meisten thierischen und vor Allem die für die Production der elastischen Fasern in Betracht kommenden Zellen eine Membran oder Wand nicht besitzen, mussten die Virchow-Donders'schen Anschauungen in gewissem Grade unhaltbar werden. An ihre Stelle trat wieder die entgegengesetzte Theorie, welche die Theilnahme der Zellen an der Bildung der elastischen Fasern absolut negirte, indem sie die Anlage derselben in die Grundsubstanz verlegte. Dieser Theorie huldigt eine grosse Anzahl von Autoren, wie H. Müller, Henle, Reichert, Kölliker, Leydig, Frey, Rabl-Rückhard. — Letzterer untersuchte 1863[1]) den Ohr-

[1]) Reichert und Du Bois-Reymond's Archiv. 1863.

knorpel menschlicher Embryonen in verschiedenen Entwickelungsstadien, sowie den theils hyalinen, theils elastischen Arytänoidknorpel vom Rinde und gelangte zu der Ueberzeugung, dass die elastischen Gewebselemente in der Grundsubstanz durch eine locale Umwandlung derselben entständen. Seine besondere Aufmerksamkeit richtete er bei dieser Untersuchung auf die Frage, ob die elastischen Fasern des Knorpels unmittelbar als solche angelegt würden oder ob die aus der Umwandlung der Grundsubstanz hervorgegangenen Elemente zuerst in Form von Körnern auftreten, welche sich erst nachträglich zu elastischen Fasern vereinigen würden. Der Arytänoidknorpel des Rindes zeigte sich wegen frühzeitig eintretender Erweichungsvorgänge für diese Untersuchung nicht geeignet, um so mehr der fötale Ohrknorpel in sehr frühen Entwickelungsstadien, in denen die Grundsubstanz eine ausserordentliche Durchsichtigkeit besitzt. In dieser konnte Rabl-Rückhard nirgends auch nur eine Spur von Körnern auffinden, welche für die Neubildung und Vergrösserung der elastischen Fasern hätte Schlüsse ziehen lassen; es erfolgte vielmehr die erste Anlage der letzteren in dem vorher völlig hyalinen Knorpel gleich in Gestalt von äusserst zarten, sehr zahlreichen Fäserchen, welche einen zur Fläche der Ohrmuschel senkrechten Verlauf einhalten.

Auf diesen Befund hin spricht sich Rabl-Rückhard zum Schluss folgendermaassen aus: Jeder Netzknorpel ist in der Anlage hyalin; die elastischen Fasern erscheinen in dieser so beschaffenen Grundsubstanz und entwickeln sich hier nicht aus Zellen, weder aus vorhandenen, noch sich neu bildenden. Auch ist nicht nachweisbar, dass sie aus einzelnen, kleinen, später zu Fasern zusammenfliessenden Körnchen entstehen, sondern sie erscheinen gleich Anfangs als Fasern, die sich mit ihrer weiteren Entwickelung mehr und mehr verzweigen, Anastomosen bilden und an Dicke zunehmen, in allen Fällen durch Umwandlung eines Theils der hyalinen Grundsubstanz selbst[1]).

Dieser Meinung schliesst sich auch Kölliker an. Er sagt in der 6. Auflage seines Handbuches der Gewebelehre über die

[1]) Reichert und Du Bois-Reymond's Archiv f. Anatomie. 1873. S. 736.

Entwickelung der elastischen Fasern in Kürze Folgendes[1]): Mit Bezug auf die Entwickelung kann es als ausgemacht angesehen werden, dass die elastischen Fasern aller Art weder aus Kernen noch aus Zellen hervorgehen, sondern einfach durch eine besondere Umwandlung der Grundsubstanz bindegewebiger Anlagen sich bilden. Alle Organe des elastischen Gewebes verhalten sich in der ersten Anlage wie bindegewebige Theile, d. h. sie bestehen anfänglich aus rundlichen Zellen, zwischen denen bald eine Zwischensubstanz sich ablagert. Während diese sich vermehrt und in Bindegewebsfibrillen zerfällt, werden die Zellen spindelförmig, wie in Sehnen, und dann treten auch bald, in der Grundsubstanz zwischen denselben feine, von Anfang an netzförmig verbundene, in Kalilösung Widerstand leistende Fäserchen auf, die ersten Anlagen der elastischen Elemente. Eine Zeit lang wachsen nun alle 3 Bestandtheile, leimgebende Fibrillen, Zellen und elastische Fasern gleichmässig fort, jene sich vermehrend, diese sich vergrössernd und verdickend, und es kann kaum bezweifelt werden, dass die mitwuchernden Zellen von Einfluss auf die Bildung der Fasern der Grundsubstanz sind, dann aber tritt ein Zeitpunkt ein, von welchem an die Zellen stille stehen, während die elastischen Fasern immer mehr sich ausbilden, und so geschieht es dann, dass das entwickeltere und reife elastische Gewebe vorwiegend aus elastischen Fasern besteht, und die Bindegewebsfibrillen sammt den Bindegewebszellen nur einen geringeren, mehr unscheinbaren Theil des Gewebes bilden. Doch enthalten auch die fertigen elastischen Bänder eine solche Menge durch Carmin und Hämatoxylin in ihren Kernen leicht nachweisbarer Zellen[2]), dass mit

[1]) A. Kölliker, Handb. der Gewebelehre. VI. Aufl. 1889. Bd. I. S. 116 ff.

[2]) Beweist das Vorhandensein eines Kernes in allen Fällen auch das Vorhandensein eines Zellleibes? Man vergleiche diese moderne Auffassung mit der früheren Anschauung, wo auch eine Membran als nothwendiger Bestandtheil einer Zelle gefordert wurde. Wenn man mit Virchow annimmt, dass die Zellsubstanz allmählich in Elastin umgewandelt wird, so muss in einem gewissen Stadium der Kern zwar noch färbbar sein, während der Zellenleib bereits elastische Faser geworden ist; alsdann darf aber aus dem „leicht nachweisbaren Kerne“ nicht geschlossen werden, dass auch der Zellenleib als solcher, d. h. in protoplasmatischem Zustande vorhanden sein müsse.

Sicherheit anzunehmen ist, dass die embryonalen Zellen dieser Bänder zeitlebens sich erhalten, und nicht die geringste Möglichkeit vorhanden ist, mit einigen Neueren an eine Beziehung dieser Zellen oder ihrer Kerne zur Entwickelung der elastischen Fasern zu denken. Frägt man nach den genaueren Vorgängen bei der Bildung der elastischen Fasern, so lässt sich vorläufig noch keine Antwort geben. Ihr Auftreten in der Grundsubstanz des Bindegewebes und gewisser Knorpel spricht dafür, dass sie durch eine Umsetzung leimgebender Substanz entstehen und aus dem, was man bei Untersuchung der Entwickelung elastischer Bänder sieht, wird man geneigt anzunehmen, dass die Fasern gleich als Ganzes, wenn auch ursprünglich in grosser Feinheit entstehen. Dagegen führt die Untersuchung gewisser elastischer Knorpel, vor Allem der Epiglottis des Ochsen, zur Vermuthung, dass auch eine Bildung derselben durch Aneinanderreihen von Körnchen vorkommt, wofür sich vielleicht auch das anführen lässt, dass elastische Fasern durch Erweichung in Wasser oder Behandlung mit Kali causticum nicht selten der Quere nach Risse erhalten und in kleine Stückchen zerfallen.

Für eine Ablagerung der elastischen Substanz in Form von Körnern, welche sich erst später zu Fasern vereinigen, spricht sich Ranvier in seinem Traité technique d'histologie aus; in der Körnelung, aus welcher die elastischen Fasern hervorgehen, sieht er auch eine Umwandlung der Grundsubstanz. Seine Untersuchungen machte er an der innersten Lamelle der Scheide grösserer Nerven, sowie an den Uebergangsstätten des hyalinen in den elastischen Knorpel der Cartilago arytaenoidea. An dünnen, mit Osmiumsäure behandelten Schnitten, welche an diesen Stellen durch den Arytänoidknorpel eines Hundes gefertigt wurden, beobachtete er Zellen, welche von einem körnigen Hofe umgeben waren, von dem aus Verlängerungen von der gleichen Beschaffenheit nach allen Richtungen ausstrahlten. Bei stärkerer Vergrösserung zeigte sich, dass diese körnigen Ringe aus zerstreuten, sowie aus reihenförmig geordneten Körnern, ferner aus halsbandartigen elastischen Fasern, die augenscheinlich durch Vereinigung der Körner entstanden waren und endlich aus geradlinigen, parallelen, elastischen Fasern sich zusammen-

setzten. Aus diesen und ähnlichen Beobachtungen gelangt Ranvier zu der Schlussfolgerung, dass die Umwandlung der hyalinen Substanz in der unmittelbaren Umgebung der Zellkapseln stattfinde, sowie dass die elastische Substanz zuerst in Form von Körnern erscheine, welche unter allmählichem Anwachsen sich mit einander zur Bildung von elastischen Fasern vereinigen.

Eine weitere Stütze fand die Theorie der Entstehung von elastischen Fasern aus der Grundsubstanz noch in den Untersuchungen von v. Brunn, welcher die Bildung derjenigen elastischen Fasern, welche er im Epiphysenknorpel junger Thiere nahe an der Verknöcherungsgrenze zwischen den reihenweise angeordneten Knorpelzellen auffand, und die er elastische Stützfasern des ossificirenden Knorpels nennt, lediglich der Grundsubstanz des Knorpels zuschreibt.

Endlich hat sich noch Kollmann, gestützt auf Beobachtungen, welche er an der Bindesubstanz von Muskeln, sowie an myxomatösen Geschwülsten machte, gegen eine directe Betheiligung der Zellen bei der Genese der Bindegewebsfibrillen sowohl als der elastischen Fasern erklärt. Nach ihm entstehen aus der Intercellularsubstanz des Gallertgewebes die Fibrillen. Jedes fibrilläre Bindegewebe ist während der frühesten Bildungsstadien, so lange noch keine Fibrillen entstanden sind, ein Gallertgewebe. Mit dem Auftreten der Fibrillen ändert sich nicht allein morphologisch, auch chemisch ein Theil dieses Gallertgewebes, es wird theilweise zu einer leimgebenden Substanz, die sich in Säuren löst, während ein anderer Theil, das verdichtete Gallertgewebe, Säuren widersteht. An anderer Stelle heisst es weiter: „Ein allgemeiner wichtiger Charakter des gewöhnlichen Bindegewebes äussert sich darin, dass die Intercellularmasse eine eigenthümlicbe Härtung und Verdichtung erfährt, entweder blos an den Grenzschichten, oder wohl auch in Streifen mitten durch das Ganze. Bezieht sich die Härtung blos auf die Grenzlagen, so entstehen dadurch die Membranae propriae. Verdichtet sich hingegen die Grundsubstanz in netzförmigen Zügen, so entstehen die elastischen Fasern und Platten. Aber auch von den sogenannten Spiralfasern lässt sich nachweisen, dass sie (obschon Kunstprodukte) aus den elastisch verdickten Grenz-

säumen der sogenannten Bindegewebsbündel hervorgehen[1])."

Gleichwohl hat die von so gewichtigen Autoren vertretene Ansicht der Entstehung elastischer Fasern aus Grundsubstanz von anderen Untersuchern, vorzugsweise in Folge M. Schultze's Lehre von der formativen Thätigkeit des Protoplasmas, vielfach Widerspruch erfahren.

So kommt Boll in seiner Untersuchung über den Bau der Sehne zu dem Schlusse[2]), dass das elastische Gewebe von Zellen abstamme. Es sind die eine mehr abgeplattete Form besitzenden Zellen des Bindegewebes, deren Protoplasma fast völlig verschwinden kann, während an seine Stelle eine klare elastische Platte tritt. Ueber den Zusammenhang dieser, die Fibrillenbündel umkleidenden elastischen Zellplatten mit den feinen elastischen Fasern der Sehne giebt Boll weiter an: „Ich kann allerdings nicht behaupten, dass alle intrafasciculären elastischen Fasern mit den Zellplatten in Verbindung stehen; aber sehr oft habe ich Reihen von Zellplatten gesehen, wo ganz deutlich vom Leibe der Zellplatten feine elastische Fasern ausgingen und in das Innere der Bindegewebsbündel eindrangen. Bemerkenswerth ist, dass, während ganze Reihen von Zellplatten hiervon keine Spur zeigen, nicht weit davon Zellenreihen liegen, wo jede einzelne Zellenplatte eine nicht unerhebliche Anzahl derartiger Fasern entsendet."

O. Hertwig untersuchte später (1873) die Entwickelung des elastischen Gewebes im Knorpel, und zwar wählte er dazu den Ohrknorpel menschlicher und thierischer Embryonen, gelangte aber zu wesentlich anderen Resultaten, wie seiner Zeit Rabl-Rückhard. An einem Rindsembryo von 32 cm Länge machte er folgende Beobachtungen[3]): „Die Zwischensubstanz ist reichlicher. Die elastischen Fasern beginnen seitlich Aeste zu treiben. Ein Theil dieser Aeste verlässt den Stamm unter spitzem Winkel, um mit leichter Biegung ihm parallel zu verlaufen. Ein anderer Theil wächst senkrecht aus ihm heraus und vereinigt sich mit Fasern, die dem Hauptstamm parallel

[1]) Dieses Archiv. Bd. 68. S. 575 ff.
[2]) Max Schultze's Archiv. Bd. 7. S. 275.
[3]) Max Schultze's Archiv. Bd. 9. S. 80.

ziehen. Es verdient besonders hervorgehoben zu werden, dass Zellen sowohl jeder neuen Querfaser anliegen, als auch in den durch die Verästelung entstandenen Winkeln sich vorfinden. Entspringen nun mehrere Fasern von einer Stelle, so wird die im Winkel eingebettete Zelle von demselben, wie von einem Korb umschlossen. Die Endigungsweise der elastischen Fasern ist hier besonders deutlich zu erkennen. In der Nähe des Perichondriums krümmen sie sich etwas bogenförmig um und endigen, einer der hier gedrängt liegenden Zellen dicht angeschmiegt, zu einer feinen Spitze ausgezogen. Ein Flächenbild von dem Ohrknorpel des neugebornen Kaninchens zeigt, dass fast jede einzelne Zelle von einem Kranze quer durchschnittener Fasern umgeben ist. Beide liegen so ungemein dicht bei einander, dass man an den meisten Stellen eine Zwischensubstanz nicht zu sehen bekommt. Dann und wann bemerkt man auch, dass zwei oder vier Zellen von einem gemeinsamen Faserkranze umgeben werden, während zwischen diesen Zellen nur vereinzelte Querschnitte von elastischen Fäserchen sichtbar sind. Die Zwischensubstanz, deren extracelluläres Auftreten mit der Bildung der elastischen Fasern Hand in Hand geht, ist hier zwischen den zu einer Gruppe vereinigten Zellen noch wenig oder gar nicht entwickelt. Dies Bild findet offenbar darin seine Erklärung, dass aus einer Zelle durch Theilung mehrere entstanden sind, zwischen denen neue Zwischensubstanz und einzelne neue Fasern gleichzeitig angelegt wurden.“ Auf Grund seiner Untersuchungen gelangt Hertwig dann zu folgenden Resultaten: „Die elastischen Fasern entstehen im Netzknorpel unmittelbar nach dem ersten Auftreten einer Zwischensubstanz oder gleichzeitig mit ihr und zwar immer unmittelbar auf der Oberfläche des Protoplasmas. Die Zellen, welche die ersten elastischen Fasern bilden, liegen in Reihen senkrecht auf die Oberfläche des Knorpels, jede Reihe bildet lange, den Knorpel senkrecht durchsetzende Fasern, welche die Zellen umschliessen. Die Fasern sind von Anfang an, auch wenn sie noch von kaum messbarer Feinheit sind, unlöslich in Kalilauge, daher gleich von ihrer ersten Bildung an ächtes elastisches Gewebe. Die räumlichen Verhältnisse der Entstehung derselben stützen nicht die bisher verbreitete Ansicht, dass es sich dabei um eine Umwandlung zu-

erst gebildeter homogener Knorpelgrundsubstanz handle, sondern sprechen dafür, dass das Protoplasma der Zellen die elastische Substanz gleich als das fertig bilde, als was wir sie auch später finden. Es ist dieselbe formative Thätigkeit des Protoplasmas (Max Schultze), der die elastische Substanz ihr Dasein verdankt, wie dieselbe im fibrillären Bindegewebe den Fibrillen den Ursprung giebt. Die weitere Entwickelung der einmal angelegten elastischen Fasern erfolgt nun durch Intussusception in die extraprotoplasmatische Substanz, wie dies für alle Membran- und Intercellularsubstanzen stattfindet. Dabei entstehen neue Fasern immer nur entweder im Anschluss an die alten, so namentlich die Netze, welche sich an die ersten glatten Fasern bald anschliessen, immer nur durch Auswachsen der ersteren, nie durch freie Bildung elastischer Körnchen oder Fasern inmitten homogener Intercellularsubstanz; oder in der unmittelbaren Umgebung des Protoplasmas der persistirenden Zellen, welche fortfahren, ihre formative Thätigkeit in mannichfacher Weise zu äussern."

Eng an die Arbeit von Hertwig schliesst sich die Untersuchung Deutschmann's an, welcher den Arytänoidknorpel des Rindes untersuchte[1]). Derselbe macht über das Aussehen der Knorpelzellen an den Entwickelungsstätten der elastischen Formelemente, d. h. an den Uebergangsstätten vom hyalinen zum Netzknorpel wichtige Angaben, indem ihm folgende Formen zur Beobachtung gekommen sind.

1. Zellen, deren Kapsel diffus feinkörnig war und als feinkörniger Ring von verschiedener Breite erschien.

2. Zellen, deren Kapselzone feine radiär gestellte Streifchen enthielt.

3. Zellen, deren Zellprotoplasma feinkörnig war, und auch streifig.

4. Vereinigung und Verschmelzung beider Zustände in Kapsel und Zellprotoplasma mit einander.

5. Faserung der ganzen Zelle.

6. Vollkommene Faserung der Knorpelzelle und Anastomosirung dieser Faserung mit der aus einer anderen Zelle hervorgegangenen.

[1]) Reichert und Du Bois-Reymond's Archiv. 1873. S. 732.

7. Fortsetzung der Körnung in die hyaline, die Zelle umgebende Substanz.

8. Uebergang dieser Körnung in feinstkörnige Linien, die sich als Anfänge elastischer Fasern documentirten.

Bei der Deutung dieser einzelnen Zellformationen geht Deutschmann von der Ansicht aus, dass die Knorpelkapsel als modificirte peripherische Protoplasmaschicht ein Attribut der Zelle bildet. Er spricht sich über die Genese des Netzknorpels dahin aus, dass die Bildung der elastischen Fasern von der ganzen Knorpelzellkapsel, sowie Protoplasma ausgehe.

Schwalbe bestreitet den Ursprung der elastischen Fasern aus Fortsätzen von Zellen, glaubt jedoch letzteren bei der Genese derselben eine grosse Bedeutung zuerkennen zu müssen[1]). Er hält es für erwiesen, dass die elastischen Ablagerungen, sei es in Form von Fasern oder Körnern, auf der Oberfläche der Zellen stattfinden. Es bleibe daher freigestellt, ob man dieselben als einseitige Ausscheidungen, oder als Umwandlung der peripherischen Partien des Zellprotoplasmas auffassen wolle.

Durch Prüfung aller dieser Ansichten, sowie auf Grund eigener Beobachtungen gelangt Gerlach 1878 kurz zu folgenden drei Ergebnissen[2]):

1. Es kann eine Zelle unter Schwinden ihres Kerns vollständig in elastische Substanz umgewandelt werden.

2. Die Anlage der elastischen Substanz braucht nicht die ganze Zelloberfläche zu überziehen, sondern kann sich auf einzelne Stellen derselben beschränken.

3. Die an einer Stelle oder an der ganzen Oberfläche der Zelle neugebildete Substanz kann durch erneute Production von hyaliner Grundsubstanz von der Zelle abgehoben und losgetrennt werden. Gerlach sagt aber ausdrücklich, dass damit nicht bewiesen sei, dass eine locale Verdichtung und Erhärtung der Grundsubstanz in elastische Fasern überhaupt nicht vorkommen könne, doch glaubt er, dieser Ansicht nur das Recht einer Hypothese zugestehen zu können, gegen welche sich mancherlei Einwendungen machen liessen. Sowohl in chemischer Beziehung

[1]) Zeitschr. f. Anat. u. Entwickelungsgesch. Bd. II. S. 236.

[2]) Morphol. Jahrb. Bd. IV. S. 113.

könne er sich eine solche Umwandlung nicht gut denken, wie auch der Umstand, dass den anderen Forschern ein Nachweis des Zusammenhanges von Zellen mit elastischen Fasern nicht gelungen, kein Beweis sei für deren freie Bildung in der Grundsubstanz.

Von neueren Forschern kam Sudakewitsch[1]) nach Untersuchung des embryonalen Lig. nuchae zu dem Resultate, dass die elastischen Fasern durch Umbildung der Zellausläufer entstehen.

Abweichend von der Auffassung der meisten Autoren hat ferner Kuskoff[2]) die Entwickelung der elastischen Fasern aus einer Formationsthätigkeit des Zellkerns erklärt, nachdem schon vorher Waldeyer diesen Entstehungsmodus als wahrscheinlich angenommen hatte.

Inzwischen hatten Unna und Lustgarten zwei neue Methoden zur electiven Färbung elastischer Fasern veröffentlicht. Diese benutzte nun Heller, um die Untersuchungen über die Histiogenese der elastischen Fasern zu erneuern. Seine Resultate veröffentlichte er bereits 1887 in einer Dissertation und nach erneuter Prüfung und Anwendung eines neuen specifischen Farbstoffes, des Orceïns, in erweiterter Form 1892 in den Monatsheften für prakt. Dermatologie[3]). Als Untersuchungsmaterial dienten ihm der Netzknorpel des Ohres, der Arytänoidknorpel und das Lig. nuchae. Die wichtigsten Ergebnisse seiner Arbeit fasst Heller in folgenden Sätzen zusammen:

1. Der Netzknorpel des Ohres und der Netzknorpel des Kehlkopfes sind histologisch und histogenetisch von einander zu trennen.

2. Die elastische Substanz wird in den frühesten embryonalen Stadien in Faser-, in späten extrauterinen Perioden (Kalb) in Körnchenform ausgeschieden.

3. Die elastischen Fasern entstehen auf verschiedene Weise
   a) im Ohrknorpel aus der Intercellularsubstanz,
   b) in den Kehlknopfknorpeln, sowie im Lig. nuchae aus den Zellen.

[1]) Jahresber. f. Anat. u. Phys. 1883.
[2]) Arch. f. mikr. Anat. 1887. Bd. XXX.
[3]) Monatshefte für prakt. Dermatologie. 1892. Bd. XIV. S. 217 ff.

4. Bilden die Zellen die Fasern, so ist sowohl der Kern als auch das Protoplasma an der Bildung betheiligt.

5. Nur im frühen embryonalen Leben sind die Zellen des Netzknorpels im Stande, Fasern zu bilden; diese Fähigkeit hört schon in den späteren fötalen Perioden auf. Die Weiterentwickelung des Netzknorpels geht durch das Wachsthum der einmal angelegten Fasern vor sich.

6. Ueber die Art des Wachsthums der Faser ist Positives nicht bekannt.

So herrschen über die Histogenese der elastischen Fasern noch heute die verschiedensten Ansichten, ohne dass es gelungen wäre, eine Einigung zu erzielen, oder wenigstens eine bestimmte Entstehungsart durchweg als die wahrscheinlichste hinzustellen.

Welcher Art die genaueren Vorgänge in der Grundsubstanz bei der Entwickelung der elastischen Elemente sind, darüber bestehen nur Vermuthungen. Rabl-Rückhard und Kölliker sprechen von einer specifischen Umwandlung der Grundsubstanz. Ranvier's Ansicht, dass eine Ablagerung von Körnern in der Grundsubstanz erfolge, welche unter allmählichem Anwachsen sich zu elastischen Fasern vereinigen, lässt sich wohl nicht verallgemeinern und auf alle Fälle übertragen. Kollmann geht auf die Frage näher ein, wie folgt. Die elastischen Fasern, wo immer sie vorkommen, entstehen durch eine Verdichtung der Grundsubstanz. Die Grund- oder Intercellularsubstanz selbst besitzt, wie die Zellen, ebenfalls formative Kräfte. Sie kann in dem einen Falle leimgebende Fibrillen, in dem anderen elastische Fasern produciren. Auch die strukturlose Zwischensubstanz kann sich im Zustande der Reizung unabhängig von den Zellen befinden und secundär ihren Einfluss auf die Zellen ausüben. Bei einer krankhaften Veränderung kann auch die Intercellularsubstanz die Initiative ergreifen.

Die weitere Entwickelung der einmal angelegten elastischen Fasern erfolgt nach Hertwig durch Intussusception in die extraprotoplasmatische Substanz (s. oben), wie dies für alle Membran- und Intercellularsubstanzen stattfindet.

Die chondrogene Intercellularsubstanz ist nach Heller kein todtes Verbindungsmittel der Zellen, sie

besitzt chemische, physikalische und vor Allem biologische Eigenschaften; die elastischen Fasern im Netzknorpel des Ohres sind ein Produkt der formativen Thätigkeit der Intercellularsubstanz.

Wir haben hier also bereits die Grundlagen für eine Intercellularbiologie, welche es als vollkommen begründet erscheinen lassen, den elastischen Fasern auch unter krankhaften Ernährungsstörungen active vitale Veränderungen zuzuschreiben. Diejenigen daher, welche das Elastin durch chemische Umwandlung aus Zell- oder Kernsubstanz entstehen lassen, haben keinen Grund sich a priori gegen die Möglichkeit zu verschliessen, dass auch umgekehrt Zellprotoplasma aus Elastin hervorgehen könne, während diejenigen, welche vitale Vorgänge, wie die Bildung, das Wachsthum und die Verzweigung elastischer Fasern, der hyalinen Grundsubstanz zuschreiben, noch weit weniger Ursache haben, chemische und biologische Umwandlungen anderer Art, z. B. die Umwandlung des Elastins in Chromatinsubstanz oder Zellprotoplasma unter pathologischen Verhältnissen, als unmöglich hinzustellen.

Mehr, wie die obigen Streitfragen, scheinen uns über das Verhalten der elastischen Fasern zur Grundsubstanz gewisse morphologische Veränderungen an denselben Aufschluss geben zu wollen, die man beim Eintritt einer stärkeren Saftströmung beobachtet. Hierüber liegen bereits ausführliche Mittheilungen von Grawitz und seinen Schülern vor. Besonders geeignet erwies sich für das Studium dieser Vorgänge die Wundheilung, die daher auch in sorgfältigster Weise nach dieser Richtung hin zum ersten Male untersucht wurde. Als Färbungsmittel wurde Saffranin angewandt, durch dessen Einwirkung die aufgequollenen elastischen Fasern, ein etwas körniges Aussehen und eine graublaue oder rothe Farbe erhalten. Je stärker die Aufquellung, um so deutlicher zeigt sich an ihnen die Blaufärbung. Mittelst dieser Methode gelang es, die Veränderungen an den elastischen Fasern bei der Wundheilung in den verschiedensten Stadien zu prüfen. Ueber das Verhalten derselben an einer 3¼ Stunden alten Wunde macht Grawitz folgende Mittheilung[1]):

[1]) P. Grawitz, Atlas der path. Gewebelehre. S. 21 ff.

„Gelegentlich spaltet sich eine elastische Faser unter spitzem Winkel, oder mehrere eng an einander liegende weichen, wie die Schienen auf einem Rangirbahnhof, nach kurzer Berührung wieder von einander. Im Verlaufe dieser sieht man nun intensiv gefärbte Stäbchen oder spindelförmige oder dreizackige Chromatinfiguren, welche trotz der ausserordentlich starken Vergrösserung stellenweise nur als eine rothe Verstärkung im Faserverlauf erscheinen. Auch diese Kerne — wenn man sie so nennen darf — liegen in alternirender Anordnung, und nur an einigen Knotenpunkten macht sich bereits eine Protoplasmafärbung in Gestalt einer Spindel- oder Sternfigur bemerkbar, während vielfach die Grösse der Chromatinkörperchen kaum diejenige eines Bacillus übertrifft. An einzelnen der grösseren Kerne ist deutlich erkennbar, dass sie an einer Berührungsstelle zweier oder dreier Grundsubstanzbündel gelegen sind, und demgemäss setzt sich von dem Kern aus nach mehr als einer Richtung hin ein Gebilde fort, welches nahe dem Kern Protoplasmafärbung giebt, weiterhin aber nicht von der elastischen Grundsubstanz zu unterscheiden ist.

Auf Querschnitten sieht man deutlich eine immer weitergehende Zerklüftung der dickeren Bündel in immer dünnere Unterbündel, wobei die Begrenzung vielfach durch feinste elastische Fasern mit kleinsten, von Strecke zu Strecke liegenden Kernpartikeln bezeichnet wird.

Diese intensiv gefärbten, äusserst kleinen Chromatinpartikel sind derart eingestreut, dass man dieselben im Längsverlauf der nicht gequollenen elastischen Fasern ganz deutlich als punkt- oder strichförmige Körperchen erkennen kann und schon hier mit Sicherheit sieht, dass es sich nicht um Querschnitte langgestreckter, etwa auf der Wanderung begriffener Kerne handeln kann. Stellenweise sieht man den directen Uebergang einer elastischen Faser in einen deutlichen Kern.“

Diese Befunde wurden von Busse in seiner Abhandlung über aseptische Wundheilung ausführlich bestätigt[1]).

Schon an einer 20 Minuten alten Wunde der menschlichen Haut findet er, wie im Verlaufe der elastischen Fasern oder

[1]) Dieses Archiv. Bd. 134.

diesen eng anliegend sich kleinere und grössere Kerne färben, an welchen selbst bei stärkster Braunfärbung keine Zellplatte zu bemerken ist.

Unter den innerhalb der blauschwarzen elastischen Fasern liegenden Chromatinklümpchen sind viele, welche nur als feinste Pünktchen oder Striche wahrnehmbar sind, und keiner auch noch so kleinen Kernform wirklicher Zellen entsprechen.

Nach 24 Stunden findet er dann ein System blauschwarzer elastischer Fasern vor, deren Substanz nur in den dünneren Fasern noch homogen ist, während an den dickeren Stellen die blauschwarze Substanz hellere Lücken und dunklere Klumpen unterscheiden lässt, in welchen in ganz regelmässigen Abständen S-förmige oder kleeblattähnliche, intensiv rothe Partikelchen ohne Zellbegrenzung liegen. Theils zeigen sich auch im Verlaufe der elastischen Fasern länglich ovale kleinste Chromatinhäufchen, grössere ovale Kerne und endlich typische Endothelkerne mit feinstem Chromatingerüst eingeschaltet. Je grösser die ovalen Kerne sind, um so deutlicher ist an ihren Polen ein spindeliger, fein granulirter, aber zunächst noch dunkelgrau — wie die elastischen Fasern — färbbarer Zellenleib zu unterscheiden, welcher sich unmittelbar in die blauschwarze Faser fortsetzt. Da im ruhenden Cutisgewebe im Verlaufe der elastischen Fasern nur ausnahmsweise wirkliche Zellen, vorwiegend kleine Chromatingebilde vorhanden sind, so kann nur ein kleiner Bruchtheil der nach 24 Stunden auftretenden Zellen auf präexistirende Gewebszellen zurückgeführt werden, die grosse Mehrzahl ist auch jetzt noch nicht als freie Zelle zu bezeichnen, da sie noch mit den Fasern zusammenhängen.

Nach vier Tagen zeigte die Nachbarschaft der Wunde an und in den elastischen Fasern grosse Endothelkerne mit regelmässig angeordnetem Chromatingerüst und Mitosen. Ist die Wunde 10 Tage alt, so zeigt sie ein mittleres zellenreiches Gebiet mit geringer Zwischensubstanz, in dem die elastischen Fasern vollständig fehlen, und zwei seitliche Partien. In dem letzteren, dem alten Gewebe, fallen die glänzenden elastischen Fasern in die Augen, die sich nach dem Wundspalte zu theilweise direct in eine Zellenreihe auflösen. Weiter entfernt trifft man auch elastische Fasern, die in ihrem Verlaufe

eine schön ausgebildete Endothelzelle tragen. Einmal fand Busse sogar eine Mitose in einer solchen spindelförmigen Zelle, deren Enden direct in eine gequollene elastische Faser übergehen.

In der Narbe von einer 20 Tage alten Wunde wurden keine elastischen Fasern gefunden. Dagegen gelang es leicht, an der Grenze zwischen altem und neuem Gewebe Zellreihen zu finden, die sich direct in eine dunkel gefärbte, elastische Faser des Cutisgewebes fortsetzten.

Neben der Wundheilung sind es auch andere Prozesse, bei welchen die elastischen Fasern eine ähnliche zellige Umwandlung zeigen. So beschreibt Grawitz das frische Röthungsgebiet eines Erysipels[1]), in dem sowohl im Verlaufe der dickeren gequollenen elastischen Fasern selbst, als auch da, wo dieselben in Fibrillen aufgelöst erscheinen, Kernfiguren von sehr verschiedener Grösse und Gestalt in die Fasern eingeschaltet auftraten; es war nicht möglich an irgend einer Stelle einen Zellenleib um die Kernfiguren herum abzugrenzen. Heidemann berichtet ferner gelegentlich der Beschreibung eines Carcinoms der Nasenhaut[2]), dass in dem bindegewebigen Antheil desselben, wo eine zellige Umwandlung vor sich geht, ausser in den Wandungen der Saftspalten alsbald solche länglichen Kerne auch in den Bindegewebs- und elastischen Fasern auftreten; es sind diese Kerne Anfangs dünn und schmal, werden dann breiter und chromatinreicher, und nehmen endlich eine mehr bläschenförmige ovale Gastalt an, mit einer feinfädigen Chromatinsubstanz. Bei der fortschreitenden Vergrösserung dieser Kerne löst sich die Faser in körnige Substanz auf, und es gruppirt sich die Fasersubstanz als Zelle um den Kern.

Auf Anregung des Herrn Prof. Grawitz, dem ich hierfür, sowie für die freundliche Unterstützung bei Anfertigung der Arbeit an dieser Stelle meinen tiefsten Dank auszusprechen mir erlaube, prüfte ich die einzelnen Beobachtungen nach an Präparaten von menschlicher Haut, sowie an Hunde- und Kaninchenhaut, und zwar wandte ich zunächst die Saffraninfärbung mit und ohne Pikrinsäure an. Die hier gewonnenen Resultate wurden sowohl durch die von Heller angewandte Färbungsmethode

[1]) Atlas der path. Gewebelehre. S. 116.

[2]) Dieses Archiv. Bd. 129.

mit Alauncarmin-Dahlia-Alauncarmin [1]), wie auch durch das Unna-Taenzer'sche Orceïn und die Natronlaugereaction [2]) controlirt. Um nun auf meine Untersuchungen genauer einzugehen, so habe ich dieselben angestellt

1. an Wunden von menschlicher Haut, welche den ersten Stunden entnommen sind. Ein Theil dieses von Herrn Dr. Busse gewonnenen Materials ist von letzterem in seiner Arbeit unter Anführung der Protocolle veröffentlicht worden, ein anderer Theil ist seitdem neu hinzu gekommen, und von mir speciell auf die vorliegende Frage vorbereitet und untersucht worden.

[1]) Die Objecte werden lebenswarm in Flemming's Lösung fixirt und mit Alkohol nachgehärtet. Nach 24stündiger Totalfärbung in Alauncarmin, Auswässerung und Entwässerung durch Alkohol — Einbettung in Paraffin. Die Schnitte, die je feiner sie ausfallen, um so besser für die Färbung geeignet sind, kommen etwa 36 Stunden in Unna'sche Lösung:

	Dahlia (Methylviolett)	0,2
	Aqu. dest.	
	Spirit. 95 pCt.	āā 10,0
M. solve, adde:		
	Acid. nitric.	2,0
	Aqu. dest.	18,0
	Spirit. 95 pCt.	10,0.

Alsdann Wasser
Alkohol
Nachfärbung etwa 13 Stunden in Alauncarmin.

Die elastischen Fasern erscheinen alsdann blau, die Kerne blassroth, die Grundsubstanz fast ungefärbt.

[2]) Härtung in Alkohol; eine kurze Fixirung in Flemming's Gemisch mit nachfolgender tüchtiger Auswässerung schadet nicht; bei längerem Aufbewahren bis zu 24 Stunden in Flemming'scher Lösung gelingt es nicht, gute Bilder zu bekommen, wie auch eine Gegenfärbung mit Hämatoxylin dann nicht mehr möglich ist. Die möglichst feinen Schnitte kommen in eine durch zwei vorher bereitete Lösungen empirisch zusammengestellte Färbeflüssigkeit:

Lösung I		Lösung II	
Orceïn	0,1	Acid. muriat.	0,1
Spirit. 95 pCt.	20,0	Spirit. 95 pCt.	20,0
Aqu. dest.	5,0.	Aqu. dest.	5,0.

Zu 10 Tropfen der Lösung I kommen 5—14 Tropfen der Lösung II.

Nach Entfärbung in Alkohol Entsäuerung in Wasser. Gegenfärbung mit Hämatoxylin.

Die elastischen Fasern erscheinen braunroth, die Kerne blau.

2. Weitere Untersuchungen beziehen sich auf Wunden von Kaninchenhaut, welche von Herrn Dr. L. Fränkel in der Art angelegt worden sind, dass den Thieren ein Stückchen normaler Haut exstirpirt wurde, welches noch lebenswarm zur Fixirung und Härtung eingelegt wurde, und später mit den verschiedenen Färbungsmethoden behandelt, eine sichere Beurtheilung ermöglichte, wie viele Kerne und Zellen in diesem normalen Gewebe vorhanden waren. Mit diesen Objecten wurden alsdann die Bilder verglichen, welche die nach der Exstirpation zurückgebliebenen Wundränder nach Ablauf der ersten Stunden ($3\frac{1}{2}$ bis 30) darboten.

3. habe ich Injectionen von Ol. terebinthinae in das an elastischen Fasern überaus reiche Lig. nuchae und subcutan in die Haut von Hunden gemacht und nach vier Stunden aus demselben exstirpirte Stücke mit frisch entzündeter menschlicher Haut verglichen.

4. Endlich habe ich noch von Dr. Heidemann hergestellte Präparate von einem Carcinom der Nasenhaut für die Veränderung der elastischen Fasern herbeigezogen.

Da nun Protocolle über die einzelnen Objecte bereits in den angeführten Arbeiten, sowie in dem Atlas der pathol. Gewebelehre in grosser Zahl vorliegen, so werde ich versuchen, die Ergebnisse meiner Beobachtungen in zusammenfassender Form darzustellen, wodurch sich am besten ergeben wird, welche der oben angeführten Ansichten über die Bildung der normalen elastischen Fasern durch die an den pathologisch veränderten Fasern auftretenden Rückbildungsvorgänge am meisten Unterstützung erhält.

Was nun die pathologischen Veränderungen selbst betrifft, so beobachtete ich

1. eine Vergrösserung permanenter fixer Zellen und eine Ausbildung von Zellprotoplasma um permanente Kerne. In der normalen Lederhaut treten die elastischen Fasern vorzugsweise als Scheiden der Bindegewebsbündel auf, bezw. folgen dem Verlaufe derselben, fehlen aber auch nicht im Inneren der letzteren[1]). Dem entsprechend bilden sie ihrem Verlaufe zahl-

[1]) Kölliker, Gewebelehre. VI. Aufl. S. 162.

reiche Verzweigungen und Anastomosen; stellenweise gehen Ausläufer ab, die eine kurze Strecke lang parallel verlaufen, um sich dann wieder mit der ursprünglichen Faser zu vereinigen. Dort wo mehrere Fasern zusammentreffen, und sich vereinigen, entstehen sogenannte Knotenpunkte. Hier tritt auch die elastische Substanz zuweilen in Gestalt kleiner, verhältnissmässig zarter Membranen oder Platten auf, so dass das Ganze ungefähr dem Netzwerk eines grob geflochtenen Korbes gleicht. Gerade an diesen Knotenpunkten finden sich einzeln oder zu mehreren schöne längsovale „permanente“ Kerne, an denen ein umgebender Zellenleib nur sehr selten wahrzunehmen ist, während auf ihrem Verlaufe die einzelnen Fasern von in regelmässiger Anordnung wiederkehrenden spindelförmigen, mit schönem ovalem Kern versehenen, mehr oder weniger eng an die Faser anliegenden Zellen begleitet erscheinen. Sehr oft zeigen diese Zellen an ihren beiden Polen lange Ausläufer, von denen der eine in den einer anderen Zelle übergeht, während der zweite Ausläufer unter spitzem Winkel sich mit der elastischen Faser vereinigt, oder so eng sich anlegt, dass ein Zwischenraum oder ein Unterschied in der Verlaufsebene nicht wahrzunehmen ist. Andererseits finden sich auch im Verlaufe solche Kerne, die einen Zellenleib nicht besitzen. Zeigen alle diese Kerne unter normalen Verhältnissen eine feine Granulirung ihrer Chromatinsubstanz, so sieht man nun bei Wunden die Kerne zum Theil grösser; die Chromatinsubstanz ist nicht mehr gleichmässig vertheilt, sondern häufchenweise in Form von Klümpchen angeordnet. Auch die Form des Kernes erscheint verändert. Man sieht vielfach gelappte und kleeblattähnliche Formen und schliesslich nur noch eine Aneinanderlagerung von 3 oder 4 Chromatinklümpchen, ähnlich wie bei Leukocytenkernen.

2. Eine weitere Veränderung betrifft die elastische Substanz selbst. Unter der Einwirkung des Saffranins erscheinen die Fasern dicker, wie gewöhnlich, sie quellen auf, und nehmen eine rothe bis blaugraue Färbung an. Diese Aufquellung zeigt sich besonders dann, wenn, wie wir später sehen werden, eine Umwandlung von Elastin in Protoplasma erfolgt und die Differenz in der Färbung giebt uns einen Maassstab, wie weit der Umwandlungsprozess bereits vorgeschritten ist. Eignet sich zur

Darstellung dieser pathologischen Rückbildung das Saffranin in ausgezeichneter Weise, so lässt sich dasselbe nicht von den electiven Färbungsmethoden Alauncarmin-Dahlia-Alauncarmin einerseits, Orceïn andererseits sagen. Letztere beiden Farben werden nur von der normal sich verhaltenden, durchaus unveränderten elastischen Faser angenommen; sobald eine moleculare Umwandlung im protoplasmatischen Sinne erfolgt, besitzt das Elastin nicht mehr die Fähigkeit, diese Farbstoffe gegenüber dem anderen Gewebe auch unter der entfärbenden Einwirkung angesäuerten Alkohols festzuhalten. Beabsichtigt man aber, das Vorhandensein normaler elastischer Substanz nachzuweisen, so wird man sich stets der electiven Methoden bedienen. So fand ich z. B. in der Hundehaut nach der Einwirkung von Terpenthinöl in den völlig nekrotischen Partien des subcutanen Zellgewebes gut erhaltene, mit Orceïn sich schön roth färbende Bruchstücke von elastischen Fasern. Zeigt uns an Saffraninpräparaten die stärkere Quellung des elastischen Gewebes die beginnende Umwandlung an, so beobachten wir gleichzeitig im Verlaufe so veränderter Fasern

3. das Auftreten zahlreicher neuer Kerne. Die Kernfärbung muss hier maassgebend sein. Wenn die normale Haut bei Anwendung von Saffranin oder Hämatoxylin nur wenige Kerne zeigt, während die gleichen Färbungen an pathologisch veränderter Haut derselben Abkunft zahlreiche Kerne ergeben, so muss daraus geschlossen werden, dass chromatinhaltige Substanz vorher nicht vorhanden gewesen ist, sondern dass neben der optisch wahrnehmbaren Quellung der elastischen Faser und neben der veränderten Affinität zu den electiven Färbungen und zum Saffranin auch eine Veränderung im Sinne der Nucleinsäure vor sich gegangen ist. Die zur Beobachtung gelangenden Kerne sind

a) kleine Partikelchen, zum Theil ovale bläschenförmige Kerne, wie man sie auch im normalen, ruhenden, elastischen Gewebe vorfindet[1]);

b) kleinste Partikelchen, leukocytenähnliche Kernfiguren und Uebergangsformen.

Tritt in einem Gewebe in Folge eines Reizes, z. B. als Reaction auf eine frische Verletzung, eine stärkere Saftströmung

[1]) Busse, Aseptische Wundheilung. S. 418.

ein, die eine Zellvermehrung im Gefolge hat, so sehen wir im Gegensatz zum ruhenden Gewebe mehr oder minder rasch eine Zerklüftung der Grundsubstanz entsprechend den Bündelgrenzen, oder da diese z. B. in der Cutis durch ein dichtes Netzwerk elastischer Fasern gebildet werden, entsprechend dem Verlauf der elastischen Fasern vor sich gehen. Letzteres gilt aber nur im Allgemeinen, denn sehr oft sieht man auch feinste, als solche deutlich erkennbare elastische Fasern unverändert quer durch die bereits von dem Prozess ergriffenen Bündel hindurchziehen. Mit der Zerklüftung gehen auch die Veränderungen an den elastischen Fasern vor sich, die wir oben schon erwähnt haben, nehmlich die Aufquellung, die Aenderung der chemischen Beziehung zu den Farbstoffen, und die Vergrösserung und Verklumpung der präexistirenden Kerne. Gerade an den grossen permanenten Kernen, welche an den Knotenpunkten im Netzwerk der elastischen Fasern normaler Weise liegen, sieht man die Verklumpung zu zwei, drei und mehr Chromatinpartikelchen sehr deutlich. Endlich beobachten wir im Verlaufe der Fasern die bereits genannten zahlreichen Kernfiguren, und zwar in allen Uebergangsformen, von einer einfachen strichförmigen, durch Rothfärbung soeben erkennbaren Verstärkung der Faser bis zum vollendeten schlanken ovalen Kern, an dem vorläufig auch mit stärkster Vergrösserung ein umgebendes Protoplasma nicht wahrzunehmen ist. Die kleinsten Chromatinpartikelchen können nach Form und Lage nicht mit Leukocyten verwechselt werden, sofern man überhaupt mit starker Vergrösserung darangeht, und sich überzeugt, dass zu gewissen frühen Perioden der Wundheilung, z. B. bei 1½stündlichen menschlichen Wunden, der bei weitem grösste Theil aller Chromatinfiguren an oder in elastischen Fasern liegt. Oder nimmt man an, dass es sich vielleicht um zufällig an ihrer äussersten Spitze getroffene Zellkerne handelt, so haben wir für das überraschend zahlreiche Auftreten solcher kleinen Gebilde schon zu einer Zeit, wo Mitosen noch nicht in den Gewebszellen angetroffen werden, keine Erklärung. Endlich könnten noch die Chromatinpartikelchen aus bereits vorhandenen Zellkernen hervorgegangen sein und, wie nach Eberth die Hornhautzellen, eine Wanderung antreten; dagegen spricht indess die so ausserordentlich regelmässige Anordnung der Ge-

bilde, indem bei einer Wanderung eine solche Regelmässigkeit sicherlich nicht innegehalten würde[1]). Möge man sich also betreffs des Ursprungs dieser Gebilde einer Theorie anschliessen, welcher man wolle, man sieht jedenfalls alle Uebergänge von einem kleinsten Partikelchen bis zum vollendeten Kern, und um diesen herum nichts von Protoplasma. Oder soll man der bisherigen stillschweigenden Uebereinkunft zu Liebe annehmen, dass wo ein Kern, auch Protoplasma vorhanden sein müsse[2])?

Zeigt sich nun wirklich um ein solches Kerngebilde im Verlaufe einer elastischen Faser eine zarte Protoplasmaspindel, so geschieht dies auf Kosten der Faser selbst, die an den Stellen der Protoplasmafärbung unterbrochen erscheint, als wenn ein unmittelbarer Uebergang der protoplasmatischen in elastische Substanz erfolge. Die so entstandene Zelle bewahrt ihren Zusammenhang mit der elastischen Faser bis zum völligen Schwund der letzteren. Daher beobachten wir in der Nähe des Wundspaltes, wo der Zellenreichthum am grössten ist, das Fehlen der elastischen Fasern, ein Befund, der auch schon von anderen Beobachtern[3]) in entzündeten Geweben gemacht worden ist. Am Rande dieses Maschenwerks von anastomosirenden Zellen sieht man noch einzelne Fasern im Zusammenhange mit den aus ihnen hervorgegangenen Zellen, im Gebiete der Zellen selbst fehlt aber jede Spur von elastischem Gewebe.

Eine allmähliche Umwandlung der elastischen Faser zur Zelle konnte ich auch in den von Heidemann beschriebenen Präparaten von einem Carcinom der Nasenhaut beobachten. Die noch vorhandenen normalen elastischen Fasern erscheinen hier schwarzgrau gefärbt, und sind durch ihren welligen Verlauf, ihr homogenes Aussehen und ihren gleichmässigen Contour deutlich als solche erkennbar. Stellenweise aber erscheinen sie dicker, wie gequollen. Im Gebiete dieser dicken gequollenen Fasern

[1]) Uebrigens werden die Einwürfe von Eberth an anderer Stelle eingehend auf ihre Stichhaltigkeit gewürdigt werden.

[2]) S. oben Kölliker über elast. Bänder.

[3]) V. Mibelli, Sul favo; ricerche cliniche, neurologiche ed istologiche. Giorn. ital. dells malattie veneree. 1892. — Saffiantini, Contribution à l'étude du tissu élastique dans les néoplasies fibreuses de la peau. Arch. de méd. expérimentale. Tome V. p. 233.

findet man die verschiedensten Uebergangsformen. Einzelne solcher Fasern zeigen statt der intensiven Färbung stellenweise eine blässere, andere ausser dieser Erscheinung bereits kleinste Chromatinklümpchen. Wieder andere sind in toto blass gefärbt und das ursprüngliche Chromatinklümpchen hat Grösse und Form eines Kerns angenommen. Als umgewandelte Zelle gedeutet sieht man endlich lange spindelförmige Gebilde von gewellter Form, ähnlich wie elastische Fasern, mit Protoplasmafärbung und in ihrem Verlaufe ein oder mehrere schwarze Pünktchen, die deutlich den Rest der elastischen Substanz markiren. Oder man sieht eine protoplasmatisch gefärbte elastische Faser direct in einen Kern übergehen. Also lauter Formen, die auf's deutlichste die Annahme einer allmählichen Umwandlung der elastischen Faser in eine Zelle veranschaulichen.

Dass die Arbeiten über die Entwickelung der elastischen Faser keine Thatsachen ergeben haben, welche diese Möglichkeit a priori ausschliessen, ist oben ausführlich dargelegt worden. Eine directe Umwandlung einer Zelle in eine elastische Faser hat noch niemand unter dem Mikroskop beobachtet. Stets sind es Uebergangsformen, aus denen solche Schlüsse combinirt werden müssen. Wenn nun eine Reihe von Autoren, wie z. B. Hertwig, nicht anstehen, bei der Beobachtung, wie ein ursprünglich zellenreiches Gewebe unter Bildung von Grund- und elastischer Substanz zu einem zellarmen wird, anzunehmen, dass hier eben eine Umbildung der Zellen erfolge, so wäre der umgekehrte Vorgang besonders unter pathologischen Verhältnissen sehr wohl möglich, und er erscheint unter dem Eindruck obiger Bilder auch als wahrscheinlich.

Aber nicht immer geht diese zellige Umwandlung der elastischen Fasern vor sich unter pathologischen Verhältnissen, wie überhaupt alle diese Vorgänge nicht nach einem gewissen Schema ablaufen. In der von der Terpenthinwirkung betroffenen Hundehaut zeigte das subcutane Zellgewebe, in das die Injection stattgefunden hatte, schon nach 4 Stunden Veränderungen schwerster Art. Der Prozess ist ein so stürmischer, dass die Grundsubstanz stellenweise schon vollständig nekrotisch ist, während sie in der Hauptmasse eine Umwandlung in ein dichtes fibrinartiges Netzwerk erfahren hat, in dessen Maschen zahlreich

Rundzellen liegen. Wo die Veränderung weniger intensiv, erscheint die Grundsubstanz eigenthümlich granulirt und fibrinoid aussehend und enthält mehr oder weniger Rundzellen. In allen drei Gebieten aber besonders in den nekrotischen Theilen, wo keine Kernfärbung mehr sich zeigt, scharf hervortretend sieht man, mit Orceïn, wie schon oben bemerkt, schön roth gefärbte, mehr oder weniger lange, theilweise noch gewellte, an den Enden wie mit einem Messer scharf abgeschnittene Bruchstücke von elastischen Fasern. Hier kann unter der zerstörenden Einwirkung des Terpenthinöls nur ein Theil der elastischen Substanz verbraucht werden, der übrige verfällt mit der Umgebung einer schnellen Nekrose. Aehnlich zeigten sich die Verhältnisse am Lig. nuchae. Die elastischen Fasern erscheinen durch die gequollenen Bindegewebsbündel aus ihrem normalen Zusammenhang losgelöst, und liegen, während die Grundsubstanz schon nekrotisch ist, sich durch ihre Färbung scharf abhebend, wie ein Büschel ausgerissener Haare, in derselben verstreut.

Ist die Ernährungsstörung dagegen weniger intensiv, wie z. B. am Rande einer frischen erysipelatösen Entzündung, so beobachtet man wieder charakteristische Uebergangs- oder Abortivformen, die ihres Aussehens wegen auch Spiessfiguren genannt werden. Dass nicht alles, was in pathologischen Geweben intensive Verwandtschaft zu den kernfärbenden Mitteln besitzt, wirklich als Kernfigur (Chromosoma) zu deuten ist, geht am schlagendsten aus den von Busse beschriebenen netzförmigen Faserabschnitten am Wundrande hervor. Bei Entzündungen der Haut, aber auch bei allen anderen Ernährungsstörungen, z. B. in der Nähe von Carcinomen, sieht man nun diejenigen Begrenzungslagen der dickeren Fibrillenbündel, welche Kollmann als „elastisch verdickte Grenzsäume“ bezeichnet hat, mit Saffranin intensiv roth gefärbt, so dass oft eine spindelige Anschwellung nach zwei oder mehr Richtungen in lange feinste rothe Fäden ausläuft. Hierdurch entsteht ein Netzwerk (Bioplassonnetz von Heitzmann), welches in die Unterbündel sich fortsetzt, und auch hier an den Knotenpunkten grössere Chromatinpartikel enthält. Wenn man diese Gebilde nur an frisch entzündeten Geweben im ersten Anfangsstadium sähe, so müsste es zweifelhaft bleiben, ob die rothen Spiessfiguren über-

haupt nur veränderte, aufgequollene Intercellularsubstanz seien, oder ob sie als zellenwerthige Gebilde aufzufassen sind. Wenn man Zellen und Grundsubstanz als unvereinbare gegensätzliche Substanzen betrachtet, so ist es leicht begreiflich, dass an diesen Figuren kein Autor, der die Gebilde für gequollene elastische Grundsubstanz hält, den anderen überzeugen wird, der darin modificirte, im Ruhezustande vielleicht minimale, platte und chromatinfreie Zellen erblickt. Nähern wir uns aber bei weiter fortgeschrittenen Prozessen, oder bei chronischem Verlaufe der hier erörterten Umwandlungsvorgänge von der Randzone dem Hauptgebiet der Entzündung, so sehen wir die Spiessfiguren schwinden, entsprechend dem Zahlreicherwerden der Zellen, und im Gebiete der ausgebildeten kleinzelligen Infiltration können wir nichts mehr von ihnen wahrnehmen. Die strenge Unterscheidung zwischen Zelle und Grundsubstanz verwerfend, die den schon ein halbes Jahrhundert währenden Streit über die Entstehung der elastischen Fasern nicht zur Ruhe kommen lässt, nehmen wir an, dass auch hier eine Umwandlung der Spiessfiguren zu Zellen erfolgt ist. Zeigt uns also Virchow, wie die elastischen Fasern in derselben Anordnung und Verbreitung sich entwickeln, wie die Zellen des unfertigen Bindegewebes, lässt er aus den letzteren zweifellos die elastische Substanz hervorgehen, so erscheint uns auf Grund ähnlicher Bilder im reifen elastischen Gewebe die Annahme einer Rückbildung der elastischen Fasern in Zellen ebenso unzweifelhaft als die einzige Deutung, welche in befriedigender Weise alle die neben einander vorkommenden histologischen Bilder erklärt.

III.

Ueber den Einfluss des Piperazins auf die harnsaure Diathese.

Von Dr. Biesenthal,
Arzt in Berlin.

Alle bisherigen Veröffentlichungen über Piperazin stimmen darin überein, dass das Mittel eine ausserordentliche harnsäurelösende Wirkung besitzt, und dass es selbst in grossen und lange fortgesetzten Gaben keinerlei Nebenwirkungen im Organismus ausübt. Der Einzige, der eine schädliche Wirkung des Piperazins gefunden haben wollte, ist Roerig, der angeblich Eiweiss im Urin nach Piperazingebrauch beobachtet hatte (Therapeutische Monatshefte. 1893). Ich habe überzeugend nachgewiesen, dass die Beobachtung Roerig's eine irrige war; in dem von ihm mit Pikrinsäure auf Eiweiss geprüften Urin war der von ihm für Eiweiss angesehene Niederschlag Piperazinpikrat, das sich vom Eiweiss ohne Weiteres dadurch unterscheiden liess, dass es beim Erhitzen verschwand und sich erst beim Erkalten der Flüssigkeit wieder einstellte, während das einmal gefällte Eiweiss in Hitze und Kälte bleibt.

Das Piperazin hat sich nach vielfachen Erfahrungen als ein äusserst wirksames Heilmittel überall da bewährt, wo es sich offensichtlich um pathologische Vorgänge im Körper in Folge harnsaurer Diathese handelt. Auf Grund sehr zahlreicher Erfahrungen in der Praxis glaube ich es aussprechen zu dürfen, dass es in all den Fällen, in denen das Piperazin nicht gewirkt hat, sich nicht um Harnsäureprozesse, sondern z. B. um rheumatische und dergleichen gehandelt hat.

In Anbetracht dieses zahlreichen Materials unterlag es für mich keinem Zweifel mehr, dass, sobald die Diagnose Gicht oder auf harnsaurer Diathese beruhende Nierensteinkrankheit mit Sicherheit gestellt werden kann, nach andauerndem Piperazingebrauch die Heilerfolge nicht ausbleiben werden.

Die Beurtheilung des theurapeutischen Erfolges erfordert gerade bei der Eigenart der auf harnsaurer Diathese beruhenden Krankheitsformen eine längere Beobachtungsdauer. Nicht immer wird eine solche längere Zeit währende Beobachtung, wie sie in den weitaus meisten der oben angeführten Fälle stattfand, möglich sein und nicht immer wird das propter hoc vom post hoc so scharf zu unterscheiden sein. —

Für solche nicht ganz eindeutige Fälle muss es natürlich wünschenswerth erscheinen, der Piperazintherapie nicht nur klinische, sondern auch sichere theoretische und pharmakologische Grundlagen zu geben.

Wie hat man sich die Wirkung des Piperazins im Organismus vorzustellen und wie weit kann diese Vorstellung durch das Experiment bestätigt worden? Im Folgenden soll die Beantwortung dieser Frage versucht werden.

In der Chemischen Fabrik auf Actien (vorm. E. Schering) sind im Laufe der Jahre eine Reihe von Thatsachen festgestellt worden, welche die Wirkung des Piperazins im Organismus durchaus verständlich machten (vergl. Biesenthal und Schmidt in der Berl. kl. Wochenschrift. 1891. No. 52—53; 1892. No. 2). Diese Thatsachen, zusammengehalten mit den therapeutischen Erfolgen, haben mir ein klares Bild der Wirkungsweise des Piperazins im Organismus gegeben, und sind für mich Veranlassung gewesen, mich den Ebstein'schen Anschauungen über das Wesen der harnsauren Diathese rückhaltlos anzuschliessen.

Die Wirkungsweise des Piperazins scheint mir mit der Ebstein'schen Lehre von der Stauung harnsäurereicher Säfte und dadurch hervorgerufener Erscheinungen in vollkommenem Einklang zu stehen und ich glaube, dieselbe geradezu als eine neue Bestätigung dieser Lehre ansehen zu können.

Dieser Anschauung, im Zusammenhang mit der Mittheilung über die von der Chemischen Fabrik auf Actien (vorm. E. Schering) beobachteten Thatsachen Ausdruck zu geben, hatte ich bereits vor einem Jahre beabsichtigt, eine Publication jedoch zurückgehalten, da mir die Thierversuche, die mir nach einer bestimmten Richtung den unzweifelhaften Beweis erbringen sollten, noch fehlten.

Mit diesen Versuchen beschäftigt, die ich in dem unter Leitung des Herrn Prof. Salkowski stehenden chemischen Laboratorium des Pathologischen Instituts der Charité vornahm, ersah ich vor Kurzem aus einer Arbeit, die unter Prof. Bokai in dem Budapester pharmakologischen Institut ausgeführt wurde, dass bereits von anderer Seite und unabhängig von mir ganz dieselben Versuche unternommen und mit einem Resultat zu Ende geführt sind, welche als eine glänzende Bestätigung der Piperazinwirkung aufzufassen ist.

Ich habe in Folge dessen meine Versuche abgebrochen, um sie nach anderer Richtung hin fortzusetzen.

Aus dem genannten Institut ist von Dr. Wilhelm Meisels eine Arbeit erschienen: „Experimente mit dem Piperazin und anderen uratlösenden Mitteln“ (Ungarisches Archiv für Medicin. I. Bd. 5. u. 6. Heft. 1893). Meisels bestätigt zunächst die seither im Reagenzglas und im Organismus festgestellten Thatsachen über die a. a. O. in der Berl. kl. Wochenschrift berichtet war.

Den wichtigsten Theil der Arbeit bildet die Prüfung des Piperazins und anderer uratlösenden Mittel an Hähnen und Tauben, denen theils Piperazin, theils Lithium carbonicum, theils Borax, theils Natrium phosphoricum beigebracht und während dieser Behandlung kleine Mengen Kaliumchromat unter die Haut gespritzt wurde.

Diese Chromatinjectionen hat Ebstein zuerst angegeben und hat damit künstliche harnsaure Niederschläge im Peritonäum, der Leberoberfläche, am Pericardium und in den Nieren erzeugt.

Meisels operirte an etwa 80 Thieren und kam jedesmal zu demselben überraschenden Resultat, dass nehmlich nur das Piperazin allein im Stande ist, Uratablagerungen zu verhindern.

Ich kann hier nur die wichtigsten Schlusssätze aus dieser interessanten Arbeit citiren:

1. Das Piperazin ist im Stande, das Auftreten der Uratablagerungen bei den Vögeln zu verhindern und die bereits entstandene zu lösen. Das Piperazin hat keinen Einfluss auf die Lebensfunctionen und auf die Verdauung; es scheint keine harntreibende Eigenschaft zu besitzen.

2. Das Lithium carbonicum, per os verabreicht, ist nicht im Stande, die Uratablagerungen zu lösen und übt, entgegen dem Piperazin, einen schädlichen Einfluss auf den Organismus, was übrigens schon längst bekannt ist.

3. Das Natrium boracicum wie

4. das Natrium phosphoricum besitzen gar keine Fähigkeit, bei Vögeln die harnsauren Niederschläge zu lösen oder deren Auftreten zu hindern.

5. Das Piperazin und das Lithium carbonicum sind im Stande, schon in verdünnten Lösungen Harnsäure und Harnsäuresteine leicht zu lösen, während dem Natrium boracicum und Natrium phosphoricum diese Fähigkeit abgeht.

6. Auf Grund dieses glaube ich, dass es Pflicht der Therapie ist, sich mit dem Piperazin zu befassen. Welche Resultate am Krankenbett mit ihm erreicht werden, bin ich nicht im Stande decidirt zu erklären, wohl sind meine diesbezüglichen Resultate sehr ermuthigend.

Ich habe an etwa 120 Thieren operirt und dasselbe Ergebniss wie Meisels gehabt, siehe die Verhandlungen der Berliner Med. Gesellsch., 1893, S. 188. In der Sitzung der Gesellschaft vom 12. Juli hatte ich an etwa 30 Thieren meine Versuche demonstrirt.

Ich hatte in einer Entgegnung auf den Vortrag von Dr. Mendelsohn (Berl. kl. Wochenschrift. 1892. No. 30) das Piperazin durch folgenden Satz charakterisirt.

„Das Piperazin ist eine starke Base, die trotzdem nicht ätzend wirkt und durchaus ungiftig ist, wie Alle bestätigen. Ihre ausserordentlich harnsäurelösende Kraft ist unbestritten, — sie passirt den menschlichen Organismus unzersetzt und löst auch die den harnsauren Concrementen als Kittmittel dienende, organische Substanz.

Daraus geht zur Evidenz hervor: Wird das Piperazin innerlich gebraucht, so sättigt es zunächst die im Organismus noch gelöst vorhandene Harnsäure, lässt sie also nicht erst zur Ablagerung, sondern in Form von leicht löslichem harnsaurem Piperazin zur Ausscheidung gelangen.

Etwa schon im Organismus abgelagerte Harnsäure wird durch das in dem alkalischen Blut gelöst enthaltene Piperazin umspült und nach und nach ebenfalls in Lösung und damit zur Ausscheidung gebracht, und zwar um so leichter und sicherer, weil das Piperazin nicht nur die Harnsäure selbst, sondern auch das organische Verkittungs- und Bindemittel auflöst, wodurch die einzelnen kleinsten Harnsäurepartikel mit einander verbunden sind."

Durch die Meisels'schen und meine Versuche ist nun, meiner Ansicht nach, die Wirkung des Piperazins bei harnsaurer Diathese auf Grund der Ebstein'schen Anschauungen vollkommen durchsichtig geworden.

Wirkung des Piperazins bei Gicht.

Ebstein's Lehre von der Aetiologie und der Pathogenese der Gicht ist kurz zusammengefasst folgende: Die Harnsäure in

Lösung ist ein aseptisches Gift, welches bei acut sich entwickelnder Anhäufung desselben in den Säften zu aseptisch entzündlichen nekrotisirenden Prozessen der Gewebe führt. Die Gewebsnekrose, als das Primäre, ist wie gewöhnlich von einer Aenderung der Reaction der Säfte begleitet und veranlasst damit die Ausscheidung der Harnsäure oder der sauren Urate. In der Umgebung dieser Nekroseheerde entwickeln sich dann die oftmals intensiven reactiven Entzündungen. Ebstein hat hierfür durch seine Versuche an Hähnen, deren Nierenfunction durch Ureterenunterbindung oder Chromatinjectionen gehindert war, den directen Nachweis erbracht. Garrod hat durch sein Fadenexperiment nachgewiesen, dass die Harnsäure im Blut der Gichtiker in abnormer Menge vorhanden ist. Da nun aber vermehrte Harnsäurebildung, wie sie sich bei ungestörter Nierenfunction durch vermehrte Harnsäureausscheidung documentirt, an sich noch keine Gicht bedingt, so erklärt Ebstein die harnsaure Diathese bei der Gicht für eine „Vermehrung der Harnsäurebildung in Folge einer wohl jedesmal angebornen, vererbbaren Anlage, welche wahrscheinlich im Wesentlichen in einer Harnsäureproduction an perversen Orten, im Muskelgewebe oder im Knochenmark besteht, also an Orten, wo gewöhnlich keine oder nur geringe Mengen Harnsäure producirt werden. Die harnsaure Diathese kann lange Zeit latent bleiben, bis eine Gelegenheitsursache sie dadurch zum Ausdruck bringt, dass die an perversem Ort gebildeten harnsauren Verbindungen in den kleinen Gefässen und Saftbahnen aufgehalten werden. Durch diese localisirte Stauung der mit harnsauren Verbindungen überladenen Säfte ist der Harnsäure Gelegenheit gegeben, ihre zerstörende Wirkung auf das Gewebe auszuüben. Ebstein bezeichnet diese weitaus am häufigsten auftretende Form der Gicht als „primäre Gelenkgicht". Die Nieren können hierbei durchaus normal functioniren[1]).

[1]) Es erscheint daher die Annahme nicht gerechtfertigt, dass generell bei der Gicht eine Harnsäurestauung durch mangelhafte Function der Nieren herbeigeführt werde. Wohl aber kann umgekehrt durch die primäre Gelenkgicht in Folge der damit verbundenen Circulationsstörungen „secundäre Nierengicht" erzeugt werden; — eine bei Gichtikern häufig beobachtete Erscheinung. Die primäre Nierengicht ist

Die als harnsaure Diathese bezeichnete Stoffwechselanomalie kann nicht beseitigt werden, wohl aber lassen sich die Wirkungen derselben einschränken. Für die Therapie der Gicht kommen demnach zwei Factoren in Betracht.

Erstens die Regulirung der Nahrungsaufnahme so zwar, dass im Allgemeinen möglichst wenig Harnsäure gebildet, und damit auch die Bildung an perversem Ort möglichst eingeschränkt wird.

Zweitens: die möglichste Vorbeugung einer Stauung der uratreichen Säfte.

Die Nahrungsaufnahme wird in der Therapie der Gicht stets, und zwar mit Recht, ein wesentlicher Factor bleiben müssen. Dass sie allein jedoch nicht immer im Stande sein kann, die Folgen der harnsauren Diathese hintanzuhalten, ist einleuchtend, denn die harnsaure Diathese, welche die gichtischen Zustände veranlasst, ist keine Folge der Lebensweise. Durch eine passend regulirte Nahrungsaufnahme wird auch bei ausgeprägterer Diathese es erreicht werden können, dass im Ganzen weniger als normal Harnsäure ausgeschieden wird, und doch kann die harnsaure Diathese in ihren Wirkungen zum vollen Austrag kommen. Das immerhin nicht seltene Vorkommen der Gicht in niederen, zur einfachen Diät gezwungenen Klassen ist hierfür Beweis. Stauungen uratreicher Säfte an bestimmten Orten werden also auch bei sorgfältigster Auswahl der Nahrung eintreten und damit die Erscheinungen der Gicht hervorrufen können. Die Hauptaufgabe der Therapie ist es somit nach meiner Ansicht, die Stauung der uratreichen Säfte zu verhüten, was a priori durch rein diätetische Maassregeln, also körperliche Bewegung, Massage u. s. w. und durch medicamentöse Behandlung geschehen kann.

Unter gleichzeitiger vollkommener Würdigung der von Ebstein mit Recht hervorgehobenen diätetischen Maassnahmen erkenne ich der medicamentösen Behandlung, speciell mit Piperazin, einen durchschlagenden und bleibenden Werth bei der Therapie der Gicht zu.

Ich glaube, die Wirkung des Piperazins darauf zurück-

auszunehmen, da bei dieser eine directe Functionsstörung der Nieren die Ursache der Gicht ist.

führen zu müssen, dass in Folge der physikalischen Eigenschaften des harnsauren Piperazins, insbesondere in Folge seiner ausserordentlichen Leichtlöslichkeit eine Stauung urathaltiger Säfte weniger leicht eintritt, und dass nebenher vielleicht eine günstige Beeinflussung der reactiven Entzündung, die ja ihrerseits wiederum zu Stauungen Anlass geben kann, durch Piperazin stattfindet.

Fragt man sich zunächst, warum stärker urathaltige Säfte an den gefährdeten Stellen, als welche sich naturgemäss vor Allem die Extremitäten erweisen, leichter und öfter in's Stocken gerathen, als die normalen, so scheint mir, dass, wie auch Ebstein hervorhebt, die Erklärung hauptsächlich in den physikalischen Verhältnissen der stärker urathaltigen Säfte zu suchen ist. Ich meine, die Ursache liegt nicht allein in der ausserordentlichen Schwerlöslichkeit des harnsauren Natrons, sondern auch in der grossen Neigung des harnsauren Natrons übersättigte Lösungen zu bilden. Man möchte sagen, das harnsaure Natron ist in dem Zwischenstadium zwischen Gelöstsein und Festwerden, d. h. als unlösliche Verbindung auszufallen, in einer Art colloiden Zustand, in welchem die Passage der Säfte durch feine Kanäle oder Membranen ausserordentlich erschwert ist. Die eingetretene Stauung lässt dann die zerstörende Wirkung des harnsauren Natrons auf das Gewebe zur Geltung kommen. Die durch die Nekrose hervorgerufene geringe Säuerung der Säfte an den afficirten Stellen hat nun die Ausscheidung von freier Harnsäure zur Folge, welche ihrerseits den Anstoss zur Abscheidung von harnsaurem Natron giebt; so bilden sich die Tophi. Ausserdem aber wird die Abscheidung des so schwer löslichen harnsauren Natrons auch durch den Widerstand und die Reibung der urathaltigen Säfte bei der Passage durch enge Kanäle und durch Membranen veranlasst werden. Hierzu kommt ein weiteres Moment. Harnsäure bildet mit kohlensaurem Natron nur ein einziges Salz und zwar das saure (1 Natrium auf 1 Harnsäure). Es ist, wie mir die wiederholt erwähnte Chemische Fabrik mittheilt, auf keine Weise möglich, durch Ueberschuss an Soda ein Salz von der Zusammensetzung des neutralen harnsauren Natrons (2 Natrium auf 1 Harnsäure) zu erzeugen. Es muss im Gegentheil auffallen, dass gerade im Gegensatz zu der Erwartung, die

Löslichkeit des sauren harnsauren Natrons durch Erhöhung der Alkalinität vermittelst Natriumcarbonat zu befördern, gerade das Umgekehrte erreicht wurde. Der Versuch zeigt nehmlich, dass die auch nur mit geringen Mengen Soda versetzten Lösungen von harnsaurem Natron eher und vollständiger das gesammte harnsaure Natron ausfallen liessen, als die nicht mit Soda versetzten, bei 40° bereiteten übersättigten Lösungen.

Ueberträgt man diese Verhältnisse auf Vorgänge im Organismus, so würde daraus folgen, dass gerade eine durch alkalische Mineralwässer gesteigerte Alkalinität der Säfte, wenn eine solche überhaupt durch Medicamente hervorgebracht werden könnte, die Stagnation der Säfte, welche ceteris paribus eine Folge der Schwerlöslichkeit des harnsauren Natrons ist, geradezu begünstigen könnte.

Welche Indicationen erfüllt nun, im Lichte der Ebstein'schen Anschauungen betrachtet, das Piperazin?

I. Es ist eine feststehende Thatsache, dass das Piperazin das beste Lösungsmittel für Harnsäure ist. Es lassen sich bei Blutwärme mit Leichtigkeit Lösungen von einem Theil harnsaurem Piperazin in 50 Theilen Wasser herstellen, aus denen erst nach tagelangem Stehen harnsaures Piperazin in geringer Menge ausfällt und zwar gleichgültig, ob überschüssige Harnsäure oder überschüssiges Piperazin angewandt werden. Mit Soda ist dies nicht möglich und vor Allem dann nicht, wenn ein Ueberschuss von Soda zur Anwendung kommt[1]).

II. Piperazin bildet auch bei überschüssiger Harnsäure nur das neutrale leichtlösliche Salz (1 Piperazin, d. h. 2 N, auf 1 Harnsäure).

III. Piperazin wird durch die Nieren ausgeschieden und passirt den Körper unzersetzt.

IV. Harnsaures Piperazin scheint ein erheblich leichteres Diffusionsvermögen durch thierische Membranen zu besitzen als harnsaures Natron.

[1]) Das Salz, welches trotz Anwendung überschüssiger Harnsäure in Lösung geht, ist bei Piperazin stets das neutrale, in welchem ein Stickstoff disponibel geblieben ist; bei Soda stets das saure; — durch Kochsalzzusätze wird die Löslichkeit beider Salze beeinträchtigt.

V. Der Versuch ausserhalb des Körpers hat es mehr als wahrscheinlich gemacht, dass nach Eingabe des Piperazins die Harnsäure in dem Blut, beziehentlich in den Geweben als leicht lösliches, leicht circulirendes harnsaures Piperazin und nicht als harnsaures Natron circulirt. Es wird also sowohl in Folge der leichten Löslichkeit und leichten Passirbarkeit des Piperazins ein Stagniren der Harnsäure verhindert, es findet ein leichter Abfluss der urathaltigen Säfte statt. Hierdurch erklärt sich ungezwungen das oftmals rasche Nachlassen der Schmerzen und das Zurückgehen der Oedeme. Weshalb man anzunehmen hat, dass bei Piperazingebrauch harnsaures Piperazin in den alkalischen Säften circulirt, mag hier noch kurz betont werden. Näheres findet sich Berl. kl. Wochenschr. No. 52. 1891. Das per os verabreichte Piperazin wird im Magen grossentheils in salzsaures Piperazin übergeführt. Im alkalischen Darm bezw. in der alkalischen Blutbahn wird kohlensaures Piperazin gebildet und zwar durch Umsetzung des salzsauren Piperazins mit dem Alkalicarbonat des Blutes. Es lässt sich nehmlich durch den in der Berl. kl. Wochenschrift a. a. O. ausführlich beschriebenen Versuch direct beweisen, dass kohlensaures Natron und salzsaures Piperazin sich zu Chlornatrium und kohlensaures Piperazin umsetzen. Das in den Säften circulirende kohlensaure Piperazin sättigt auf seinem Wege Harnsäure unter Bildung von leicht löslichem harnsaurem Piperazin ab. Dass die Harnsäure sich gerade mit Piperazincarbonat und nicht mit dem in den alkalischen Säften vorhandenen Alkalicarbonat absättigt, dass also harnsaures Piperazin neben kohlensaurem Natron circulirt, ist man deshalb berechtigt anzunehmen, weil in Lösung vorhandenes harnsaures Piperazin und kohlensaures Natron sich selbst in immerhin recht concentrirten Lösungen nicht zu harnsaurem Natron und kohlensaurem Piperazin umsetzen. Abgesehen von dem früher beschriebenen Vacuumversuch wird dies auch durch die überraschende Thatsache bewiesen, dass ein harnsaurer Harnstein sich in piperazinhaltiger Sodalösung auflöst, während derselbe in Sodalösung allein ganz unverändert bleibt; eine Erscheinung, die später noch ausführlicher erörtert werden soll.

Betrachtet man nun von den erörterten Gesichtspunkten aus die Anwendung der Alkalien oder alkalischen Wässer, so

weiss man eigentlich nicht, was dieselben bei der Gicht nützen sollen, wenn man von der ausschwemmenden Wirkung oder etwaigen sonstigen bis jetzt nicht bestimmt controlirbaren günstigen Beeinflussungen gastrischer Symptome oder anderer Schleimhautaffectionen absieht. Eine wesentliche qualitative Aenderung in der Zusammensetzung der Säfte tritt durch den Gebrauch der Mineralwässer nicht ein, wenn nicht lithionhaltige Wässer zur Therapie herangezogen werden sollen, deren Wirkung jedoch nach Meisels' Versuchen problematisch erscheinen muss.

Die quantitative Aenderung der Alkalinität durch die Mineralwässer hat selbst, wenn überhaupt durch sie eine Erhöhung der Säftealkalinität erreicht werden könnte, nicht den von anderer Seite supponirten Werth. Die Säfte sind alkalisch und werden erst durch die Nekrose sauer. Die gichtischen Tophi bestehen nicht aus Harnsäure, sondern fast ganz aus harnsaurem Natron. Eine höhere Alkalinität bedingt, wie der Versuch ausserhalb des Körpers lehrt, noch lange keine erhöhte Löslichkeit und damit grössere Passirbarkeit des harnsauren Salzes; der Versuch im Reagenzglase lässt eher auf das Gegentheil schliessen. Hierzu kommt noch, dass, wie Freudberg, dieses Archiv. Bd. 125. kürzlich nachgewiesen hat, die Reaction des Harns sich durch Alkalien zwar beeinflussen lässt; nicht dagegen, oder nur sehr minimal die Reaction der Säfte. Durch 5—15 g Natr. bicarb. wurde in einigen Fällen eine geringe, in anderen gar keine Erhöhung der Alkalescenz der Säfte wahrgenommen. Der Harn wurde stark alkalisch. Die Schlussfolgerungen, die Freudberg daraus zieht, sind die folgenden: „Während die Reaction des Harns sich je nach Wunsch durch therapeutische bezw. diätetische Mittel beliebig gestalten lässt, ist der Einfluss unserer Medicamente auf die sogenannten sauren Diathesen des Blutes ein sehr geringer."

Uebrigens kann eine etwaige geringere Alkalinität der Säfte nicht die Ursache der Gicht sein, denn sonst müssten, wie Ebstein treffend hervorhebt, überall Uratablagerungen sich finden. Das entspricht nicht den klinischen Befunden. Dazu kommen noch die bei nicht genügender Individualisirung eintretenden, genugsam bekannten Gefahren eines alkalischen Regimen, welche den Gebrauch der Alkalien auf das äusserste

Maass einzuschränken gebieten. Diese Gefahren beziehen sich aber nicht allein auf die eventuell eintretenden kachektischen Zustände, sondern auch auf die Möglichkeit in den ohnehin in ihrer Secretionsthätigkeit bei der Gicht meist gehemmten Nieren durch phosphatische Ablagerungen Störungen hervorzurufen.

Wie ganz anders verhält sich nun das Piperazin!

Durch das Piperazin wird die qualitative Zusammensetzung der harnsäurehaltigen Säfte geändert, und von diesem Gesichtspunkte aus scheint mir durch die Piperazinbehandlung ein ganz neues und eigenartiges Moment in die Therapie der Gicht eingeführt zu sein. Ob und wie weit das Piperazin der reactiven Entzündung entgegen wirkt, vermag ich zur Zeit noch nicht zu beurtheilen; dagegen scheint mir aus folgenden Versuchen hervorzugehen, dass das Piperazin die absolute Harnsäuremenge einschränkt.

Ich habe in dieser Hinsicht zwei Versuchsreihen unternommen.

Bei der ersten untersuchte ich den Urin einer gichtkranken Person ohne Rücksicht auf die Art ihrer Ernährung auf die tägliche Harnsäuremenge. Der 16 Tage fortgesetzte Versuch ergab keine brauchbaren Resultate. Um solche zu erzielen, brachte ich die Patientin, die an chronischer Gicht mit etwa alle sechs Wochen auftretenden acuten Anfällen leidet, annähernd in Stickstoffgleichgewicht. Die Patientin bekam während 38 Tagen die gleiche Nahrung, nehmlich

95—100 g	Weissbrod	= 1,68 N
250 g	Rindfleisch	= 8,5 N
50 g	Reiss	= 1,00 N
15 g	Kaffee	—
50 g	Butter	= 0,059 N
500 g	Milch	= 2,84 N
		14,079 (14,08) N.

Vom 5. Tag ab wurde der Harn untersucht.

Die Untersuchungen des von einem zum anderen Morgen gesammelten Urins habe ich im chemischen Laboratorium des pathologischen Instituts der hiesigen Universität vorgenommen und erstreckten sich auf die Bestimmung der Urintagesmenge, des specifischen Gewichts, der Reaction, Harnsäuremenge, Stickstoff nach Kjeldahl.

Rechnet man, um die Unregelmässigkeit möglichst auszuschalten, den

	1.	2.	3.	4.	5.
	26. Febr. bis 27. Febr.	27. Febr. bis 28. Febr.	28. Febr. bis 1. März.	1. März bis 2. März.	2. März bis 3. März.
Urinmenge . . .	2400	2150	1720	1690	1120
Spec. Gewicht . .	1013	1015	1016	1015	1025
Reaction	sauer	sauer	sauer	sauer	sauer
Harnsäuremenge .	0,331	0,385	0,430	0,413	0,326
Harnsäure in pCt. .	0,0138	0,0179	0,0250	0,0244	0,0291
Stickstoff	14,448	13,846	13,003	18,928	10,506
Harnstoff	30,960	29,670	27,864	40,560	22,512
$\bar{U} : \overset{+}{U}$	1 : 93,534	1 : 77,064	1 : 69,141	1 : 98,208	1 : 69,055

	13.	14.	15.	16.	17.
	10. März bis 11. März.	11. März bis 12. März.	12. März bis 13. März.	13. März bis 14. März.	14. März bis 15. März.
Urinmenge . . .	2000	1675	1720	1850	1830
Spec. Gewicht . .	1015	1014	1018	1015	1015
Reaction	sauer	sauer	neutral	sauer	sauer
Harnsäuremenge .	0,373	0,394	0,537	0,539	0,469
Harnsäure in pCt. .	0,019	0,024	0,0312	0,0291	0,0256
Stickstoff	16,800	12,275	11,318	13,727	12,170
Harnstoff	36,000	26,303	24,252	29,415	26,078
$\bar{U} : \overset{+}{U}$	1 : 96,514	1 : 66,758	1 : 45,162	1 : 54,573	1 : 55,602

	25.	26.	27.	28.
	22. März bis 23. März.	23. März bis 24. März.	24. März bis 25. März.	25. März bis 26. März.
Urinmenge	1990	1750	1670	1900
Spec. Gewicht . . .	1015	1015	1015	1015
Reaction	sauer	neutral	sauer	sauer
Harnsäuremenge . .	0,286	0,171	0,590	0,329
Harnsäure in pCt. . .	0,0869	0,0417	0,0353	0,0173
Stickstoff	13,234	11,025	11,106	12,635
Harnstoff	28,358	23,625	23,798	27,075
$\bar{U} : \overset{+}{U}$	1 : 99,154	1 : 138,158	1 : 40,335	1 : 82,294

[1]) 18.—19., 19.—20., 20.—21., 21.—22., 22.—23., 23.—24., 24.—25., 25.—26.

6.	7.	8.	9.	10.	11.	12.
3. März bis 4. März.	4. März bis 5. März.	5. März bis 6. März.	6. März bis 7. März.	7. März bis 8. März.	8. März bis 9. März.	9. März bis 10. März.
1440	2020	1720	1470	1680	1700	2400
1015	1018	1015	1016	1015	1015	1015
sauer	sauer	sauer	sauer	sauer	sauer	sauer
0,374	0,574	0,560	0,395	0,691	0,343	0,552
0,0259	0,0284	0,0325	0,0268	0,041	0,021	0,023
19,757	15,271	11,558	10,805	11,054	12,852	16,464
42,336	32,724	24,768	23,153	23,688	27,540	35,280
1 : 113,198	1 : 57,010	1 : 44,228	1 : 58,615	1 : 34,281	1 : 80,291	1 : 69,913

18.	19.	20.	21.	22.	23.	24.
15. März bis 16. März.	16. März bis 17. März.	17. März bis 18. März.	18. März bis 19. März [1]).	19. März bis 20. März.	20. März bis 21. März.	21. März bis 22. März.
1680	1790	1730	2270	2110	1410	2060
1015	1016	1015	1014	1013	1016	1015
sauer	sauer	sauer	sauer	sauer	alkalisch	sauer
0,354	0,475	0,485	0,645	0,141	0,303	0,187
0,0211	0,0266	0,0281	0,0284	0,0067	0,0217	0,0184
11,054	13,282	12,110	13,824	12,407	11,054	13,122
23,688	28,461	25,950	29,624	26,586	23,688	28,119
1 : 66,915	1 : 59,916	1 : 53,395	1 : 45,928	1 : 188,553	1 : 78,178	1 : 150,369

29.	30.	31.	32.	33.	34.
26. März bis 27. März.	27. März bis 28. März.	28. März bis 29. März.	29. März bis 30. März.	30. März bis 31. März.	31. März bis 1. April.
1710	1730	1990	1860	1900	1670
1015	1016	1011	1015	1011	1016
sauer	neutral	sauer	sauer	neutral	sauer
0,424	0,355	0,227	0,405	0,255	0,414
0,0248	0,0205	0,0114	0,0218	0,0134	0,0248
13,526	12,958	11,701	10,937	11,305	12,275
28,985	27,767	25,074	23,436	24,225	26,313
1 : 68,361	1 : 78,216	1 : 110,458	1 : 57,867	1 : 95,000	1 : 63,558

26.—27., 27.—28. März je 2,0 g Piperazin.

Werth auf Perioden von 4 Tagen bezw. am Ende des Versuchs 2 Tage um, so ergiebt sich folgende kleine Tabelle:

		Harnsäuremenge.	Mittel für 1 Tag.	Stickstoff.	Mittel für 1 Tag.
	1.— 4. Tag	1,559		60,245	
	5.— 8. -	1,834		57,092	
	9.—12. -	1,981	0,450	57,175	13,562
	13.—16. -	1,843		54,120	
	17.—20. -	1,783		48,616	
täglich 2,0 Piperazin.	21.—24. -	1,276		50,407	
	25.—28. -	1,376	0,343	48,000	12,489
	29.—30. -	0,779		26,484	
	31.—34. -	1,301	0,325	46,218	11,555.

Diese Tabelle erscheint mir beweisend dafür, dass die Harnsäuremenge beim Piperazingebrauch abnimmt.

Wirkung des Piperazins bei harnsaurem Nierensteinleiden.

Die Therapie bei harnsaurem Nierensteinleiden hat, meine ich, nach drei ganz verschiedenen Richtungen hin einzusetzen.

1. Als wichtigsten Factor der Therapie betrachte ich, dass die Stauungen urathaltiger Säfte in den Nieren verhindert werden, d. h. dass Stauungen der uratreichen Säfte in denjenigen kleinsten Elementen der Nieren verhindert werden, welchen die Scheidung der Blutbestandtheile von den Harnbestandtheilen obliegt.

2. Von geringerer Bedeutung, aber immerhin wichtig genug, um nach Möglichkeit erstrebt zu werden, doch mit der Voraussetzung, dass Nebenwirkungen nicht herbeigeführt werden, ist die Verhinderung eines Auskrystallisirens von Harnsäure aus dem Harn, d. h. aus dem Secret der secernirenden kleinsten Nierenelemente.

3. Die Therapie soll womöglich ein Wiederauflösen bereits vorhandener kleinerer Concretionen erstreben, aber ohne gleichzeitig Missstände im Gefolge zu haben, wie Erzeugung kachektischer Zustände und Ablagerung von Phosphaten.

Zu 1. Verhinderung der Harnsäurestauung in den Nieren durch Piperazin.

Die Wirkung des Piperazins bei harnsauren Nierensteinleiden beruht vornehmlich darin, dass sie die Stauung der uratbaltigen Säfte in den Nieren verhindert. Dies lässt sich ungezwungen in derselben Weise erklären wie bei der Gicht, und zwar auch hier im Einklange mit der Ebstein'schen Lehre von der Pathogenese harnsaurer Concremente. Diese Pathogenese ist von Ebstein durch seine, einzig in ihrer Art dastehenden mikroskopischen, synthetischen und klinischen Experimente mit Sicherheit festgestellt worden und hat erst vor Kurzem in der wunderbaren Analogie der experimentell von ihm und Nicolaier Schritt für Schritt verfolgten Oxamidstein-Pathogenese erneute Bestätigung erfahren.

Die Entstehungsweise derjenigen harnsauren Concretionen, welche ausschliesslich unter dem nekrotisirenden Einfluss der Harnsäure selbst zu Stande kommen, und das ist wohl am häufigsten der Fall, ist, kurz zusammengefasst, folgende: Die Nierenzellen fallen, ähnlich wie bei der Gicht, unter dem Einfluss der stagnirenden Urate der Nekrose anheim, die mit Uraten bezw. Harnsäure imbibirten Klümpchen nekrotischen Materials versteinern, indem sich die aus dem harnsauren Natron durch den sauren Harn oder durch die Nekrose ausgeschiedene Harnsäure krystallinisch niederschlägt. Diese kleinsten Steinkerne gelangen in die weiteren Harnwege und wachsen unter Anlagerung von Harnsäure und vornehmlich unter der verklebenden Wirkung der organischen Substanz, welche unter dem Einfluss der stagnirenden Urate entstanden ist, zu grösseren Concretionen an.

Die Anreicherung der Zellsäfte mit harnsauren Salzen kann auf Grund einer harnsauren Diathese erfolgen, also auf eine Ueberproduction von Harnsäure zurückzuführen sein. Als solche documentirt sich der harnsaure Niereninfarkt, der sich bis in's fötale Leben zurück verfolgen lässt und dessen Grundursache, die als Diathese bezeichnete Stoffwechselanomalie sicherlich in der weiteren Entwickelung des Individuums bestehen bleibt. Die Harnsäure stellt vermöge der Schwerlöslichkeit ihrer Salze und in Folge ihrer eigenen Schwerlöslichkeit schon ohnehin hohe Anforderungen an die Secretionsthätigkeit der secernirenden Ele-

mente; tritt sie nun noch in vermehrter Menge auf, so kann man sich vorstellen, dass die Zellen die Secernirung nicht mehr zu bewältigen vermögen und unter dem Einflusse der stagnirenden Urate zu Grunde gehen[1]).

Dasselbe, was durch eine constante Ueberproduction an Harnsäure hervorgebracht wird, kann offenbar auch durch eine temporäre Ueberladung mit Harnsäure durch Stauung der harnsäurereichen Säfte in Folge Störung der Secretionsthätigkeit der Zellen durch irgend eine krankhafte Veränderung der Nieren bewirkt werden. Man hat deswegen noch nicht gerade nöthig, allgemeine Circulationsstörungen anzunehmen, obgleich sich übrigens Steinkrankheit mit Herzerkrankungen öfters vereint findet.

Ich stelle mir nun die Wirkung des Piperazins ähnlich wie bei der Gicht in folgender Weise vor.

Vermöge der leichten Löslichkeit und leichten Passirbarkeit des harnsauren Piperazins wird einer Stagnation der Urate in den secernirenden Elementen vorgebeugt. Die harnsäurereichen Säfte werden also zum Abfluss gebracht werden, bevor die Harnsäure bezw. die Urate Gelegenheit hatten, ihren zerstörenden Einfluss auszuüben.

Ich möchte also die Wirkung des Piperazins mehr in die secernirenden Elementen selbst verlegen. Ob die Harnsäure durch Piperazingebrauch verhindert wird, nachträglich sich auszuscheiden oder nicht, das scheint mir weit weniger in's Gewicht zu fallen als die Thatsache, dass das Piperazin die Stagnation der urathaltigen Säfte und somit die fortwährende Neubildung von organischer nekrotischer Substanz und Bildung von neuen Steinkernen verhindert oder beschränkt. Dass aber das Piperazin allein dies zu bewirken im Stande ist, während Lithium, Borax, Natrum phosphoricum vollkommen im Stich lassen, zeigen schlagend die Meisels'schen Experimente, deren grosse Zahl immer dieselben überraschenden Ergebnisse hatten.

Die Hauptgefahr der auf harnsaurer Diathese begründeten Steinkrankheit scheint mir denn doch weniger in der Beschaffenheit des Harns zu liegen, als vielmehr hauptsächlich in der Bildung des nekrotischen Materials und in der Infiltration des-

[1]) Auch das oftmals eintretende Zusammenfallen oder Alterniren von Gicht und Steinkrankheit lässt auf eine Diathese als Grundursache schliessen, ohne dass beide gerade abhängig von einander zu sein brauchen.

selben mit Harnsäure. Je häufiger diese kleinsten Concrementchen gebildet werden, desto öfter wird es sich ereignen können, dass eins derselben an einer für das weitere Wachsthum günstigen Stelle liegen bleibt. Nur ein verschwindend kleiner Theil der Grieskörner hat das Loos, an eine solche für das weitere Wachsthum günstige Stelle zu gerathen und damit Anfangspunkt für einen wirklichen Harnstein zu werden. Das lehrt die klinische Erfahrung, die zeigt, dass lange Zeit hindurch Gries entleert werden kann, ohne dass Steinbildung eintritt.

Ich halte es für therapeutisch weit erstrebenswerther, die Harnsäuresecretionsfähigkeit der secernirenden Elemente durch Piperazin zu erhöhen und damit die Ausscheidung der Harnsäure zu erleichtern als post primum, d. h. nachdem die gelöst gewesene Harnsäure bereits ihren nekrotisirenden Einfluss in den secernirenden Elementen ausgeübt hat, zu verhindern, dass aus dem Secret Harnsäure ausfällt. Und hierin, in dem durch Piperazin hervorgebrachten leichteren Harnsäureabfluss, meine ich, liegt, gerade wie bei der Gicht, das Neue und Wirksame in der Piperazintherapie. Klinische Erfahrung und Thierexperimente bestätigen die Richtigkeit meiner Auffassung.

Ad 2. Verhinderung der Abscheidung von Harnsäure aus dem Harn durch Piperazin und durch alkalische Wässer.

Ob und wie weit meines Erachtens nach principiell der Therapie nach dieser Richtung hin Bedeutung beizumessen ist, möchte ich hier nochmals ausführlicher berühren und zwar zunächst auf Grund der Ebstein'schen Experimente. — Aus Ebstein's mikroskopischen Untersuchungen der ersten Anfänge der Harnsäureconcretionen geht unzweideutig hervor, dass das Ausfallen der Harnsäure aus dem Zellensecret, dem Harn, an sich nicht die Ursache der Steinbildung sein kann. Somit kann das Bestreben die Harnsäureausscheidung aus dem Harn durch therapeutische Maassnahmen, wie z. B. den Gebrauch der alkalischen Wässer, zu verhindern, nicht den Kern der Frage treffen: wie verhindert man die Steinbildung? Ebstein hat nehmlich folgendes festgestellt: Sediment einerseits, Sand und Gries andererseits sind durchaus verschiedener Herkunft und von durchaus verschiedener pathologischer Bedeutung. — Das

Sediment ist durch einfaches Auskrystallisiren von Harnsäure aus dem nicht mehr zur Lösung ausreichenden Harn entstanden; Sand und Gries dagegen sind durch innigste Imprägnirung organischen Materials mit Harnsäure entstanden und nicht etwa als Conglomerate von Einzelkrystallen aufzufassen. Das organische Material ist also das Characteristicum von Sand und Gries. Ist auch die Möglichkeit nicht von der Hand zu weisen, dass ein Sedimentkorn, ein Einzelkrystall gelegentlich einmal Ausgangspunkt für die Harnsteinbildung wird, so ist diese Möglichkeit, wenn überhaupt eintretend, doch jedenfalls verschwindend gegenüber den Fällen, wo die Bildung eines Concrements durch weiteres Wachsthum eines Sand- oder Grieskornes stattgefunden hat. Die mikroskopischen Befunde lehren dies, sowie die Thatsache, dass im Vergleich zu der Häufigkeit, mit der man bei verschiedenen Menschen harnsaure Sedimente nach der Harnentleerung sich abscheiden sieht, doch relativ selten harnsaurer Gries entleert wird. Das Wachsthum der kleinsten, vom Sedimente wohl zu unterscheidenden Concremente[1]) erfolgt ebenso, wie die Bildung derselben stets nur unter Mitwirkung der organischen Substanz. Versiegt diese, wie dies durch das Piperazin bewirkt wird, so hört auch die Steinbildung auf. Die Pathogenese der Steinkrankheit wird, im Vergleiche zu der Gicht, nicht allein dadurch weniger einfach, dass man es mit verschiedenen Steinbildnern (Harnsäure, Uraten, Phosphaten, Oxalat), sondern auch mit dem für alle Steinarten ursächlich integrirenden Factor, der organischen Substanz zu thun hat, die ihrerseits wieder verschiedenen Ursprungs sein kann.

Die organische Substanz als das Primäre bei der Harnsteinbildung kommt entweder und zwar wohl in den meisten Fällen unter dem nekrotisirenden Einfluss der Harnsäure bezw. der Urate zu Stande, oder aber sie kommt auf Grund analoger, gleichartiger, zur Gewebenekrose führender Prozesse, z. B. auf

[1]) Dieselben lassen weder Schichtung noch Faserung erkennen. Das Wachsthum erfolgt weitaus am häufigsten concentrisch schalig, radialfaserig; nur bei grösseren Concrementen findet sich mit dem concentrischen abwechselnd der wirr-krystallinische Aufbau, der durch Anlagerung von harnsauren Sedimenten aber immer nur unter Mitwirkung der organischen Substanz entstanden ist.

Grund infectiöser Basis zur Entstehung[1]). Man sieht also, der Ausgangspunkt der Therapie liegt in der Frage, wie wird die Stauung der urathaltigen Säfte in den Nieren verhindert. Dass daneben aber der Frage, wie verhindert man in den Harnwegen die Ausscheidung der Harnsäure aus dem Secret der secernirenden Elemente, dem Harn, eine gewisse principielle Bedeutung beizumessen ist, erscheint ebenso einleuchtend.

Ist nun das Piperazin, nachdem es seine eigentliche Aufgabe bei der Harnsecretion erfüllt hat, im Stande post hoc ein Ausfallen der Harnsäure und damit symptomatisch das Wachsthum der Concretionen zu verhindern, ist es ferner im Stande noch bei der Passage durch die Harnwege Harnsäure zu lösen?

Die Frage nach der sogenannten Abgebbarkeit des Harns an ein Harnsäurefilter, d. h. Harnsäureabscheidungstendenz des Harns hat durch Pfeiffer und Posner ein gewisses Interesse gewonnen. Pfeiffer hat gefunden, dass die Harne Verschiedenheiten aufweisen, wenn sie über ein mit Harnsäure beschicktes Filter filtrirt werden. Bei Harnen, deren Harnsäureabgebbarkeit gross ist, tritt eine starke Zunahme des Filtergewichtes ein. Solche Harne können, wie Pfeiffer meint, als charakteristisch für Gicht und Steinleiden angesehen werden. Normale Harne zeigen nach Pfeiffer entweder keine Abgebbarkeit oder vermögen sogar noch Harnsäure aus dem Filter zu lösen.

Diese Methode ist weiterhin von Pfeiffer und von Posner und Goldenberg als Prüfstein für die Brauchbarkeit verschiedener, den Harn in seiner Acidität herabsetzender Mineralwässer und Arzneimittel bei harnsaurer Diathese benutzt worden. Je mehr dem Urin nach dem Gebrauch von Mineralwasser oder

[1]) Als Ursprungsstätte des unter dem Einfluss der Harnsäure entstandenen nekrotischen Materials ist vor Allem die Nierensubstanz als der hauptsächlichste Harnsäure-secernirende Theil anzusehen, wenn sicherlich auch die Harnsäure-secernirenden Epithelialzellen der Harnwege (Nierenkelche, Nierenbecken und tiefer harnableitenden Organe) unter dem Einfluss der Harnsäure an der Bildung betheiligt sind. In den Harnwegen kann, ausser unter dem Einfluss der Harnsäure während der Secretion der Epithelialzellen auch durch epitheliale Katarrhe das organische Material zu Stande kommen, und dieser Katarrh kann seinerseits wieder die Harnsäuresecretionsfähigkeit der Epithelialzellen beeinträchtigen.

Medicamenten harnsäurelösende Eigenschaften zukommen, desto mehr wurde der Brunnen oder das Wasser als zur Bekämpfung der harnsauren Diathese geeignet erachtet. Manche „Alkalisten" gehen sogar so weit, die Hintanhaltung der Sedimentbildung als Indicator für die Brauchbarkeit eines Medicaments anzusehen. Ebstein jedoch hat diese Abgebbarkeit des Harns und ihre Bedeutung für die Steinbildung auf das richtige Maass beschränkt. Zunächst hat er unter Anwendung exacter, analytischer Methoden gezeigt, dass die Abgebbarkeit durchaus nicht als bedingendes Characteristicum bei harnsaurer Diathese anzusehen ist, da auch der Urin von Gesunden beträchtliche Abgebbarkeit zeigen kann, ohne dass an harnsaure Diathese zu denken ist. Dieselbe kann zudem willkürlichen Schwankungen unterworfen sein[1]). Die reichliche Absonderung von Harnsäuresedimenten nach Entleerung des Urins bei vielen Personen, die nie an harnsauren Steinen litten, sind Beweis dafür, dass selbst ausgiebige Sedimentbildung, welche nach Roberts und anderen Forschern die Abgebbarkeit des Harns documentiren soll, durchaus nicht das Characteristicum für die Steinbildung ist. Auch die so seltene Steinbildung bei den Herbivoren, deren Harn stets trübe ist und ausserordentlich rasch weiter sedimentirt, ist ein eclatanter Gegenbeweis. — Schon aus diesen Gründen kann als Maassstab für die Brauchbarkeit eines Mineralwassers oder eines Medicamentes die Beeinflussung der Sedimentbildung durch dasselbe als berechtigt durchaus nicht anerkannt werden.

Dass unter den für die Steinbildung einmal gegebenen günstigen Bedingungen, also bei Vorhandensein des organischen, durch Uratstauung oder durch Katarrhe entstandenen Materials, und nur unter dem Einfluss dieses absolut bedingenden Moments die Tendenz des Harns Harnsäure auszuscheiden, Einfluss haben kann, liegt auf der Hand. Es können daher auch die Mittel, welche nichts weiter zu bewirken im Stande sind, als die Tendenz des Harns Harnsäure auszuscheiden, einzuschränken, bis zu einem gewissen Grade sehr wohl angezeigt sein, obgleich durch den Gebrauch solcher nur in diesem Sinne wirkenden Mittel nicht die eigentliche Causa peccans, die Stauung der Urate in den secernirenden Zellen, beseitigt wird.

[1]) Ebstein, Harnsaure Diathese. Wiesbaden 1891.

Was leisten nun in dieser Beziehung die Alkalien und die alkalischen Wässer?

Der Säuregrad des Harns kann unter sonst gleichen Umständen im Allgemeinen als Maass, wenn auch, wie Ebstein und Pfeiffer hervorgehoben haben, nicht als bedingungsloses Maass für das Harnsäurelösungsvermögen des Harns angesehen werden. Die Alkalien in grossen Dosen vermögen die Acidität des Harns herabzusetzen und können dadurch im Stande sein, das Ausfallen der Harnsäure zu verhindern. — Die Wirkung der Alkalicarbonate ist nun aber sogar bei ein und derselben Person eine äusserst ungleichmässige. Die Acidität des Harns wird nehmlich durch bestimmte Mengen Alkalicarbonat durchaus nicht proportional der zugeführten Menge Alkali und sogar nicht einmal constant um eine bestimmte Grösse bei ein und derselben Versuchsperson herabgesetzt. Ein und dieselbe Dosis Alkali kann die Acidität des Harns einmal nur wenig herabsetzen, das andere Mal dem Harn sogar stark alkalische Reaction ertheilen. Es geht dies aus allen mir zugänglichen publicirten[1]) Versuchen hervor, sowie auch aus einer Versuchsreihe, die Finzelberg und Schmidt angestellt und mir freundlichst zur Verfügung gestellt haben.

Zwei Versuchspersonen erhielten bei möglichst gleichmässiger Diät an zwei auf einander folgenden Tagen je 7,5 Natr. bicarbonicum. An dem der Verabreichung von Natr. bicarb. vorhergehenden, bezw. an den zwei vorhergehenden Tagen wurde die Acidität des Harns, ebenso an den beiden unter dem Gebrauch von Natr. bicarb. stehenden Tagen bestimmt. Die nachfolgende Tabelle giebt die dabei erzielten Resultate an.

Versuchsperson.	Menge Natr. bicarb. pro die.	Tagesacidität NaHO in g.	Herabminderung der Tagesacidität in g NaHO.	Herabminderung der Tagesacidität in g NaHO durch den Gebrauch von Natr. bicarb.	Mengen Natr. bicarb., die zur Aciditätsherabminderung ausgenutzt wurden.	Reaction des Harns auf empfindliches rothes | blaues Lacmuspapier.	Tägliche Harnmenge. ccm
I.	0	1,770	—	—	—	sauer	1210
	7,5	1,047	0,723	42,3 pCt.	1,56 g	schw. alk. | schw. alk.	1060
	7,5	0,828	0,942	53,0 -	1,96 -	alkalisch	1190
II.	0	1,37	—	—	—	schw. alk. | schw. sauer	2246
	0	1,708	—	—	—	schw. alk. | schw. sauer	1750
	7,5	1,229	0,479	28 -	1,01 -	schw. alk. | schw. sauer	2275
	7,5	1,252	0,456	26,8 -	0,96 -	alkalisch	3100

[1]) Vergl. z. B. Posner und Goldenberg's Versuche in der Zeitschrift für klinische Medicin. 1888.

Aus dieser Tabelle geht also hervor, dass die Herabsetzung der Acidität bei verschiedenen Individuen durch dieselbe Dosis Natr. bicarb. eine verschiedene ist; ferner dass sie bei demselben Individuum etwas wechselt und dass die Herabsetzung durch die angegebene Dosis von 7,5 g in keinem Falle 50 pCt. wesentlich überschreitet.

Dementsprechend ist auch das Harnsäurelösungsvermögen ein verschiedenes. Man hat es also durchaus nicht in der Hand, im Voraus die Acidität des Harns auf ein bestimmtes Maass zu beschränken und hierdurch mit Sicherheit ein Ausfallen der Urate zu verhindern. — Bei sehr discretem Gebrauch von Alkalien jedoch wird die Acidität und damit das Harnsäurelösungsvermögen nicht oder nur wenig alterirt; es kann trotz Trinkens alkalischer Wässer in mässiger Menge eine beträchtliche Zurückhaltung auf dem Harnsäurefilter stattfinden, wie Ebstein gefunden hat (harnsaure Diathese).

Welchen Einfluss übt nun das Piperazin in Tagesgaben von 1 g auf die Acidität des Harns?

Es ist von vorherein einleuchtend, dass die Reaction des Harns und damit das Lösungsvermögen für Harnsäure dadurch weniger alterirt werden kann. Warum soll 1 g Piperazin dieselbe Aciditätsherabminderung hervorbringen, die mit 6—8 g Soda nicht mit Sicherheit erreicht wird? Bei diesen Dosen muss, wie nicht anders zu erwarten ist, die Reaction des Harns meist sauer bleiben.

Dass aber ähnlich wie durch Alkalien auch durch Piperazin die Acidität des Harns herabgemindert werden kann, lässt sich leicht durch den Versuch feststellen. Auch Mendelsohn giebt an, dass nach Gebrauch von 1 g Piperazin während 14 Tage in den ersten 4—5 Tagen die Acidität von 16,3 auf 4,1 herunterging, um dann aber wieder auf 18 zu steigen und sich um diese Zahl herum zu halten. Dass eine Aciditätsabnahme nach Piperazingebrauch, ebenso wie nach Wiesbadener Kochbrunnen oder auch Kronenquelle und eine Abnahme der Harnsäurekrystalle im Urin überhaupt stattfindet, hat auch Dr. Mordhorst, Badearzt in Wiesbaden, gefunden, der übrigens vor etwa einem Jahr dem Piperazin eine nicht sehr günstige Prognose stellte, da er die Wirkung eines Mittels nach der Aciditäts-

herabminderung bemisst. Er sagt in seinem, im ärztlichen Verein zu Wiesbaden, Anfang Januar 1892 gehaltenen Vortrage (Wiener med. Wochenschrift. No. 11. p. 428):

„Es geht hieraus hervor, dass sowohl der Kochbrunnen als die Kronenquelle und das Piperazin eine nur sehr geringe Abnahme der Acidität des Harns zu bewirken im Stande waren. Eine Abnahme der Harnsäurekrystalle war deutlich bemerkbar. Ein vollständiges Verschwinden derselben gelang — ausser einmal nach Vichy — jedoch nur durch den Gebrauch des „Wiesbadener Gichtwassers", welches auch die Acidität selbst des Nachtharns auf 2,5 bis 0,3 herabsetzte. Am Tage war der Harn mitunter neutral, ja selbst alkalisch" und ferner sagt er:

„Wenn nach meinen Erfahrungen also die harnsäurelösende Wirkung des Piperazins auch nicht stärker ist, als diejenige der schwach natronhaltigen Mineralwässer (Wildungen — Kronenquelle, Karlsbad, Ems u. a.), so muss auf der anderen Seite betont werden, dass nie irgend welche Nachtheile des Piperazins, selbst bei längerem Gebrauche desselben, beobachtet wurden, und dass es in einem Falle (Fall I) bei vorhandener Herzschwäche und Störung des hydrostatischen Gleichgewichts eine auffallende Abnahme des starken Oedems beider Unterschenkel und eine Zunahme der Harnausscheidung bewirkte."

Wie das Piperazin wirkt und dass es nicht seine eigentliche Aufgabe ist, post hoc, d. h. dann erst, wenn die Harnsäure bezw. die Urate ihren deletären Einfluss ausgeübt haben, zu wirken, erscheint klar und durchsichtig. Es verhindert vor Allem die Stauung der urathaltigen Säfte in den Nieren und ermöglicht den raschen Abfluss der urathaltigen Säfte, daneben wirkt es entprechend seiner Basicität mehr oder weniger herabmindernd auf die Acidität des Harns. Dabei ist es, wie ich in der Berl. kl. Wochenschrift. 1892. S. 754 des Näheren erörtert habe, gerade ein Vorzug, dass das Piperazin den Harn nicht alkalisch macht. Die Ausscheidbarkeit der Harnsäure sicher zu verhindern, dazu sind nur grosse Mengen Alkali oder Piperazin im Stande. Wenn auch Dr. Mordhorst einen längere Zeit andauernden Gebrauch von 7 g Natriumcarbonat, wie es in seinem „Gichtwasser" als Tagesgabe enthalten ist,

empfiehlt, so scheint mir im Gegensatz hierzu daraus denn doch eine nicht zu unterschätzende Gefahr zu resultiren. Ganz abgesehen von den sonstigen bekannten Nachtheilen grosser oder andauernder Dosen von Alkalicarbonaten, ist es bekannt, wie ausserordentlich oft Harnsäureconcremente Ausgangspunkte für Phosphatsteine werden. Geschieht dies schon unter normalen Verhältnissen, d. h. bei sauer reagirendem Harn, wie viel grösser muss dann die Gefahr bei nur sehr schwach sauer oder gar alkalisch reagirendem Harn sein? Ich habe die Ueberzeugung, dass, wenn durch einen übermässigen oder von ärztlicher Seite nicht sorgfältig überwachten Gebrauch der Alkalien nicht öfter mehr Schaden als Nutzen gestiftet wird, dies einzig und allein dem Umstande zuzuschreiben ist, dass unter ihrem Einfluss die Bildung des zum Aufbau der Concremente dienenden nekrotischen Materials eingeschränkt oder die Wegschaffung desselben begünstigt wird. Von der Häufigkeit, in der diese durch Phosphate überrindeten harnsauren Steine vorkommen, hat mir das Material, welches mir von befreundeten Collegen zugegangen ist, den Beweis geliefert. — Weit entfernt den Nutzen der Alkalien und alkalischer Wässer für die Therapie der Steinleiden zu verkennen, möchte ich den Gebrauch derselben auf das äusserste Maass beschränkt wissen. Wo es sich um die Bekämpfung chronischer Diathese handelt, scheint mir der Gebrauch des Piperazins allein ohne Alkalien am meisten am Platz zu sein, und zwar, um die Diurese zu fördern, in dünner Lösung als kohlensaures Wasser. Bei acut verlaufender Diathese befürworte ich den Piperazingebrauch gleichzeitig oder besser alternirend mit dem Mineralwassergebrauch, letzteren aber nur im allerdiscretesten Maasse.

Ad 3. Auflösung bereits vorhandener harnsaurer Concretionen durch Piperazin.

Zunächst sei wieder hervorgehoben, dass der Hauptzweck der Piperazinbehandlung ist, prophylaktisch zu wirken durch Beseitigung der Uratstauung in den Nieren, die oft massenhafte Neubildung von Steinkernen, wie sie sich durch oftmals massenhaftes Abgehen von Sand und Gries documentirt, zu verhindern und damit die Möglichkeit einzuschränken, dass einer von den vielen Kernen Ausgangspunkt für einen neuen Harnstein wird. Andererseits aber ist die Bedeutung der Frage: „ist man im

Stande, eine Auflösung fertig gebildeter Steine durch den Gebrauch innerlicher Mittel herbeizuführen", durchaus nicht zu verkennen.

Was leisten nun in dieser Beziehung die kohlensauren Alkalien und alkalischen Wässer?

Wie minimal und für die Praxis wenig in's Gewicht fallend die Einwirkung des Harns nach einigermaassen discretem Gebrauch der Mineralwässer auf Harnconcremente ist, geht aus der Arbeit von Posner und Goldenberg hervor. Die Verfasser glauben zwar trotzdem, und zwar im Gegensatz zu Ebstein, dass ihre Experimente den Wirkungskreis der Mineralwässer als einen weiteren erkennen lassen; doch scheint mir aus ihren Versuchen das Gegentheil hervorzugehen, nehmlich die Inconstanz und Geringfügigkeit der Einwirkung[1]).

Was leistet nach dieser Richtung das Piperazin?

Ein Maass für das Lösungsvermögen einer Substanz für Harnsäure während der Passage durch den Körper muss a priori mehr oder weniger in dem Verhalten dieser Substanz zur Harnsäure ausserhalb des Körpers gesucht werden. Der Unterschied zwischen Alkalicarbonat und Piperazin bezw. Piperazincarbonat in den Lösungswerthen für Harnsteine ausserhalb des Körpers

[1]) Vals mit etwa 6 g und Vichy mit etwa 8 g kohlensauren Alkalien im Liter pro die, die stärksten Mineralwässer, können für eine dauernde Behandlung kaum in Betracht kommen. Aber auch bei diesen stand die Wirkung in gar keinem Verhältniss zu der colossalen Menge Alkali, die in den Körper dadurch eingeführt wird. Wenn beispielsweise der Harn nach Genuss von 2 Liter Valsbrunnen, = etwa 16 g kohlensaure Alkalien, im Standgefäss das Gewicht eines 0,088 schweren Concrementes um 0,001 verringert, so ist damit für die Praxis offensichtlich noch wenig gewonnen, eben so wenig wenn nach zweitägigem Gebrauch 400 ccm des Harnes von 1 g harnsauren Gries 0,03 g weggelöst haben, und zwar unter Umständen, die denn doch wohl günstiger als diejenigen im Körper sind. Die Inconstanz der Einwirkung zeigen am besten Posner's Versuche mit Fachinger Wasser (etwa 5 g kohlensaures Alkali im Liter). Nach zweitägigem Gebrauch von einem Krug Fachinger trat die Abnahme von 0,009 g pro 200 ccm, also nur 0,0045 pCt. ein, dagegen nach zweitägigem Gebrauch einer Flasche Fachinger eine Zunahme von 0,024 g, also fast dem dreifachen der Abnahme. Der Harn war in diesem Fall alkalisch und Posner erklärt die Zunahme durch Ausfallen von Phosphaten.

ist so auffällig zu Gunsten des Piperazins, dass schon daraus der Werth des Piperazins für die Lösung im Organismus zu folgern ist. Wirken die Alkalien innerhalb des Körpers lösend auf harnsaure Concremente, so muss es Piperazin in weit höherem Maasse thun, wofern nur durch mässigen Gebrauch alkalischer Wässer die Acidität des Harns herabgemindert wird. In der That geben die Meisels'schen Versuche auch hier wieder eine directe Bestätigung, wenigstens was die Auflösung kleinerer Concretionen anbetrifft. Meisels resümirt wie folgt: „Das Piperazin ist im Stande, das Auftreten der Uratablagerungen bei den Vögeln zu verhindern und die bereits entstandenen zu lösen; das Lithium carbonicum, per os verabreicht, ist nicht im Stande Uratablagerungen zu lösen und übt entgegen dem Piperazin einen schädlichen Einfluss auf den Organismus."

Dieses Ergebniss ist von um so grösserer Bedeutung, als Lösungsfähigkeit einer Substanz für Harnsäure durchaus nicht zusammenfällt mit der Lösungsfähigkeit für Harnsteine.

Folgende Versuche zeigen dies in klarster Weise. Sie machen die Meisels'schen Ergebnisse vollkommen begreiflich.

Trägt man gepulverte Harnsäure in 1procentige warme Sodalösung ein, so bleibt auch nach dem Erkalten noch ein beträchtlicher Theil des harnsauren Natrons eine Zeit lang gelöst, um nachher sich plötzlich auszuscheiden. Diese Erscheinung rührt davon her, dass das harnsaure Natron (saure Salz) in 124 Theilen kochenden Wassers löslich ist, dagegen 1150 Theile kaltes Wasser zur Lösung bedarf. Dementsprechend überzieht sich ein aus Harnsäure bestehender Harnstein bei 40° in Sodalösung gehängt mit einer Haut von harnsaurem Salz und bleibt vollkommen unverändert, ohne sich nur im Geringsten aufzulösen oder mürbe zu werden; ein Versuch, der oft wiederholt wurde.

Setzt man nun etwas Piperazin zur Sodalösung hinzu, so verschwindet zwar die einmal gebildete Kruste von harnsaurem Natron nicht, aber der Stein wird allmählich vollkommen ausgehöhlt und zerfällt bei der geringsten Berührung. Das ist denn doch wohl eine beachtenswerthe und überraschende Erscheinung[1]). Dasselbe

[1]) Die Lösung des Steins dauert selbstverständlich weit länger, als wenn kein Natriumcarbonat, sondern nur Piperazin in Lösung vorhanden gewesen wäre.

findet auch statt, wenn ein Harnsäurestein von einer natürlichen Phosphatschicht umgeben, und eine kleine Stelle dieser Schicht durchbrochen ist. Man kann auf diese Weise oft das zierliche hohle Phosphatgehäuse der Harnsteine vollkommen erhalten. — Bemerkenswerth ist ferner das Ergebniss folgender Versuche:

Grieskörner lösen sich bekanntlich in einer Lösung von Dinatriumphosphat allmählich, wenn auch sehr langsam auf. Einzig und allein dem Dinatriumphosphat ist es zuzuschreiben, wenn der Harn harnsäurelösende Eigenschaften besitzt. Setzt man nun zu einer Dinatriumphosphatlösung etwas Piperazin, so geht die Lösung des Steins weit rascher vor sich.

IV.

Zellenstudie an der gereizten Hornhaut.

(Aus dem Pathologischen Institut in Berlin.)

Von Dr. med. K. Yamagiwa,

Assistenzprofessor an der kais. Japan. Universität zu Tokio (Japan).

Meiner früheren Arbeit[1]) schliesse ich hier diejenige über die einmal chemisch, ein andermal mechanisch gereizten Hornhäute von Kaninchen an. Ihr Zweck ist, zu untersuchen, ob eine neue Quelle für gewisse Zellarten in dem entzündeten Heerd der Hornhaut, wie Kruse[2]) und Grawitz[3]) meinen, sich bestätigen lässt.

Hornhaut ist das klassische Object, das man als ein gefässloses Gewebe zum Studium des entzündlichen Prozesses, besonders aber zur Feststellung der Herkunft einzelner Elemente im entzündeten Heerde gewählt hat. Zwar ist die Hornhaut selbst nicht gefässhaltig, aber doch mit Lymphräumen versehen.

Diese Lymphräume communiciren mit denjenigen in der Conjunctiva bulbi. Somit steht die Bahn für die Einwanderung

[1]) Dieses Archiv. Bd. 135. Heft 2.
[2]) Dieses Archiv. Bd. 128. Heft 2.
[3]) Atlas der pathologischen Gewebelehre. Lieferung II.

von farblosen Blutkörperchen oder von Wanderzellen aus der Nachbarschaft nach dem entzündeten Heerde in der Hornhaut offen. Ferner ist die Möglichkeit vorhanden, wie man seit Eberth[1]) weiss, dass Leukocyten vom Conjunctivalsack her in den entzündeten Heerd des Hornhautcentrums eindringen.

So erscheint die gefässlose Hornhaut als nicht absolut sicher vor der Einwanderung mobiler Zellen, wenn die Reizung auch eine möglichst geringfügige gewesen sein mag. Man konnte deshalb nicht so einfach schliessen, dass die Zellen im entzündeten Hornhautgewebe lediglich den sesshaften Zellen ihre Existenz verdanken, weil der Ort, wo der entzündliche Prozess vor sich geht, eben gefässlos ist.

In letzter Instanz muss man doch an den betreffenden Zellen selbst sichere Kriterien finden können, ob sie eingewandert oder sesshaft sind. Wenn man nun wirklich im Stande wäre, einzelne Zellen in jedem Falle und in jedem Stadium zu charakterisiren, so müsste man wohl auch sagen können, dass diese oder jene Zellen dieser oder jener Herkunft seien. Dann ist es eine zweite Frage, welche Wege sie eingeschlagen haben.

Allein die Aufgabe, einzelne Zellen sicher zu klassificiren, ist nicht immer eine leichte. Diese Schwierigkeit hat auch wohl die Veranlassung zu der Entstehung der verschiedenen Theorien über die Abstammung der einzelnen Formelemente im entzündeten Heerde gegeben.

Um auf dem Wege der Ausschliessung vor der Möglichkeit der Einwanderung der Leukocyten vom Conjunctivalsack her sicher zu sein, hat Prof. Grawitz einige Versuche angestellt. Nach seinem Versuchsergebniss soll das Netz von Schimmelfäden innerhalb der Wundhöhle von Zellen frei geblieben sein; gleichwohl sollen in dem Hornhautgewebe zellige Gebilde vorgefunden sein, welche ihrer Gestalt nach vielleicht als Wanderzellen hätten gedeutet werden können. Darnach will er festgestellt haben, dass es nicht zutrifft, wenn in früheren Arbeiten von verschiedenen Autoren angegeben wird, dass vom Conjunctivalsack her Zellen in das Hornhautgewebe eindringen[2]).

[1]) Untersuchungen aus dem pathologischen Institut in Zürich. Heft 2 u. 3.
[2]) Atlas der pathologischen Gewebelehre. Lieferung II. S. 56.

Ohne sein Versuchsergebniss, dass das erwähnte Netz von Zellen frei geblieben sei, im Geringsten anzweifeln zu wollen, hoffe ich in der vorliegenden Arbeit einzelne Zellen nach ihrer Form und Localisation charakterisiren zu können. Dass diese meine Hoffnung nicht sehr gewagt sein kann, dafür möchte ich unter anderen folgende Stelle aus dem Lehrbuch von v. Birch-Hirschfeld[1]) citiren: „Wenn an einem Orte, wo Entzündung mit reichlicher Auswanderung farbloser Blutkörperchen und lebhafte Wucherung von jungem Bindegewebe verbunden sind, im Exsudat Zellen beider Herkunft nachweisbar sind, wenn hier auch Formen vertreten sind, deren Herkunft morphologisch nicht sicher zu entscheiden ist, so ist doch in der Regel die Unterscheidung des Typus der Bindegewebszellen einerseits und des farblosen Blutkörperchens andererseits möglich (namentlich bei Beachtung der morphologischen Unterschiede ihrer Kerne)“ u. s. w.

In der ersten Versuchsreihe habe ich an sieben Kaninchen das Hornhautcentrum auf einer Seite mit Lapisstift geätzt, auf der anderen Seite einige ganz seichte Einschnitte in dem Hornhautcentrum angelegt. Die so behandelten Hornhäute sind bei dem ersten Fall eine Stunde, bei dem zweiten 5 Stunden, bei dem dritten 24 Stunden, bei den zwei vorletzten 48 Stunden, bei den beiden letzten Fällen 72 Stunden nach der Operation circulär herausgeschnitten worden.

In der zweiten Versuchsreihe habe ich an 10 Kaninchen beiderseits das Hornhautcentrum mit Lapisstift geätzt, und dann im Zeitraum von 1—10 Tagen die Hornhäute ebenfalls circulär herausgeschnitten.

In allen Fällen der beiden Versuchsreihen ist die Hornhaut gleich nach dem Herausschneiden in Flemming'sche Lösung gebracht (24 Stunden), dann in Alkohol von steigender Concentration nachgehärtet, nachdem sie erst in destillirtem Wasser abgespült worden war, weiter in Celloidin eingebettet. Aus den Hornhäuten der ersten Versuchsreihe wurden jedesmal Vertical- und Horizontalschnitte, aus denjenigen der zweiten Versuchsreihe meistens nur Verticalschnitte angefertigt. Zur Färbung der Schnitte kamen hauptsächlich Anilinwasser-Saffranin, nebenbei auch Heidenhain-Biondi'sche Farbenmischung (1 pCt.) und Hämatoxylin-Eosin in Anwen-

[1]) Grundriss der allgemeinen Pathologie. 1892.

dung. Bemerkt sei noch, dass ich jede Hornhaut vor der Einbettung quer durch die Aetz-, bezw. Schnittlinie halbirt und die eine Hälfte zum Vertical-, die andere zum Horizontalschnitt benutzt habe.

I. Versuchsreihe.

Fall I. 1 Stunde nach der Operation.

A. Die incidirte Hornhaut.

Verticalschnitt: Die Einschnitte scheinen ganz seicht gewesen zu sein. Man sieht nur an zwei, der Epitheldecke beraubten Stellen hervorgequollenes Hornhautgewebe, wo eine Anzahl von intensiv roth gefärbten, gekrümmten, strichförmigen Zellkernen eingebettet liegt. Sie sind kleiner, als diejenigen der in der Tiefe befindlichen, blassen Hornhautzellen.

Horizontalschnitt: ist ein wenig schräg getroffen. Deshalb sind auch fast ähnliche Figuren, wie an den Verticalschnitten sichtbar.

B. Die geätzte Hornhaut.

Verticalschnitt: Die geätzte Epithelschicht ist noch nicht abgestossen. Unter dieser Schicht nimmt man eine breite, sichel-halbmondförmige Zone wahr (Aetzbezirk der Hornhautsubstanz), wo feine Silberniederschläge unregelmässig gestaltete Inseln bilden, welche zackige, helle Lücken zwischen sich lassen. Gefärbte Kerne sind darin nicht zu beobachten. An den Aetzbezirk schliesst sich in der Tiefe und nach den beiden Seiten eine Zone, welche Hornhautzellen mit strichförmigen, intensiv roth gefärbten, gekrümmten Kernen beherbergt. Diese Zellen liegen in bestimmten Abständen von einander, der Lage nach ganz, wie die in ihrer bestimmten Anordnung befindlichen, blassen Zellen des umliegenden Hornhautgewebes. Die blassen Zellen findet man nicht zwischen den oben genannten Zellen mit intensiv roth tingirten Kernen.

Horizontalschnitt: In der, den Aetzbezirk umgebenden Schicht sieht man auf einmal viel mehr Zellen, als in der entsprechenden Schicht an den Verticalschnitten. Sie sind ebenfalls roth, aber mehr diffus und nicht so intensiv gefärbt, wie die strichförmigen an den Verticalschnitten, was sich von selbst versteht, wenn man bedenkt, dass die Flächenansicht eines diffus roth gefärbten, blattartigen Gebildes von der Seite betrachtet (Verticalschnitt) intensiv roth aussehen muss. Was den Anschein betrifft, als ob man an den Horizontalschnitten viel mehr Zellen vor Augen hätte, so beruht derselbe eben darauf, dass man an den Verticalschnitten mehr die Intercellularsubstanz, als die blattartigen Zellen sieht, und dass an den Horizontalschnitten der umgekehrte Fall sich zeigt.

Von diesem Unterschiede des Anblicks je nach der Schnittrichtung abgesehen, ist hier auch die Aneinanderlagerung der genannten drei Schichten ganz dieselbe wie an den Verticalschnitten. Dem Aetzbezirk schliesst sich die Zone mit diffus roth gefärbten Zellkernen an. In der Peripherie umlagert die blasse Zone die vorangehende.

Fall II. 5 Stunden nach der Operation.

A. Die incidirte Hornhaut.

Verticalschnitt: Es sind drei Einritzungen bemerkbar. Die zwischen denselben befindliche Aussenfläche der Hornhaut ist der Epitheldecke beraubt. In und an dem Grunde der Blindsäcke, welche wegen der Verziehung der Hornhautsubstanz nicht gerade am Grunde der angelegten Schnitte liegen, sondern etwas nach einer Seite dislocirt sind, und längs der Schnittwunde sieht man leukocytische Elemente. „Leukocytische Elemente" habe ich der Kürze halber solche Zellen genannt, welche sich dadurch charakterisiren, dass ihre Kerne vielfach fragmentirt, gelappt und intensiv roth gefärbt sind, und an welchen ich keine Kernmembran und keine Kernkörperchen deutlich wahrnehmen konnte, — Zellen, welche ferner gewöhnlich eine sehr spärliche Protoplasmamasse besitzen und durch einen hellen Hof gegen die Umgebung scharf abgegrenzt sind. Durch die Heidenhain-Biondi'sche Farbenmischung lassen ihre Kerne sich tief violett bis röthlich violett färben, und sie enthalten gewöhnlich violett gefärbte Granula im Innern. Man beobachtet diese Elemente entweder einzeln längs der Wundspalte oder gruppirt im Blindsack (mit fragmentirten Kernen) oder hinter einander in den Saftlücken an der Wundspalte, oder neben dem Blindsack (mit hantelförmigen Kernen). Die keilförmige Wundspalte ist schon mit Epithelzellen gefüllt. In der umgebenden Schicht sieht man noch jene intensiv roth gefärbten, verschiedenfach gekrümmten, strichförmigen Zellkerne. Sonstige Zellen sind blass. Die Anzahl der Kerntheilungsfiguren ist noch spärlich, und zwar beobachtet man sie nur an den Epithelzellen in der Nachbarschaft der Wunde.

Horizontalschnitt: Hier ist das an den Verticalschnitten angegebene Verhältniss viel deutlicher, besonders die Localisation der leukocytischen Elemente.

B. Die geätzte Hornhaut.

Verticalschnitt: Bietet fast dieselbe Erscheinung dar, wie die 1 Stunde nach der Aetzung. Nur die Zone mit den intensiv roth gefärbten Zellkernen am Aetzbezirk ist hier breiter und tiefer.

Horizontalschnitt: Ganz dasselbe Verhältniss, wie am Verticalschnitt. Zu erwähnen wäre nur, dass man an einigen Präparaten, welche tief geätzte Stellen zeigen, findet, dass in der seitlich an dem Aetzbezirk und nahe an der Aussenfläche liegenden Schicht der Hornhaut eigenthümliche Figuren, nehmlich anstatt der platten, geflügelten oder blattartigen Zellen mit bläschenförmigem Kern nur blasse oder gar nicht gefärbte Protoplasmamassen, als Andeutnng eines Zellleibes, innerhalb der entsprechenden Saftlücke liegen. In oder um die letztere, eventuell auch frei in der Saftlücke, befinden sich Gruppen von Chromatintropfen. Diese intensiv roth gefärbten Körnchen sind zwar fein, aber gewöhnlich nicht gleich gross.

Fall III. 24 Stunden nach der Operation.

A. Die incidirte Hornhaut.

Verticalschnitt: Die Schnittwunde ist mit Epithelzellen bedeckt. Die letzteren sind in den Wundspalt eingewachsen. Die zwischen zwei Einschnitten liegende Partie der Hornhaut sieht homogen aus, und man bemerkt darin spärliche Zellkerne. In dieser Schicht an der Wunde herum befinden sich leukocytische Elemente (siehe Fall II). In einiger Entfernung seitlich von der Wunde wird man der vergrösserten Hornhautzellen mit dem bläschenförmigen Kern gewahr. Wo man in den ersten Stunden intensiv roth gefärbte, strichförmige Kerne antraf, da findet man jetzt fast nur blasse Kerne. Spärliche, regelrechte mitotische Kerntheilungsfiguren an Epithelzellen sind wahrnehmbar.

Horizontalschnitt: Nichts Besonderes zu beschreiben; nur das, was am Verticalschnitt angegeben ist.

B. Die geätzte Hornhaut.

Verticalschnitt: Im Aetzgebiet liegen leukocytische Elemente zerstreut. Seitlich an der Aetzzone, entsprechend den von der Aussenfläche in die Tiefe einwachsenden Epithelgruppen (Beginn der Demarcation), findet man jedoch einen mächtigen Wall von leukocytischen Elementen, welche, reihenweise angeordnet, aber zusammengedrängt, zwischen den gelockerten Hornhautfasern liegen. Dagegen beobachtet man nur eine sehr spärliche Anzahl der genannten Elemente in der unterhalb der Aetzzone liegenden, blassen Schicht. Die Menge der erwähnten Zellarten nimmt von dem Wall gegen die Peripherie hin rasch ab. Dafür sieht man dort vergrösserte Hornhautzellen mit bläschenförmigem Kern, welcher fein granulirt ist und mehrere Kernkörperchen besitzt.

Horizontalschnitte liefern sehr zierliche Bilder. Man sieht da vom Rande der Aetzzone aus lauter Züge leukocytischer Elemente innerhalb der Saftlücke nach der Umgebung ausstrahlen. Diese Züge kreuzen sich oft unter einander. Hier sieht man am meisten solche Zellen mit hantelförmigen oder in der Mitte eingeschnürten Kernen und Granula führendem Leibe.

Fall IV. 2 Tage nach der Operation.

A. Die incidirte Hornhaut.

Die Schnittrichtung war an den Vertical- und Horizontalschnitten nicht günstig ausgefallen. An einigen geeigneten Präparaten sieht man jedoch, dass das Hornhautgewebe neben dem Einschnitt von dem tiefer liegenden Theil durch eine Furche getrennt worden ist, welche durch die Schnittwunde eingewachsene Epithelzellen ausgefüllt haben. Es liefert somit das Aussehen einer doppelten Epithellage. In der Umgebung der genannten, eingewachsenen Epithelschicht und in der Verlängeruug derselben, die der Saftlücke entspricht, befinden sich zahlreiche leukocytische Elemente und

vergrösserte Hornhautzellen. Eine grosse Anzahl der letzteren zeigt mitotische Kerntheilungsfiguren.

B. Die geätzte Hornhaut.

Verticalschnitt: Der Aetzbezirk ist von einer gewucherten, dicken Epithelschicht überzogen. An diese Aetzzone schliesst sich nach der Peripherie zu eine blasse Schicht mit zerstreut liegenden leukocytischen Elementen, welche auch im Zwischenraum zwischen dem Epithellager und der Aussenfläche der Hornhaut gelagert sind (rundliche Zellleiber mit fragmentirten Kernen). In der dieser zunächst liegenden Schicht beobachtet man vergrösserte Hornhautzellen mit bläschenförmigem Kern (Reactionszone). Hier trifft man auch leukocytische Elemente, theils wohl erhalten, theils zum Zerfall geneigt, d. h. zum Zerfall der Chromatinsubstanz in einzelne Körner. In allen Zonen sieht man ferner in den Saftlücken ausser den dunklen feinen Körnern von Silberniederschlägen (nicht so schwarz wie Fettkügelchen) noch ungleich grosse Chromatinkörnchen. Das sind eben höchst verführerische Figuren. Nach genauerer Besichtigung mittelst starker Vergrösserung kommt man zu der Ueberzeugung, dass dies Zerfallsprodukte auf dem Wege der Resorption sind.

Horizontalschnitte: An diesen sind besonders auffallend spindelförmige oder polygonale, langgestreckte, voluminöse Zellen mit granulirtem, bläschenförmigem Kern, welcher mehrere Kernkörperchen enthält. Zwischen ihnen befinden sich auch leukocytische Elemente und Zerfallsprodukte. Regelrechte Kerntheilungsfiguren an Epithelzellen und Hornhautzellen sind wahrzunehmen.

Fall V. 2 Tage nach der Operation.

A. Die incidirte Hornhaut.

Verticalschnitt: Die Epitheldecke hat sich regenerirt, aber die Epithelzellen sitzen noch nicht dicht an einander. Auch sieht man kleine Lücken zwischen der Aussenfläche der Hornhautsubstanz uud der neuen Epithelschicht. Den kleinen Wundspalt erkennt man erst an einer ganz seichten, schrägen Vertiefung an der Aussenfläche der Hornhautsubstanz. Der seitliche Theil der Furche ist besonders blass und homogen. An einem Präparat habe ich spärliche Chromatintrümmer innerhalb jener Furche liegen sehen. An die blasse, schmale Zone grenzt in der Tiefe die mit vergrösserten Zellen.

B. Die geätzte Hornhaut.

Verticalschnitt: Die Epitheldecke hat sich zum grössten Theil regenerirt, aber man sieht noch abgestossene Epithelzellengruppen auf die neuen aufgelagert, und auch die zum Theil epithellose Aussenfläche der Hornhautsubstanz. Interessant ist hier wiederum, dass die leukocytischen Elemente an beiden Rändern des Aetzbezirkes, und zwar zwischen dem Epithellager und der Aussenfläche der Hornhautsubstanz, in einer Reihe zusammengedrängt liegen. Dicht

darunter in dem Gebiet mit vergrösserten Zellen und im Aetzbezirk selbst, sowie in der blassen Zone unterhalb des Aetzbezirkes finden sie sich auch, aber in viel geringerer Menge. Mitotische Kerntheilungsfiguren sieht man ausser an Epithelzellen noch an vergrösserten Hornhautzellen.

Horizontalschnitt: An beide Seiten des Aetzbezirkes lagert sich die Reactionszone an, ausgezeichnet durch zahlreiche, langgestreckte, vergrösserte Zellen von meist spindelförmiger Gestalt und je einen bläschenförmigen Kern besitzend. Sowohl in dieser Reactionszone, als auch innerhalb des Aetzbezirkes selbst, befinden sich zahlreiche leukocytische Elemente.

Fall VI. 3 Tage nach der Operation.

A. Die incidirte Hornhaut.

Durch den ganz seichten Einschnitt sind Epithelzellen eingewachsen. Rings um die Wunde sind vergrösserte Hornhautzellen wahrnehmbar.

B. Die geätzte Hornhaut.

Die blasse Zone am Aetzbezirk ist schmaler und die Reactionsschicht breiter, als in dem vorigen Fall. Vergrösserte Zellen finden sich hier auch in der blassen Zone. Leukocytische Elemente liegen zerstreut in beiden Zonen. An Horizontalschnitten sieht man am besten die hypertrophischen Hornhautzellen mit langen Fortsätzen in sich durchkreuzenden Zügen (Regenerations-Spiesse).

Fall VII. 3 Tage nach der Operation.

A. Die incidirte Hornhaut.

Verticalschnitt: Die Epitheldecke ist schon vorhanden. Einwachsung von Epithelzellen in einige seichte Einschnitte ist wahrnehmbar. Am Grunde des tiefsten Einschnittes sind Chromatintrümmer zwischen den vergrösserten Zellen eingelagert. Die Hornhautpartien zwischen den Einschnitten sind homogener, als die faserige, etwas tiefer liegende Schicht. Diese Partien enthalten eine geringe Anzahl von vergrösserten Hornhautzellen und leukocytischen Elementen.

Horizontalschnitt: Neben dem grössten Einschnitt, auf der unversehrten Seite, finden sich die am meisten vergrösserten Hornhautzellen. In dem Gewebe zwischen den Einschnitten aber sind viel mehr leukocytische Elemente und, besonders am Rande des Einschnittes, Chromatintrümmer abgelagert.

B. Die geätzte Hornhaut.

Verticalschnitt: Die Epitheldecke hat sich neu gebildet. Im Aetzbezirk sind die Silberniederschläge sehr fein und nicht sehr dicht. Die demnächst folgende, blasse Schicht beherbergt leukocytische Elemente und schlanke, gewundene, roth gefärbte Kerne nnd Chromatintrümmer. In der Grenzschicht zwischen der blassen und der Reactionszone sieht man sehr viele spindelförmige Zellen, deren Längsaxe mit der Faserrichtung der Hornhaut nicht übereinstimmt.

Horizontalschnitt: Bietet dasselbe Verhältniss dar. Allein an den Horizontalschnitten kann man deutlicher wahrnehmen, was einzelne Bilder bedeuten. In der blassen Schicht und an deren Grenze gegen die Reactionszone beobachtet man bald schlangenartig gewundene, lang gestreckte, schmale Kerne, welche spärliche, wie geschrumpft aussehende Chromatinsubstanz und helle Lücken (Vacuolen?) tragen, bald mehrere frei liegende, glänzende, tropfenartige Chromatinkügelchen, sowohl in den Saftlücken, als auch an den Hornhautzellen mit bläschenförmigem Kern oder in deren Fortsetzung gelegen, bald leukocytische Elemente, welche einmal gelappte, ein andermal sanduhrförmige oder hantelförmige oder fragmentirte Kerne, kurz Kerne von äusserst variabler Gestalt, besitzen. Zwischen diesen Elementen liegen ausserdem noch sesshafte, grosse Zellen mit bläschenförmigem, granulirtem Kern, welcher von einer deutlichen Kernmembran begrenzt und mit mehreren Kernkörperchen versehen ist. Wenn das Bild also auch äusserst bunt und fast äusserst zweideutig erscheinen mag, kann man doch an einzelnen dieser aufgezählten Erscheinungen mit grösster Sicherheit herausfinden, was ihnen charakteristisch ist. So ist die dichte, glänzende Chromatinsubstanz in verschiedener Form und Gestalt ohne sichtbare Kernmembran den Kernen der leukocytischen Elemente eigenthümlich. Jene tropfenartigen Chromatinkörner stammen als Zerfallsprodukte wahrscheinlich von den genannten Kernen ab. Die äusserst langen, gewundenen, helle Lücken tragenden Kerne gehören wohl den Hornhautzellen an, welche ihre normale Form und Lage verändert haben.

II. Versuchsreihe.

(Wo die Hornhaut ungefähr dieselbe Erscheinung darbot, wird sie für beide Seiten gemeinschaftlich beschrieben.)

Fall VIII. 24 Stunden nach der Aetzung.

Verticalschnitt: Im Aetzbezirk ist die Epitheldecke theilweise abgestossen. Rings um den Aetzbezirk bemerkt man eine wallartige Erhebung der benachbarten Epithelschicht. In der, von dem Epithelwall gebildeten Vertiefung befinden sich leukocytische Elemente (rundliche Zellleiber mit fragmentirten Kernen) am Boden abgelagert. Diese Zellen findet man auch am Rande des Aetzbezirkes, und zwar zwischen dem Epithellager und der Aussenfläche der Hornhautsubstanz (ganz so wie bei dem Fall IV B erster Versuchsreihe) in einer Reihe angeordnet.

Nächst der Aetzzone kommt die blasse Schicht an die Reihe, und daran schliesst sich die Reactionszone. Wo die Epithelschicht zum Theil losgefallen ist, sieht man leukocytische Elemente auch in und an dem Aetzbezirk selbst.

Horizontalschnitt: An der Aetzlinie befinden sich leukocytische Elemente. Dann folgt die blasse Schicht. In einiger Entfernung sind die vergrösserten Zellen mit dem bläschenförmigen Kern wahrnehmbar, welcher

einmal reichliche, feine, ein andermal grobe, spärlichere Chromatinkörnchen enthält. Diese Körnung der Chromatinsubstanz innerhalb einzelner Kerne ist sehr mannichfaltig in ihrer Feinheit und Anordnung. Bald sind die Körnchen gleichmässig vertheilt (fein, diffus), bald an der Kernmembran innerhalb der Kerne gelagert (grob). Manchmal sieht man keine deutliche Kernmembran; in solchem Fall ist der Zellleib der betreffenden Kerne erst an einer ganz schwach röthlich gefärbten, sternförmigen Figur kenntlich.

Fall IX. 2 Tage nach der Aetzung.

Die Aetzung war nicht tief genug. Epitheldecke ist da. In der an die blasse Zone anschliessenden Schicht findet man schon unter den vergrösserten Zellen solche mit Kerntheilungsfiguren.

Fall X. 3 Tage nach der Aetzung.

Das eine Auge: Epithelmasse im zusammengesinterten Zustande liegt über dem Aetzbezirk der Hornhautsubstanz, aber die Continuität mit dem umliegenden Epithellager ist durch eine kleine Lücke unterbrochen. Von dieser Lücke aus sind in die Tiefe der Hornhautsubstanz hinein zwischen dem Aetzbezirk und der umgebenden Schicht Epithelzüge eingewachsen. Diese Einwachsung geschah nicht blos in die Demarcationslinie, sondern auch in die geätzte Zone und in die seitlich davon gelegene Reactionsschicht. So boten viele Präparate dem Beobachter einem Cancroid ganz ähnliche Bilder dar. In und an dem Aetzbezirk befinden sich massenhaft leukocytische Elemente, besonders in der Demarcationslinie (Wall der leukocytischen Elemente).

Hier, in der Grenzschicht zwischen dem Aetzbezirk und dem daran liegenden Gewebe, sieht man ferner Chromatintrümmer als kugelige oder sichelförmige, grobe oder feine Körnchen. Die leukocytären Elemente nehmen von dem Wall nach der Peripherie hin bald an Zahl ab. Seitlich an die Demarcationslinie schliesst sich die Reactionszone mit den vergrösserten Zellen an. Manche von diesen zeigen mitotische Kerntheilungsfiguren. Solche findet man auch an Epithelzellen. Das dicht unterhalb des Aetzbezirkes liegende Gewebe ist blass.

Das andere Auge: Die Hornhaut des anderen Auges zeigt fast dasselbe Verhalten. Als einzigen Unterschied sieht man hier die deutliche Demarcation nur auf einer Seite des Aetzbezirkes. Ferner ist die Epithelschicht auch schon neu gebildet.

Fall XI. 4 Tage nach der Aetzung.

Das betreffende Thier hatte an beiden Augen Leukoma der Hornhaut und vordere und hintere Synechie der Iris. Nahe an der weisslich getrübten Stelle ist die Hornhaut geätzt worden, um zu erfahren, welcher Unterschied in den Erscheinungen nach der Aetzung zwischen der gesunden und der chronisch entzündeten Hornhaut sich herausfinden lasse.

Das eine Auge: Der Aetzbezirk ist der Epitheldecke beraubt. Auch ist der grösste Theil des Aetzbezirkes in der Demarcationslinie von der daran

liegenden Schicht abgelöst. Das Einwachsen der Epithelzellen längs der Demarcationslinie und auch in die seitliche Reactionszone ist wahrnehmbar. Die von der geätzten Zone losgetrennte, zackige Oberfläche zeigt blossliegende Fasern, zwischen welchen leukocytische Elemente, Epithelzellen und Trümmer beider Zellarten dicht an einander liegen, so dass man an dieser Stelle einzelne Elemente kaum zu erkennen im Stande ist.

Dieser Fall zeichnet sich aber dadurch vor allen anderen aus, dass sich die Züge der leukocytischen Elemente von einem, vor der Aetzung schon neugebildeten Gefässe in der nahe an der Wunde liegenden, tieferen Partie der Hornhaut, wo letztere mit der Iris verwachsen ist, bis zum Grunde des Geschwürs leicht verfolgen lassen. Ausser diesen Zellen befinden sich vergrösserte Hornhautzellen in allen Schichten der Hornhaut. Manche von ihnen zeigen wieder mitotische Kerntheilungsfiguren. Ich will hier besonders hervorheben, dass die leukocytischen Elemente, welche in diesem Fall ohne Zweifel von dem erwähnten Gefäss ausgewanderte Leukocyten sein müssen, ein ganz ähnliches Aussehen haben, wie diejenigen in anderen Fällen, wo die Hornhaut keine Gefässe besitzt.

Das andere Auge: Der Aetzschorf ist in toto abgestossen. Der entstandene Defect ist nicht durch neues Gewebe ersetzt, aber die wunde Fläche ist mit einer neuen gewucherten Epithelschicht überzogen. Man sieht daher an der geätzten Stelle eine plötzliche, steile Einsenkung der Epithelschicht. Unterhalb dieser neugebildeten Epithelschicht sind im Wesentlichen vergrösserte, spindelförmige oder polygonale Zellen, manchmal mit Kerntheilungsfiguren, zu beobachten. Dazwischen sind spärliche leukocytische Elemente eingemischt. Die grossen Zellen sind zum Theil mit Silberniederschlägen beladen. In der Tiefe der Aetzstelle sieht man neugebildete Gefässe, um welche massenhafte leukocytäre Elemente liegen.

Fall XII. 5 Tage nach der Aetzung.

Auf einer weiten Strecke des Aetzbezirkes fehlt die Epitheldecke, und das Hornhautgewebe ist hervorgewölbt. So ist Wellung der Fasern durch die ganze Dicke der Hornhaut entstanden. Die Zone, wo man noch Silberniederschläge sieht, ist weder tief noch breit. An beiden Seiten des Aetzbezirkes, welche noch der Epithelschicht entbehren, befinden sich ausser den vergrösserten Zellen noch schlanke, schlangenartig gewundene, zum Theil helle Lücken (Vacuolen?) tragende Zellkerne (vergl. den Fall VII B erster Versuchsreihe) und Chromatintrümmer.

Fall XIII. 6 Tage nach der Aetzung.

Das eine Auge: Der von der Epithelschicht entblösste Aetzbezirk mit seiner Umgebung ist kuglig hervorgewölbt. Sowohl in der Aetzzone als auch in der daran liegenden Schicht sind colossale Mengen von leukocytischen Elementen und Chromatintrümmern zu finden. Ziemlich weit in die Peripherie, sogar über die Reactionsschicht hinaus, kann man sie verfolgen.

Das andere Auge: Im Gegensatz dazu sieht man am Aetzbezirk und

der benachbarten Schicht des anderen Auges keine leukocytischen Elemente. Uebrigens ist hier der Aetzbezirk von der neugebildeten Epithelschicht überzogen. Die Hornhautzellen in der Reactionszone sind nicht alle den Hornhautfasern parallel gelegen.

Fall XIV. 7 Tage nach der Aetzung.

Die Epitheldecke ist wiederhergestellt. Die Grenze zwischen dem Aetzbezirk und der blassen Schicht, welche viel schmäler ist, als in den vorhergehenden Fällen, ist noch deutlich. Im umgekehrten Verhältniss zu der schmalen, blassen Schicht ist hier die Reactionszone breiter. Die vergrösserten, meist spindelförmigen Hornhautzellen innerhalb der Reactionszone nehmen eine verschiedene Lage und Richtung zur Hornhautfaser. Diese Erscheinung findet man nicht nur seitlich am Aetzbezirk, sondern auch in der Tiefe der Hornhaut. Leukocytische Elemente sind nicht wahrzunehmen.

Fall XV. 8 Tage nach der Aetzung.

Das eine Auge: Eine neue Epithelschicht hat sich gebildet. In dem darunter liegenden Aetzbezirk sind die Silberniederschläge viel geringer, und das betreffende Gewebe sieht relativ heller aus. Die Grenze dieser Zone gegen die daran stossende Reactionsschicht ist nicht sehr deutlich. Diese letztere beherbergt ausser den vergrösserten Hornhautzellen noch eine geringe Anzahl von schlanken, gewundenen Zellkernen.

Das andere Auge: Hier findet man als etwas Besonderes nur die Lockerung des Hornhautgewebes am Aetzbezirk, und zwar dicht unterhalb der Epitheldecke. In dem Aetzbezirk selbst bemerkt man gefärbte Kerne (keine leukocytischen Elemente). Viele Kerntheilungsfiguren in der Reactionszone.

Fall XVI. 9 Tage nach der Aetzung.

Die neue Epithelschicht bedeckt die Aetzzone. Man bemerkt die Einsenkung der Epithelzellen gegen das Hornhautgewebe am Rande des Aetzbezirkes. Gerade in dieser Grenzschicht ist Lockerung der Hornhautfasern wahrzunehmen. Spärliche Kerntheilungsfiguren in der Umgebung der Aetzzone, innerhalb welcher man Zellen mit deutlich gefärbtem, bläschenförmigem Kern sieht.

Fall XVII. 10 Tage nach der Aetzung.

Die Epitheldecke ist da. Die Lockerung des Hornhautgewebes am Rande des Aetzbezirkes ist stärker, als in den vorigen Fällen. Die Grenze zwischen dem Aetzbezirk und dem daran liegenden, gelockerten, faserigen Gewebe mit grossen, spindelförmigen Zellen ist auch hier nicht deutlich, da man einerseits auch in der Aetzzone ähnliche Zellen zwischen den Fasern beobachtet, andererseits die Silberniederschläge viel geringer sind, während solche Niederschläge auch in dem gelockerten Gewebe bald frei, bald innerhalb der Zellen abgelagert sind.

Hypertrophische Hornhautzellen, meistens der Faserrichtung parallel. Sehr spärliche Kerntheilungsfiguren.

Zusammenfassung der Befunde.

Nach der mechanischen, wie auch nach der chemischen Reizung des Hornhautcentrums beobachtet man an den sesshaften, fixen Hornhautzellen der fixirten und gehärteten Hornhäute in erster Linie Veränderung der Kerne in Bezug auf die Fähigkeit, Farbstoff aufzunehmen, und Veränderung des Protoplasma in Form und Gestalt. Während die Hornhautzellen fern von der Reizungsstelle noch ganz blasse, bläschenförmige Kerne zeigen, sind die Kerne der Hornhautzellen ganz dicht an dem Aetzbezirk oder an der Schnittwunde intensiv (Verticalschnitt, Profilansicht), bezw. diffus roth gefärbt (Horizontalschnitt, Flächenansicht) und mehr oder weniger geschrumpft. Manchmal tragen sie helle Lücken (Vacuolen?). Entsprechend dieser veränderten Farbenreaction der Kerne kann man auch die Formveränderung des Zellleibes, besonders deutlich an den Horizontalschnitten, constatiren. Man sieht an der verletzten Zone mehr oder weniger abgerundete, blattförmige Zellkörper anstatt der sternförmigen oder mit langen Fortsätzen versehenen Zellen in der entfernteren, ruhenden Schicht. Dieses verschiedene Aussehen des ruhenden Gewebes und der an die Verletzungsstelle anschliessenden Schicht ist so evident, dass man es schon bei schwacher Vergrösserung erkennen kann. Bei Anwendung starker Vergrösserung kann man sich weiter überzeugen, dass zwischen jenen stark roth tingirten Kernen keine blassen sich befinden (deutlich an den geätzten Hornhäuten).

Ich bemerke hierbei eine interessante Thatsache, die ich an jeder Hornhaut erfahren habe. Die Zellkerne, namentlich am Rande der circulär herausgeschnittenen Hornhäute, zeigen ein ebenso geschrumpftes Aussehen und sind ebenso stark tingirt, wie die oben erwähnten Kerne. Man könnte sich vielleicht angesichts dieser Erfahrung fragen, ob jener Unterschied der Farbenreaction nicht etwa auf der Veränderung der Zellkerne in Folge der Reizung, sondern auf der besser gelungenen Fixation der Kerne an dem verletzten Bezirk sowohl, als auch am Schnittrande beruhen könnte. Wenn dies wirklich der Fall wäre, müssten die Kerne der Hornhautzellen in dem Bezirk der Verletzung in allen Fällen, und zwar später, als am Schnittrande, immer stark tingirt werden. Allein die entsprechende Stelle zeichnet sich nach Verlauf

von 24 Stunden durch ihre Blässe aus, und die entferntere, in den ersten Stunden nach der Reizung noch blasse, ruhende Schicht macht den Beobachter auf die vergrösserten Hornhautzellen aufmerksam, bis man endlich an der Stelle des ruhenden Gewebes eine Reactionszone trifft. Uebrigens ist die regelmässige Aufeinanderfolge der drei Schichten (Läsionsbezirk, blasse Zone und Reactionsschicht) nur an den geätzten Hornhäuten deutlich markirt. An der Schnittwunde bietet das anliegende Gewebe gewöhnlich eine vielfach wellige Anordnung der Fasern dar, was die Lage einzelner Elemente complicirter erscheinen lässt.

Diese vergrösserten, spindelförmigen oder polygonalen oder sternförmigen Hornhautzellen besitzen je einen bläschenförmigen, von der Kernmembran begrenzten, granulirten Kern, der mehrere Kernkörperchen enthält oder Kerntheilungsfiguren in regelrechter Form zeigt. Die Theilungsebene ist entweder der Faserrichtung parallel oder senkrecht darauf gerichtet. Im Allgemeinen habe ich die letztere Art im früheren, die erstere im späteren Stadium beobachtet.

Die blasse Zone zwischen dem Läsionsbezirk und der Reactionsschicht nimmt mit der Zeit an Breite ab, die Reactionsschicht aber dem entsprechend zu. Besonders am Rande des Aetzbezirkes scheint die Heranrückung der Reactionsschicht am ehesten zu erfolgen. In der Höhe der Reaction sieht man, dass die vergrösserten Hornhautzellen nicht in der normalen Lage sich befinden, sondern dass viele von ihnen gegen die Hornhautfaser senkrecht oder schräg gestellt sind. Auch findet man viele Hornhautzellen, welche gewunden und langgestreckt sind und mehrere Kerne besitzen.

Kurz, man trifft in der Reactionszone hypertrophische Zellen der Hornhaut. Dagegen findet man in der blassen Schicht am Läsionsgebiet sehr oft ganz schmale, schlangenartig gewundene, langgestreckte Zellen mit spärlichem Protoplasma. Solche Zellen erkennt man fast nur an ihren stark tingirten, entsprechend gestalteten Kernen. Viele solcher Kerne zeigen kurz hinter einander erfolgende Unterbrechungen. So trifft man oft merkwürdige Figuren, deren Bedeutung schwer zu errathen ist. Dass es sich aber bei solchen Bildern um atrophische oder zum Zerfall ge-

neigte Hornhautzellen handelt, wird dem Beobachter nach der genauen Durchmusterung klar.

Das wäre das Wesentlichste von den Veränderungen, welche die Hornhautzellen in der Umgebung der Läsionsstelle erleiden. Die Lockerung der Hornhautsubstanz findet man erst viel später (7—10 Tage) am Rande des Läsionsbezirkes.

An und in dem Läsionsbezirk nimmt man aber ausser den oben beschriebenen noch viel interessantere Erscheinungen wahr, besonders da, wo die Läsionsstelle der Epitheldecke beraubt ist. Leukocytische Elemente sind es, welche die Scene beleben und compliciren. Diese Zellart fand ich sowohl an den incidirten, als auch an den geätzten Hornhäuten in verschiedener Anzahl und Verbreitung.

Wie anders sie gegenüber den sesshaften, fixen Hornhautzellen aussehen, habe ich schon bei den betreffenden Fällen beschrieben. Hier beschränke ich mich darauf, ihre Verbreitung und Beziehung zu dem Läsionsbezirk hervorzuheben.

Bei Fall II war es, wo ich 5 Stunden nach der Incision in und an der Schnittwunde des Hornhautcentrums jene Elemente einzeln oder gruppirt lagern sah, während an der geätzten Hornhaut desselben Thieres keine ähnlichen Zellen gefunden wurden. Die Incision war nicht gerade tief, die Aetzung nicht besonders schwach. Dennoch entstand dieser Unterschied! Nur die geätzte Hornhaut hatte noch eine Epitheldecke an dem Aetzbezirk. In den übrigen Fällen von incidirten Hornhäuten, bei welchen man überhaupt leukocytische Elemente findet, sind diese stets nur in und an der Schnittwunde gelagert. In einiger Entfernung schon sind sie gewöhnlich nicht mehr wahrzunehmen. An den geätzten Hornhäuten habe ich leukocytische Elemente häufig sehr massenhaft angetroffen. In einem Fall (Fall VIII, 24 Stunden nach der Aetzung) sah man an den Verticalschnitten jene Elemente von rundlicher Form in der Vertiefung, die von dem Epithelwall um die geätzte Epithelschicht gebildet worden ist, angelagert. In einigen Fällen (Fall IV B, Fall V B und Fall VIII) fanden sie sich auch am Rande des Aetzbezirkes, und zwar zwischen der Aussenfläche der Hornhautsubstanz und dem Epithellager. Weiter in denjenigen Fällen, in welchen die Demarcationslinie sich schon gebildet hat, oder

sich zu bilden im Begriff ist, nimmt man einen Wall von leukocytischen Elementen und Chromatintrümmern am Aetzbezirk wahr (Fall III B, Fall X). In anderen Fällen, in denen die genannten Zellen auch gefunden werden, lagern sie in und an dem Aetzbezirk, besonders zahlreich aber an dessen seitlicher Peripherie, viel weniger unterhalb des Aetzbezirkes, und nehmen nach der Peripherie hin bald an Zahl ab, so dass man sie in gewisser Entfernung fast gar nicht mehr trifft. Also in allen Fällen fand ich jene Zellen in oder an dem Aetzbezirk, und besonders seitlich längs der Demarcationslinie, nur mit Ausnahme von Fall XI. In diesem Fall konnte ich Züge leukocytischer Elemente vom Grunde des durch Aetzung entstandenen Geschwürs in die Tiefe bis zu einem, gewiss vor der Aetzung schon vorhandenen, neugebildeten Gefässe verfolgen.

Wie ist nun weiter das Schicksal des geätzten Hornhautgewebes selbst? Total abgestossen oder zum Theil getrennt von der benachbarten Schicht war der Aetzbezirk nur in dem Fall XI. In allen anderen Fällen, in welchen man kein Einwachsen von Epithelzellen in die Grenzschicht zwischen dem Aetzbezirk und der Nachbarzone sieht und keine deutliche Demarcationslinie wahrnimmt, bleibt das geätzte Hornhautgewebe in seiner ursprünglichen Lage oder, falls es der Epitheldecke entbehrt, mehr oder weniger hervorgewölbt. Bis später an der seitlichen Grenzschicht das Hornhautgewebe faserig wird, bewahrt die Aetzzone ihre Continuität mit dem ersteren. Innerhalb des Aetzbezirkes sieht man in Anfangsstadien nur leukocytische Elemente in den Saftlücken liegen, sonst nimmt man keine Zellen wahr. Erst in späteren Stadien beobachtet man darin auch grosse, spindelförmige Zellen mit dem bläschenförmigen Kern, wie Eberth[1]) bemerkt hat, und man erfährt ferner, dass die Grenze zwischen dem Aetzbezirk und der Nachbarschaft undeutlicher wird, indem einerseits die Silberniederschläge innerhalb des ersteren geringer werden, andererseits in dem letzteren auch diese Niederschläge als feine Körner sichtbar werden. Das weitere Schicksal des geätzten Hornhautgewebes habe ich nicht verfolgt.

[1]) Festschrift, Rudolf Virchow gewidmet zur Vollendung seines 70. Lebensjahres. Bd. II. S. 96.

Wie die Epithelzellen der Hornhaut bei der Incision und der Aetzung sich verhalten, davon ist schon theilweise Erwähnung gethan. Sie zeigen bereits 5 Stunden nach der Reizung Kerntheilungsfiguren, welche man auch an den von der Läsion entfernten Stellen wahrnimmt. Sie regeneriren sich sehr schnell und füllen sowohl den Epitheldefect, als auch die Schnittspalte. Ferner wachsen sie in die Tiefe zwischen das geätzte und das benachbarte Gebiet ein. Dieses Einwachsen geschieht sogar nicht blos längs der Demarcationslinie, sondern auch einerseits in das geätzte, andererseits in das seitlich anliegende Gewebe. An manchen Schnitten sieht man förmliche Epithelzellennester innerhalb des Hornhautgewebes. Es liefert ganz das Bild eines Cancroids, wie Friedländer[1]) solche Erscheinungen an anderen Objecten treffend beschrieben und erklärt hat.

In Bezug auf die Reaction einzelner Zellarten gegen die Heidenhain-Biondi'sche Farbenmischung möchte ich hier noch bemerken, dass in meinen Präparaten, die ich aus durchweg in Flemming'scher Lösung fixirten Hornhäuten angefertigt habe, die Kerne der leukocytischen Elemente, die Kernkörperchen und Chromosomen innerhalb der Kerne der Hornhautzellen und der Epithelzellen sich immer tief violett bis röthlichviolett färben liessen.

In der Arbeit von Nikiforoff steht aber, dass die Kerne der leukocytischen Elemente grün gefärbt werden[2]). Dieser Unterschied in der Farbenreaction zwischen seinen Präparaten und den meinigen scheint zunächst sehr auffallend und sonderbar. Wenn man aber in Erwägung zieht, was er im Anfange seiner Arbeit über die Farbenreactionen der Kerne geschrieben, und dass er, wie gewöhnlich[3]), seine Objecte in Sublimat fixirt hat, wird diese Differenz leicht erklärlich. Auf S. 404 schreibt er: „Bei stärkerer Ansäuerung werden die Kerne aller Zellen mehr oder weniger intensiv violett gefärbt." Meine Präparate sind nun, wie schon gesagt, in Flemming'scher Lösung (Säuregemisch) fixirt worden. Sie sind zwar in destillirtem Wasser und in schwachem Alkohol abgespült worden, aber mög-

[1]) Ueber Epithelwucherung und Krebs. Strassburg 1877.

[2]) Beiträge zur pathologischen Anatomie und zur allgemeinen Pathologie. Bd. VIII. Heft 3.

[3]) Technik der histologischen Untersuchung. 1892.

lich ist es immer, dass die Säuren noch an den Objecten enthalten bleiben, oder als Verbindung mit den Zellsubstanzen vorhanden sind. In meinem Fall habe ich also durch die Heidenhain-Biondi'sche Farbenmischung nicht den Erfolg erreichen können, der Nikiforoff gelungen sein soll. Die Differenzirung der leukocytischen Elemente von den sonstigen Zellen durch alleinige Farbenreaction war mir nehmlich nicht immer möglich. Trotzdem habe ich bei Anwendung der genannten Farbenmischung gefunden, dass das Protoplasma der Epithelzellen hell gelblichgrünlich, das der Hornhautzellen mehr grünlich gefärbt wird. Ferner, während ich jene leukocytischen Elemente hauptsächlich an ihren Kernen herausfinden konnte, hat diese grünliche Färbung des Protoplasma der vergrösserten Hornhautzellen einen gewissen Anhaltspunkt gegeben, sie schon bei schwacher Vergrösserung von den leukocytischen Elementen zu unterscheiden, deren Protoplasmamasse sich gewöhnlich hell bläulich färben liess.

Schlussbetrachtung.

Wie aus den Schilderungen hervorgeht, habe ich durch meine Versuche nichts Neues zu den alt bekannten Thatsachen hinzugefügt, sondern nur neue Beispiele dafür geliefert. Dass die Hornhautzellen auch reizbar sind, dass sie durch ihre Schwellung und Trübung auf verschiedene entzündliche Reize reagiren, ist schon von Virchow genau beschrieben worden[1]). Dass man wandernde Zellen ausser den sesshaften Hornhautkörperchen schon in der normalen, besonders aber in der entzündeten Hornhaut findet, ist seit der berühmten Untersuchung von v. Recklinghausen[2]) allgemein bekannt. Auch von den Veränderungen, welche man in und an dem geätzten Gewebe wahrnimmt, schreibt der letztgenannte Autor: „Es liess sich leicht feststellen, dass die wesentliche Veränderung bei leichteren Graden der Entzündung darin besteht, dass die beweglichen Körperchen an Zahl zugenommen haben . . . . Die Zahl der sternförmigen Hornhautkörperchen hatte sich anscheinend etwas vermindert, besonders waren in der Zone der stärksten Trübung fast gar keine wohl

[1]) Cellularpathologie. IV. Aufl. 1871. S. 376—380. Dieses Archiv. Bd. 14.
[2]) Dieses Archiv. Bd. 28.

erhaltenen, unbeweglichen Körperchen zwischen den dicht gedrängten, sich bewegenden wahrzunehmen“ (S. 180). Dass es sich in meinen Fällen durchweg um centrale Keratitis handelte, wobei ich die Einwanderung der leukocytischen Elemente von den Randgefässen her nicht constatirt habe (ausgenommen in Fall XI), ist auch nicht neu[1]).

Das geschrumpfte Aussehen der Hornhautzellen wird dem von Eberth[2]) als Kernschrumpfung beschriebenen Vorgang entsprechen. Ueber diese und ähnliche Veränderungen an Froschhornhäuten, welche Veränderungen ich auch in meinen Fällen geschildert habe und als der regressiven Metamorphose angehörig erachte, hat neuerdings R. Klemensiewicz[3]) ausführlich berichtet. Nach ihm soll an Froschhornhäuten der Vorgang der Kernschrumpfung bis zum Ende des zweiten Tages nach der Aetzung zu beobachten sein. Ich sah an meinen Präparaten 24 Stunden nach der Aetzung gewöhnlich die blasse Zone die Stelle des dem Aetzbezirk benachbarten Gewebes mit den geschrumpften, stark tingirten Kernen einnehmen.

Nachdem ich so viel vorausgeschickt, möchte ich an der Hand meiner eigenen Versuchsergebnisse prüfen, ob ich in den entzündeten Heerden der Kaninchenhornhaut und in ihrer Umgebung auch sogenannte „erwachende Schlummerzellen“ beobachten konnte. Zu dem Zweck muss ich diesmal erst wieder genau untersuchen, was Kruse und Grawitz unter „erwachenden Schlummerzellen“ verstehen. Man kann ja von vornherein erwarten, dass diese Zellarten auch nach dem Gewebe gewisse Abweichungen zeigen werden. In den Beschreibungen der Präparate von Kaninchenhornhäuten durch Kruse, welche er entweder mechanisch (Anlegung einer glatten Schnittwunde oder flachen Wunde) oder chemisch (Aetzung, Argentum nitricum) gereizt hatte, findet man an verschiedenen Stellen lange schmale, oder dünne kleine, intensiv roth gefärbte Gebilde (Kerne) als das den sogenannten erwachenden Schlummerzellen charakteristische Merkmal angegeben, woran er die genannte Zellart einerseits von den Hornhautzellen, andererseits von den Wanderzellen oder

[1]) Dieses Archiv. Bd. 58 (Böttcher).

[2]) a. a. O.

[3]) Ueber Entzündung und Eiterung. Jena 1893.

Leukocyten leicht unterscheiden könne. Wegen der Localisation dieser sogenannten erwachenden Schlummerzellen beschreibt er z. B. auf S. 265[1]): „Im eigentlichen Grunde der Wunde sieht man nur die langen, schmalen, rothen Gebilde, keine ein- oder mehrkernigen, welche erst in der Nähe desselben sich finden“ (24 Stunden nach Abtragung einer oberflächlichen Schicht). In der Beschreibung der Präparate, 40 Stunden nach Anlegung einer recht grossen, flachen Wunde, heisst es: „Sie präsentiren sich als rothe, längliche Gebilde, meist Saftkanälchen begrenzend, nicht mehr alle so dünn wie nach 24 Stunden, sondern schon etwas blasser gefärbt, als die Kerne der Wanderzellen, aber intensiver, als die der fixen Zellen“ (S. 266).

Dann im Capitel über die Aetzung der Cornea: „Zwischen allen diesen finden sich nun in paralleler Anordnung lang gestreckte, intensiv roth gefärbte Kerne, schmal, weit kleiner als die normalen Hornhautzellenkerne, dem Volumen nach weiter hinter der Kernmasse der mehrkernigen Zellen zurückstehend, an und in den Fasern gelegen. Dieselben finden sich nicht nur nach dem Skleralrande zu im nicht geätzten Gewebe, sondern stellenweise auch in der äussersten Randschicht des geätzten Gewebes, nur sind sie hier etwas blasser“ (S. 272). Auch 10 Tage nach der Aetzung soll man noch diese Zellarten beobachten.

Diese von Kruse beschriebenen Gebilde entsprechen ihrer Form, Grösse, Farbenreaction und ihrem Fundorte nach ganz denjenigen Zellkernen, welche ich in den ersten Stunden nach der Läsion in der Umgebung des Aetzbezirkes oder an der Schnittwunde beobachtet habe. Nachdem ich diese Zellen an den Vertical- und Horizontalschnitten genau durchgeprüft hatte, habe ich sie als die durch die Läsion beschädigten, präexistirenden, fixen Hornhautzellen erklärt. Dass es so sein muss, dafür gebe ich unter Anderem als Beweisgründe an: 1) ihr geschrumpftes Aussehen; 2) dass in der betreffenden Schicht in den ersten Stunden nur jene stark tingirten Zellkerne sich befinden und keine blassen Zellen neben ihnen sich beobachten lassen. — Diese Thatsache ist, streng genommen,

[1]) a. a. O.

nur für die geätzten Hornhäute gültig. An den incidirten Hornhäuten selbst, wo die blassen Zellkerne manchmal zwischen den stark tingirten vorkommen, findet man die letzteren nicht als die neu hinzugekommenen oder aufgetauchten zwischen den vollzählig erscheinenden blassen, ruhenden Zellen, sondern man beobachtet in solchem Fall, dass die stark tingirten Zellkerne sehr oft nur die Stelle der blassen Kerne vertreten; — 3) dass schon nach 24 Stunden die ganz blasse Zone an der Stelle der erwähnten Schicht sichtbar wird, während in der weiter liegenden, in den ersten Stunden blass erschienenen Zone jetzt die bisher ruhenden Hornhautzellen sich zu vergrössern anfangen. — Warum sollten jene stark tingirten Zellkerne, wenn sie überhaupt erwachende Schlummerzellen sein sollten, sich nicht auch vergrössern, sondern blasser und sogar unsichtbar werden? — 4) dass die Zellkerne am Schnittrande der circulär herausgeschnittenen Hornhäute, welche gleich nach der Herausnahme in Flemming'sche Lösung gebracht worden sind, sich auch stark färben lassen.

Ausser den langen, schmalen, intensiv roth gefärbten Gebilden nimmt Prof. Grawitz als sogenannte erwachende Schlummerzellen noch leukocytenähnliche Formen an. So schreibt er: „Wenn man sich also angesichts dieser beiden Bilder entscheiden soll, ob hier Hornhautzellen oder wandernde Leukocyten vorliegen, so kann man meines Erachtens nur erklären, dass die kernhaltigen Gebilde keiner dieser beiden Zellenarten vollkommen entsprechen, dass sie ihrer Lage nach als Hornhautkörperchen anzusehen sind, dass aber ihre Färbung und bei den rundlichen Gebilden auch ihre Gestalt sich derart verändert hat, dass einzelne von ihnen sich den Leukocytenformen erheblich genähert haben". Dass diese leukocytenähnlichen Formen aber keine Leukocyten selbst seien, will er dadurch bewiesen haben, dass er erstens die Möglichkeit einer Einwanderung durch einige seiner Versuche positiv ausgeschlossen habe, und dass er „auch in denjenigen Zellen, deren Chromatinfigur am meisten mit den Kernen von Wanderzellen übereinstimmt, den eigenthümlichen, scharfen Begrenzungsring und das reichliche, körnige Zellprotoplasma in rundlicher, länglicher oder wellenförmiger Anordnung

habe nachweisen können“ (S. 59)[1]). So hält er auch „die Annahme einer Wanderung . . . . deswegen für unstatthaft, weil ein Blick auf das Bild lehrt, dass hier nicht Spalten vorliegen, in welchen sich etwa Zellen bewegen könnten, sondern dass die Grundsubstanz genau um so viel an Raum verloren hat, wie die kernhaltigen Gebilde an Raum gewonnen haben!“ (S. 61).

Ob die angegebenen Gründe zureichend sind, weiss ich nicht. Meinerseits begnüge ich mich damit, aussprechen zu können, dass ich an meinen Präparaten leukocytische Elemente in verschiedener Menge in und an dem verletzten Bezirk der Hornhäute beobachtet habe, welche auf eine lange oder kurze Strecke ihrer Epitheldecke entbehren. Und ich erkläre diese leukocytischen Elemente für eingewanderte Leukocyten aus folgenden Thatsachen:

1) Ihre Localisation [a. frei an der geätzten Epithelschicht angelagert (Fall VIII der zweiten Versuchsreihe); b. in eine Reihe zusammengedrängt zwischen dem Epithellager und der Aussenfläche der Hornhautsubstanz am Rande des Aetzbezirkes (Fall V der ersten Versuchsreihe); c. in und an der Schnittwunde (Fall II der ersten Versuchsreihe); d. in grösserer Menge seitlich am Aetzbezirk (Wall), als unterhalb desselben; f. innerhalb der geätzten Partie, wo man sonst keine Zellen beobachtet];

2) Beschaffenheit ihrer Kerne;

3) zusammengedrängte Züge von ihnen;

4) ihr ganz ähnliches Aussehen mit den Leukocyten, welche sich als von dem Gefässe ausgewandert mit der grössten Wahrscheinlichkeit behaupten lassen (Fall XI) und endlich

5) ihr Vorkommen in und an der Schnittwunde der Hornhaut eines Auges, während die geätzte Haut des anderen Auges eines und desselben Thieres keine leukocytischen Elemente wahrnehmen lässt, trotzdem doch die chemische Reizung gewiss nicht schwächer sein kann, als die mechanische Läsion. Der einzige Unterschied lag nur darin, dass die geätzte Hornhaut noch die Epitheldecke besass, die noch in continuirlicher Verbindung mit der benachbarten, unverschrten Schicht stand.

[1]) a. a. O.

Woher die Einwanderung stattfand, darüber kann ich keine sichere Angabe machen. Aber wenn sie einmal eingewanderte Leukocyten sind, und wenn sie thatsächlich stets in und an dem Läsionsbezirk sich befinden und nach der Peripherie zu rasch an Zahl abnehmen, bis man sie in weiterer Entfernung nicht mehr antrifft, dann kann ich auch sicher sein, dass sie nicht von den Randgefässen abstammen. Eine einzige Möglichkeit wäre noch die, dass die Leukocyten in meinen Fällen von dem Conjunctivalsack her auf das lädirte Hornhautcentrum eingewandert sind und weiter in die Hornhautsubstanz sich eingedrängt haben. Dafür spricht ihre Localisation, und das ist auch keine neue Annahme[1]).

Nach der eigenen Untersuchung der incidirten und geätzten Hornhäute von Kaninchen konnte ich also auch, wie nach der Untersuchung des Sehnengewebes, keine Nothwendigkeit finden für die Annahme von sogenannten „erwachenden Schlummerzellen". Ich beharre auf dem Standpunkt des Virchow'schen Satzes:

„Omnis cellula e cellula".

[1]) Eberth, a. a. O. — Cohnheim, Allgemeine Pathologie. Bd. I. 1882. — Senftleben, Dieses Archiv. Bd. 65. S. 81. — F. A. Hoffmann, Dieses Archiv. Bd. 42. — Ortmann, Inaug.-Diss. Königsberg 1884.

V.

Ueber Athetose.

Von Prof. Dr. Hermann Eichhorst
in Zürich.

Nachdem Hammond[1]) im Jahre 1871 zum ersten Male das Symptomenbild der Athetose beschrieben hatte, sind binnen kurzer Zeit zahlreiche Arbeiten über den gleichen Gegenstand bekannt gegeben worden. Seeligmüller[2]) hat in den Schmidt'schen Jahrbüchern aus dem Jahre 1881 eine beachtenswerthe Zusammenstellung mitgetheilt, bei welcher er bereits 85 Beobachtungen verwerthen konnte. Wenn auch vielleicht in den allerletzten Jahren Arbeiten über Athetose etwas spärlicher erschienen sind, so habe ich dennoch aus den letzten zwölf Jahren 47 neue Beobachtungen zusammenbringen können.

Ist man auch heutzutage über das Symptomenbild der Athetose einigermaassen einig, so schwanken die Anschauungen doch noch immer sehr bedeutend, wenn es sich um eine Erklärung über die Entstehung der Erscheinungen und um eine anatomische Localisation derselben handelt. Der Grund dafür liegt wohl ohne Frage in der sehr geringen Zahl von Sectionsbefunden. Die immerhin stattliche Zahl von Mittheilungen über Athetose schrumpft zu einer sehr dürftigen Ziffer zusammen, wenn man nur solche Arbeiten in Anrechnung bringt, bei denen ein Leichenbefund vorliegt. Seeligmüller konnte unter 85 Beobachtungen nur 10 ausfindig machen, bei denen eine Section ausgeführt worden war, und unter meinen 47 Fällen aus den letzten Jahren finden sich auch nur 8, bei denen die Erscheinungen während des Lebens durch die Section controlirt werden konnten.

[1]) W. A. Hammond, A Treatise of diseases of the nervous System. New York 1871. p. 654—662.

[2]) Ad. Seeligmüller, Ueber Athetose. Schmidt's Jahrb. 1881. Bd. 189. S. 193.

Unter solchen Umständen kann es kaum Wunder nehmen, dass die Anschauungen über den anatomischen Sitz der athetotischen Erscheinungen noch immer hypothetischer Natur sind, und dass sich die Hypothese einen ungebührlich breiten Spielraum anzueignen versucht hat. Während Charcot[1]) die Athetose mit Erkrankungen des Sehhügels und der angrenzenden hinteren Abschnitte der inneren Kapsel in Verbindung brachte, trat Eulenburg[2]) für einen corticalen Ursprung ein. Berger[3]) sah Erscheinungen der Athetose bei einer vermeintlichen Erkrankung der Brücke, Rosenbach[4]) beobachtete sie bei Tabes dorsalis und selbst bei Polyneuritis will man ihnen in neuester Zeit begegnet sein. Nicht unerwähnt soll es bleiben, dass Goldstein[5]) bei einem 26jährigen Bäcker Athetose beschrieb, bei welchem er eine Erkrankung der vorderen Vierhügel annehmen zu müssen glaubte. Gowers[6]) lässt sich die Ursache der Athetose bald in den Grosshirnganglien, bald im Hirnschenkel und bald wieder im Pons abspielen, und auch die Ansicht von Hammond weicht kaum wesentlich davon ab. Aus alledem scheint also hervorzugehen, dass Erkrankungsheerde mit sehr verschiedenem Sitz Athetose hervorrufen können, vorausgesetzt, dass sie die lange motorische cortico-musculäre Pyramidenbahn in bestimmter Weise in Mitleidenschaft gezogen haben. Auch dann, wenn diese Annahme richtig wäre, würde es begreiflicherweise sehr wohl denkbar sein, dass Heerde mit einem bestimmten Sitz erfahrungsgemäss ganz besonders häufig Athetose nach sich zögen. Hierüber kann nur eine sehr ausgedehnte Erfahrung entscheiden und

[1]) Charcot, Leçons sur les maladies du système nerveux. T. II. 1877. p. 455.

[2]) Eulenburg, Handbuch der speciellen Pathologie und Therapie, herausgegeben von v. Ziemssen. Bd. XII. 2. p. 389. — Ueber Athetose. Wien. med. Presse. 1889. No. 8.

[3]) Berger, Ueber die Hammond'sche Athetose. Berl. klin. Wochenschr. 1877. S. 31.

[4]) O. Rosenbach, Ist man berechtigt, den „Athetose" genannten Symptomencomplex durch einen besonderen Namen zu bezeichnen? Dieses Archiv. 1876. Bd. 38. S. 82.

[5]) M. Goldstein, Ueber Athetose. Diss. inaug. Berlin 1878.

[6]) W. R. Gowers, On „athetosis" and post-hemiplegic disorders of movement. Med. chirurg. Transact. 1876. Vol. 59.

zwar nur eine solche, bei welcher zu einer genauen klinischen Beobachtung noch die Controle durch die Section hinzukommt. Der Einzelne wird dieser Aufgabe kaum gerecht werden können, denn nach meiner Erfahrung handelt es sich bei der Athetose doch immerhin um einen seltenen Symptomencomplex, und ausserdem gehört meist noch das Spiel eines besonders glücklichen Zufalles dazu, wenn der klinischen Beobachtung das Ergebniss eines eingehenden Leichenbefundes hinzugefügt werden soll. Es wird daher zunächst kaum etwas Anderes übrig bleiben, als dass auch vereinzelte erschöpfende Beobachtungen von Athetose bekannt gegeben werden, damit daraus späterhin einmal möglichst sichere diagnostische Schlussfolgerungen gezogen werden können.

Trotz eines sehr bedeutenden und glänzenden Krankenmaterials habe ich auf der Züricher medicinischen Klinik doch nur zwei Beobachtungen von Athetose machen können. Beide betrafen Frauen und bei beiden Kranken schrieb sich das Leiden von einer Lähmung her, von welcher meine Patientinnen in den ersten Kinderjahren plötzlich befallen worden waren. Freilich bin ich nur bei einer Beobachtung im Stande, dem klinischen Befunde auch den anatomischen hinzuzufügen, während es sich bei der anderen um eine ausschliesslich klinische Untersuchung handelt. Trotzdem möchte ich auch die letztere nicht ganz mit Stillschweigen übergehen, weil sie in mancher Beziehung eine Art von Ergänzung für die erstere abgiebt.

Es mag zunächst diejenige Beobachtung Platz finden, für welche ein Sectionsbefund nicht vorliegt.

Beobachtung 1.

Verena Zimmermann, ein 34jähriges Dienstmädchen aus Obfelden, wurde am 29. August 1887 auf die Züricher medicinische Klinik aufgenommen und daselbst bie zum 21. Januar 1888 beobachtet.

Anamnese: Der Vater der Patientin lebt und ist gesund. Die Mutter starb im Alter von 34 Jahren an der Wassersucht, welche sich nach einer Entbindung eingestellt haben soll. Uebrigens soll die Mutter schon vordem lange Zeit viel gehustet haben.

Die Kranke hatte 5 Geschwister, von denen 2 verstorben sind. Ein Bruder starb 14 Tage nach seiner Geburt und ein anderer Bruder ging in Folge eines Herzklappenfehlers zu Grunde. Auch ein dritter Bruder wird länger als 10 Jahre an einem Herzfehler ärztlich behandelt. Zwei Schwestern klagen häufig über Magenbeschwerden und sehen blass aus.

In der Familie sind Nervenkrankheiten nicht vorgekommen. Als Patientin 2½ Jahre alt war, wurde sie plötzlich beim Mittagsessen bewusstlos, so dass sie vom Stuhl herab zu Boden stürzte und sich dabei leicht den Kopf verletzte. Zu gleicher Zeit traten Krämpfe in sämmtlichen Muskeln ein. Die Kranke soll Tage lang bewusstlos geblieben sein; als sie dann wieder zu sich kam, war sie an den rechtsseitigen Extremitäten gelähmt. Auch die Zunge war an der Lähmung betheiligt, was sich durch Behinderung und Erschwerung des Sprechens verrieth. Erst nach 1½ Jahren war Patientin im Stande, allein zu gehen. Dabei hatten sich aber im rechten Arm und Bein Steifigkeit und Verkrümmung ausgebildet und in den Fingern und Zehen unwillkürliche Bewegungen eingestellt, welche bis zum heutigen Tage angehalten haben. Diese merkwürdigen Bewegungen zeigten sich zuerst in den Fingern und erst beträchtlich später kamen die Zehen an die Reihe.

Als Patientin mit dem siebenten Lebensjahre die Schule besuchte, musste sie mit der linken Hand zu schreiben lernen. Sie litt häufig an Schwindel und Kopfschmerz und hatte auch über lebhaften Schmerz zu klagen, wenn ihr Kopf berührt oder auch nur leicht gedrückt wurde. Besonders störend machte sich in der Schule ihr schwaches Gedächtniss geltend, so dass sie mit den Mitschülerinnen nicht gut mitkam. Nachdem man längere Zeit vergeblich zahlreiche Medicamente und sehr verschiedene Behandlungsmethoden versucht hatte, stand man schliesslich von jeder weiteren Behandlung ab und überliess den Zustand sich selber.

Im 8. Lebensjahr überstand Patientin Masern, ohne danach irgend welche schädlichen Folgen zurückbehalten zu haben.

Die Menses stellten sich zum ersten Male im 22. Lebensjahre ein und folgten sich dann in sehr unregelmässiger Weise. Bald lagen zwischen den einzelnen Menstruationen 6, bald 3 Wochen dazwischen und die blutigen Ausscheidungen hielten mitunter 8 Tage an.

Seit der Kindheit hat Patientin fast in jedem Herbst über Heiserkeit zu klagen. Dieselbe soll mehrfach bis 9 Monate angehalten haben und wiederholentlich nach elektrischer Behandlung verschwunden sein.

Vor 4 Monaten erkrankte Patientin an Brustfellentzündung, um deretwillen sie 3 Wochen lang das Bett hüten musste. Seitdem hat sie mehrfach über Schmerzen in der Magengegend, über Appetitlosigkeit und Kopfschmerz geklagt. Diese Beschwerden haben in der letzten Zeit eher zu- als abgenommen, weshalb Patientin die Hülfe der Züricher medicinischen Klinik in Anspruch nahm.

Status praesens 30. August 1887. Patientin ist eine kleine untersetzte Person mit kräftigen Knochen, guter Musculatur und trefflichem Fettpolster. Ihre Gesichtsfarbe ist frischroth und gesund und ihr Gesichtsausdruck ruhig. Patientin ist gewohnt, Tages über ausser Bett zu sein, und klagt über Schmerzen in der Magengegend und Appetitlosigkeit.

Ihre Körpertemperatur misst 36,5° C. Der Puls ist zwar regelmässig, aber sehr deutlich kleiner rechts als links. Er ist an beiden Radialarterien

leicht zu unterdrücken und macht 64 Schläge binnen einer Minute. Keine Athmungsnoth. Keine Oedeme.

An den Organen der Brust- und Bauchhöhle lässt sich nicht die allermindeste Veränderung nachweisen. Harn von gesunder Beschaffenheit; ohne Eiweiss und Zucker. Stuhl geregelt. Schlaf gut. Durst nicht gesteigert.

Bei weiterer Untersuchung der Kranken fällt zunächst eine Atrophie der rechten Körperseite auf, welche sowohl den Schädel als auch die Extremitäten betrifft. Die rechte Gesichtshälfte sieht auffällig kleiner als die linke aus. So betragen die Entfernungen vom Unterkieferwinkel bis zur Mitte:

rechts 9 cm,
links 10,5 -

vom äusseren Augenwinkel bis zur Nasenspitze:

rechts 6 cm,
links 7 -

vom Tragus bis zur Nasenspitze:

rechts 14,0 cm,
links 14,6 -

und vom Tragus bis zur Mitte des Unterkiefers:

rechts 14,5 cm,
links 15,2 -

Ganz besonders abgeflacht erscheint die Gegend des rechten Jochbeins. Sonstige Formabweichungen, insbesondere ungewöhnliche Hervorragungen oder Einsenkungen lassen sich am Schädel nicht auffinden. Beklopfen des Schädels ist der Patientin auf der Höhe der Stirn etwas empfindlich. Das Gesicht trägt auf seiner rechten Hälfte tiefere und zahlreichere Furchen als links. So ist die rechte Naso-labialfalte rechts beträchtlich tiefer eingegraben und um den rechten Mundwinkel machen sich rechts zwei Hautfalten bemerkbar, welche linkerseits gänzlich vermisst werden. Die rechte Gesichtshälfte macht einen leicht verzerrten, dabei aber maskenartig-steifen Eindruck und selbst beim Lachen verzieht sich dieselbe nur sehr wenig. Auf der Stirn und um die Lidspalten sind die Hautfalten beiderseits in gleicher Weise entwickelt; auch wird die Stirn auf beiden Seiten gleich gut gerunzelt.

Die Lidspalten erscheinen beiderseits gleich gross. Die Pupillen sind gleich weit und reagiren gut auf Lichtreiz. Skleren weiss. Augäpfel nach jeder Richtung frei beweglich. Am Augenhintergrund keine Besonderheit.

Die Nasenspitze ist ein klein wenig nach rechts hinübergeneigt, und die rechte Nasenöffnung sieht sehr beträchtlich enger als die linke aus.

An den Ohrmuscheln lässt sich ein Unterschied zwischen rechts und links nicht erkennen.

Die Lippen fühlen und sehen sich auf der rechten Mundhälfte wesentlich dünner als links an. Die Zunge wird gerade und ruhig herausgestreckt, ist auf der rechten Hälfte etwas breiter, aber dünner, als links und kann nach jeder Richtung frei und ergiebig bewegt werden. Keine Articulations- oder Schluckstörungen.

Im Verlaufe der Untersuchung stellen sich sehr eigenthümliche Bewegungen an den Lippen, Nasenflügeln und am Unterkiefer ein. Die rechten Lippen spitzen sich nach vorn, der rechte Nasenflügel erweitert sich und fällt dann wieder ein und der Unterkiefer verschiebt sich von rechts nach links, um dann wieder bis in die Mittellinie zurückzugehen. Solche Bewegungen fangen ohne jede nachweisbare Veranlassung urplötzlich an, folgen sich dann in einem regelmässigen, langsamen Tact Minuten lang auf einander, hören dann für kurze Zeit auf und heben dann wieder von Neuem an. Die Zahl der Zusammenziehungen in den genannten Muskelgebieten beläuft sich annähernd auf 60 binnen einer Minute. Ermüdungsgefühl empfindet die Patientin in den sich contrahirenden Muskeln nicht. Dabei ist es ihr unmöglich, die beschriebenen Muskelbewegungen absichtlich zu unterdrücken.

Das Hautgefühl ist auf beiden Gesichtshälften gleich deutlich. Keine Seh-, Gehörs-, Geruchs- oder Geschmackstörungen.

Patientin hält den rechten Arm beständig im Ellenbogengelenk gestreckt. Zu gleicher Zeit ist dieser Arm um fast 45 Grad vom Thorax abducirt und ein wenig nach vorwärts bewegt. Die rechte Hand wird volarwärts überflectirt und zu gleicher Zeit leicht pronirt gehalten. Die Hand steht zum rechten Unterarm fast unter rechtem Winkel. Während die Finger in den Metacarpo-Phalangealgelenken sehr stark nach der Hohlhand gebeugt erscheinen, werden sie in den Interphalangealgelenken gestreckt. Der Daumen befindet sich zur Hand in Abductionsstellung.

Auf Aufforderung kann die Patientin den rechten Oberarm etwas vom Thorax entfernen, aber nicht bis zur Horizontalen erheben, und auch passive Erhebungen gelingen nicht über die Horizontale hinaus und scheitern an unüberwindbaren Muskelzusammenziehungen. Dagegen können Bewegungen des rechten Oberarmes nach vorn oder hinten in uneingeschränkter Weise ausgeführt werden.

Den rechten Unterarm vermag die Kranke ungefähr bis zum rechten Winkel unter sichtlicher Mühe und Anstrengung und unter Schwankungen des Armes zu beugen. Aber auch eine stärkere passive Beugung ergiebt sich als in hohem Grade erschwert und behindert.

Im Handgelenk ist die Patientin ausser Stande, irgend eine dorsale Beugebewegung auszuüben. Auch passive Bewegungen gelingen nur in sehr beschränkter Weise, während über starke Schmerzen in dem Handgelenk und namentlich in der Beugemusculatur des Vorderarmes geklagt wird. Ebenso sind passive Dorsalflexionen der Finger in den Metacarpo-Phalangealgelenken sehr beschränkt und schmerzhaft.

Aehnlich wie im Gesicht so wird auch an den Fingern der rechten Hand das Auge durch ein ungewöhnliches Muskelspiel gefesselt. Dasselbe verräth sich dadurch, dass sämmtliche Finger sehr ergiebige, fast gespreizte greifende Bewegungen machen. Dieselben sind bald in einem einzigen Finger, bald in mehreren, bald in sämmtlichen Fingern zu gleicher Zeit zu sehen, wobei die Finger gegen einander bald Ad-, bald Abductionen aus-

führen. Die Bewegungen erinnern etwa an einen Harfenspieler, welcher mit voller Kraft und nicht übergrosser Schnelligkeit die Saiten anschlägt. Die Zahl der einzelnen Fingerbewegungen wurde wie an den Gesichtsmuskeln auf annähernd 60 binnen einer Minute bestimmt. Bemerkenswerth war ausser den starken Ausschlägen die auffällige Regelmässigkeit, man könnte fast sagen das Tactmässige in den Bewegungen. Patientin hatte auf dieselben mit ihrem Willen keinen Einfluss. Im Schlafe hatten die Bewegungen, aber erst einige Zeit nach dem Einschlafen aufgehört.

Während der Untersuchung des rechten Armes trat unvermuthet ein sichtbarer Ruck im ganzen Arm ein. Sofort hörten die Fingerbewegungen auf und verharrten die Finger in derjenigen Stellung, welche sie zufällig beim Erscheinen des oben genannten Ereignisses eingenommen hatten. Finger- und Ellenbogengelenk erschienen steif und unbewegbar. Nach 10 bis 15 Secunden hörte die Spannung auf und fing das beschriebene Spiel der Finger wieder ungestört an. Patientin giebt auf Befragen an, dass sich derartige Zufälle während eines Tages 10—15 Male einzustellen pflegten, und dass dieselben bald binnen einer Stunde 2 und 3 Male, bald erst nach Verlauf von mehreren Stunden erschienen. Dieselben kämen ohne besondere Veranlassung und bestünden ohne bemerkenswerthe Empfindungen.

Die Haut über dem ganzen rechten Arm fühlt sich im Vergleich zum linken kühl an und ist cyanotisch verfärbt. Kälte und Cyanose nehmen gegen Hand und Finger zu. Das Fettpolster ist über dem rechten Arm deutlich dicker als über dem linken, dagegen erscheint die Musculatur sowohl am rechten Ober- als auch Unterarm weniger entwickelt. Umfangsmessungen ergeben folgende Werthe:

Umfang des rechten Oberarmes . 15 cm,
- unter der Spina scapulae 25 -
dasselbe links . . . 25 -
- des rechten Unterarmes . 10 -
- unterhalb des Olecranon 22 -
dasselbe links . . . 23 -

Auch die rechtsseitigen Armknochen sind im Knochenwachsthum zurückgeblieben. Es lässt sich dies aus folgender Maasstabelle ersehen:

Länge des Oberarmes von der Spina scapulae bis zum Olecranon:
rechts 25 cm,
links 30,5 -

Entfernung vom Olecranon bis zum Capitulum radii:
rechts 23 cm,
links 25,5 -

Entfernung vom Olecranon bis zum Capitulum ulnae:
rechts 21 cm,
links 25,5 -

Länge der Basalphalanx des Mittelfingers:
rechts 4,8 cm,
links 5,0 -

Die Sensibilität der Haut erscheint auf dem rechten Arm für Berührung, Schmerz und Temperatur unverändert. Patientin localisirt Hautreize vollkommen richtig und empfindet dieselben auch ebenso schnell, als am linken Arm. Keine Störungen des Muskelsinnes. Tricepssehnenreflex lässt sich auch in gebeugter und möglichst schlaffer Haltung des rechten Unterarmes nicht hervorrufen; freilich vermisst man diesen Reflex auch am linken Arm.

Patientin kann das rechte Bein im Hüft- und Kniegelenk ergiebig beugen und strecken, jedoch ist die Kraft der Bewegungen im Vergleich zum linken Bein sehr bedeutend vermindert. Der rechte Fuss befindet sich in Pes varo-equinus-Stellung, und die Kranke ist nicht im Stande, den äusseren Fussrand nach oben zu heben. Wird sie zum Gehen aufgefordert, so tritt sie rechterseits stets mit dem äusseren Fussrande und den äusseren Zehen zuerst auf, mit denen sie nicht selten auf dem Erdboden etwas nachschleift. Dorsalflexionen des Fusses können ausgeführt werden, aber mit nach abwärts gerichtetem äusserem Fussrande.

Die Zehen machen ohne Unterbrechung ähnliche langsame und gespreizte Bewegungen wie die Finger der rechten Hand. Besonders lebhaft ist daran die grosse Zehe betheiligt, deren Extensorensehne bei der Dorsalflexion stark gespannt unter der Haut hervortritt. Auch hier hat der Wille keinen Einfluss auf die Bewegungen. Plötzliche Streckbewegungen mit Aufhören der Zehenbewegungen sind bisher im rechten Beine niemals aufgetreten.

Das rechte Bein ist dünner als das linke. Der Umfang der Oberschenkel beträgt 20 cm oberhalb des oberen Randes der Patella:

rechts 40,5 cm,
links 44,5 -

und derjenige des Unterschenkels 10 cm unterhalb des Wadenbeinköpfchens:

rechts 28 cm,
links 30,5 -

Auch die Knochen sind an der rechten Unterextremität im Längenwachsthum zurückgeblieben, wie man aus folgenden Maassen leicht ersehen wird:

Länge des Oberschenkels vom grossen Trochanter bis zum äusseren Condylus:

rechts 40 cm,
links 41 -

Länge der Fibula:

rechts 31 cm,
links 32 -

Das Fettpolster der Haut dagegen fühlt sich über dem rechten Bein dicker als über dem linken an. Die Hautfarbe fällt über der rechten Kniescheibe, namentlich aber über rechtem Fuss und rechtsseitigen Zehen durch starke Cyanose auf, und die Temperatur der Haut erscheint rechts gegenüber dem linken Bein wesentlich vermindert. Sensible Störungen irgend welcher Art bestehen an dem rechten Beine nicht. Der Tricepssehnenreflex verhält sich beiderseits gleich; dasselbe gilt vom Achillessehnen- und Fusssohlenreflex.

Krankheitsverlauf. Patientin erholte sich während ihres Spitalauf-

enthaltes körperlich vortrefflich und nahm an Körpergewicht von 44,350 kg bis 50,300 kg zu. Unter einer geregelten Diät hörten auch sehr bald ihre Magenbeschwerden auf. Wiederholentlich stellte sich Tage lang Heiserkeit ein, allein die laryngoskopische Untersuchung ergab jedes Mal, dass eine anatomische Veränderung im Kehlkopfinnern nicht bestand, dagegen schlossen sich die wahren Stimmbänder beim Phoniren nur für einen kurzen Augenblick, und liess man die Kranke anhaltend einen Vocal sagen, so bildete die Stimmritze einen etwa 3 mm breiten offenen Spalt.

In den eigenthümlichen Bewegungen der Extremitäten und des Gesichtes liess sich kaum eine nennenswerthe Aenderung wahrnehmen. Auffällig war nur, welchen deutlichen Einfluss körperliche Anstrengung oder Ruhe auf diese Bewegungen ausübten. Hatte die Patientin beim Reinigen des Krankenzimmers und der Betten oder beim Hinauftragen der Speisen aus der Küche etwas geholfen, so wurden die unaufhörlichen Bewegungen schneller und ausgiebiger. Als dann der Kranken Monate lang jede körperliche Bewegung verboten wurde, gestalteten sich auch die Bewegungen langsamer und weniger gewaltsam.

Dass sich zu einer spastischen Hemiplegie, welche in der Kindheit erworben wurde, Athetose hinzugesellt, ist eine Erfahrung, welche sehr häufig gemacht worden ist, und es lassen sich aus der Literatur zahlreiche Beispiele dafür anführen. Auch entspricht es einer bekannten Regel, dass sich die athetotischen Bewegungen zuerst in den Fingern einstellten und erst später die Zehen ergriffen. Es bietet demnach unsere Beobachtung, in Bezug auf die oben angedeuteten beiden Punkte keine Besonderheit dar. Dagegen muss es zunächst als etwas Auffälliges und Bemerkenswerthes bezeichnet werden, dass bei unserer Kranken offenbar auch die rechtsseitigen Gesichts- und Unterkiefermuskeln an der Athetose betheiligt waren. Aus der bisherigen Literatur lassen sich nur sehr wenige ähnliche Erfahrungen anführen. Warner[1]) beschreibt eine Beobachtung von Facialisathetose, doch will uns dieselbe nicht ganz zuverlässig vorkommen. Auch Bloquet und Blix[2]) fanden bei einer 50jährigen Frau mit doppeltseitiger Athetose, dass Gesicht und Zunge an den krankhaften Bewegungen Theil genommen hatten, aber diese Beobachtung hatte wieder das Eigenthümliche, dass bei vollkommener Ruhe die Bewegungen aufhörten und nur bei — noch

[1]) F. Warner, Cases of athetosis. Brain. 1881.

[2]) P. Bloquet et C. Blix, Note sur un cas d'athétose double. Revue de méd. 1888. p. 79.

so leisen — Reizen, z. B. beim Ansehen, begannen. Remak[1]) endlich beobachtete bei einer 39jährigen Frau zwar keine Bewegungen an den Gesichtsmuskeln, aber rhythmische Zuckungen im Platysmamyoides. Jedenfalls geht aus unserer Beobachtung, wenn man dieselbe überhaupt als ein Beispiel von Athetose gelten lassen will, hervor, dass unter Umständen nicht nur der Facialis, sondern auch der motorische Antheil des Trigeminus Erscheinungen von Athetose hervorrufen können.

Von einem nicht zu unterschätzenden praktischen Interesse erscheint die Erfahrung, dass bei unserer Kranken die athetotischen Bewegungen wesentlich langsamer und milder wurden, wenn sie vor körperlicher Erregung bewahrt wurde. Hierbei handelt es sich nicht um etwas rein Zufälliges. Einmal spricht dagegen der mehrfach ausgeführte Versuch, zwischen völliger Ruhe und körperlicher Arbeit abwechseln zu lassen, und ausserdem wurde die gleiche Wahrnehmung in einer zweiten Beobachtung gemacht, welche im Folgenden noch genauer beschrieben werden soll.

Sehr eigenthümlich waren die tonischen Muskelzusammenziehungen im rechten Arm, welche vorübergehend die athetotischen Bewegungen zum Verschwinden brachten. Was der Wille nicht zu Stande brachte, ward hier die Folge unwillkürlicher Zusammenziehungen von Muskeln.

Die zweite Beobachtung von Athetose, über welche wir zu berichten haben, erinnert in mancher Beziehung an die im Vorausgehenden mitgetheilte. Auch in dieser schrieben sich die Erscheinungen von einer Hemiplegie her, welche die Kranke als fünfjähriges Kind erlitt. Die Gesichtsmusculatur war von Athetose verschont. Der Einfluss von körperlicher Ruhe und Bewegung machten sich auf die Ausbildung der athetotischen Bewegungen so bemerkbar, dass dies nicht nur der Patientin, sondern auch der Umgebung aufgefallen war. Ein besonders grosses Interesse aber gewährte diese Beobachtung dadurch, dass sie zur Autopsie kam, so dass sich die höchst willkommene und seltene Gelegenheit bot, das spärliche anatomische Material zu vergrössern.

[1]) Remak, Fall von posthemiplegischer Athetose mit rhythmischen Zuckungen des Platysmamyoides. Arch. f. Psych. Bd. XX. 1889. S. 600.

Beobachtung 2.

Barbara Huggenberger, 56 Jahre alt, aus Volken, wurde am 18. April 1891 auf die medicinische Klinik aufgenommen und verstarb am 27. April 1891 auf der chirurgischen Klinik, nachdem eine Strumaoperation an ihr ausgeführt worden war.

Anamnese: Unter den Verwandten sind keine Nervenkrankheiten beobachtet worden. Der Vater soll an einer Art Schwindsucht, die Mutter hochbetagt an Entkräftung gestorben sein. Die Geschwister leben und sind gesund.

Im fünften Lebensjahr machte Patientin eine Hirnkrankheit durch, von welcher sie eine Lähmung des rechten Arms und Beins zurückbehielt. Genaueres über die Art der Hirnkrankheit vermag sie nicht anzugeben. Während sich das rechte Bein allmählich so weit besserte, dass sich die Kranke selbständig bewegen konnte, wiewohl sie den rechten Fuss oft nachschleifen liess, bildete sich am rechten Arm mehr und mehr Steifigkeit heraus. Hierzu gesellten sich nach einiger Zeit beständige unwillkürliche Bewegungen zuerst in den Fingern der rechten Hand und später auch in den rechtsseitigen Zehen. Trotz alledem suchte die Patientin, nachdem sie die Schule verlassen hatte, ihren Unterhalt durch leichte Haus- und Feldarbeit zu verdienen.

Im Juni 1890 unterzog sich die Kranke bei Gelegenheit der Heuernte ganz ungewöhnlich grossen körperlichen Anstrengungen. Eine Folge davon war, dass die unwillkürlichen Bewegungen in den Fingern und Händen sehr bedeutend zunahmen. Erst nach sorgfältiger Schonung gingen dieselben binnen mehrerer Monate auf ihr altes Maass zurück. Im November 1890 überstand Patientin eine Lungenentzündung, während deren Verlauf die Finger- und Zehenbewegungen wieder sehr heftig wurden. In letzter Zeit wurde viel über Athemnoth in Folge einer Vergrösserung der Schilddrüse geklagt.

Status praesens: 19. April 1891. Mittelgrosse Frau mit kräftigem Knochenbau, aber welker und schlaffer Musculatur. Fettpolster dürftig.

Vorderarme und Gesicht stark gebräunt; Wangen, Lippen, Nase und Ohrmuschel deutlich cyanotisch gefärbt.

Temperatur der Achselhöhle 36,5° C. Puls regelmässig, von mittlerer Spannung; 80 Schläge binnen 1 Minute. Beträchtliche objective Dyspnoe. Keine Oedeme.

Das Bewusstsein ist frei. Die Patientin klagt vornehmlich über Athemnoth und Rückenschmerzen.

Gesichtsausdruck etwas ängstlich. Im Gesicht keine deutlichen Lähmungserscheinungen. Die Pupillen sind eher eng und reagiren nur träge auf Lichtreiz. Die Zunge weicht beim Herausstrecken stark nach rechts ab, ist feucht und rein.

Patientin kann den rechten Arm nur knapp bis zur Wagerechten emporheben; sucht man den Arm passiv höher zu bewegen, so stellen sich lebhafte und schmerzhafte Spannungen im Latissimus dorsi und Pectoralis major ein.

Bewegungen im rechten Ellenbogengelenk können activ und passiv ergiebig ausgeführt werden. Die rechte Hand ist dagegen stark dorsalwärts flectirt und pronirt. Die Kranke ist zwar im Stande, unter grosser Kraftanstrengung die Hand ein wenig volarwärts zu beugen und zu supponiren, aber schon nach kurzer Zeit schnellt die Hand in ihre alte Stellung zurück. Die Finger der rechten Hand befinden sich fast ohne Unterbrechung in eigenthümlichen unwillkürlichen und nicht unterdrückbaren Bewegungen. Ganz besonders hervorragend sind von denselben der Zeige- und Ringfinger betroffen. Die Finger gerathen in durchaus unregelmässiger Weise bald in Extension, bald in Flexion, nebenher in Ad- und Abduction. Vom Zeige- und Ringfinger wird in der Regel die Grenze der Bewegungsmöglichkeit bei der Dorsalflexion erreicht. Im Grossen und Ganzen dürfte man den Charakter der Bewegungen als Greif- und Haschbewegungen bezeichnen. Nur selten wird vorübergehend der Ausschlag der Bewegungen geringer. Die Zahl der Bewegungen eines einzelnen Fingers wechselt zwischen 40 — 55 binnen einer Minute. Im Schlafe hören die Bewegungen auf.

Die Spatia interossea sind auf dem rechten Handrücken deutlich vertieft und auch die Musculatur des rechten Vorderarmes sieht dünner als links aus. Dagegen lassen sich Umfangsunterschiede an den Daumen- und Kleinfingerballenmuskeln, sowie an den Muskeln des Oberarmes nicht wahrnehmen.

Beide Arme sind gleich temperirt und gefärbt. Auch erweist sich die Sensibilität auf ihnen als unverändert.

Der rechte Fuss befindet sich in Pes varo-equinus-Stellung. Patientin kann den Fuss nur wenig dorsalwärts flectiren und auch nur sehr wenig die Zehen bewegen. Unwillkürliche Bewegungen stellen sich hier auch bei langer Beobachtung nicht ein. Auch bestätigt die Kranke, dass sich bisher niemals unbeabsichtigte Bewegungen am rechten Beine gezeigt hätten. Sensibilität, Temperatur und Verfärbung der Haut sind auf dem rechten Beine unverändert, doch besteht eine deutliche Umfangsabnahme an der rechten Unterschenkelmusculatur. Patellarsehnen-, Achillessehnen- und Fusssohlenreflex sind an beiden Beinen in gleicher Stärke hervorzurufen. Beim Gehen tritt Patientin mit dem rechten Beine sehr unsicher auf, geräth leicht in's Schwanken und lässt den rechten Fuss mit den Zehenspitzen und dem vorderen Ende des äusseren Fussrandes häufig auf dem Erdboden nachschleifen.

Am Halse wölbt sich eine weit über faustgrosse, harte Struma rechts und links von dem Kehlkopf und der Luftröhre unter der Haut hervor. Die Halsvenen erscheinen dadurch verschoben und beträchtlich erweitert. Bei der laryngoskopischen Untersuchung findet man den Kehlkopf stark nach rechts herübergedrängt, so dass die Stimmritze schräg von links vorne nach rechts hinten gerichtet ist.

Ueber den Lungen fallen tiefer Schachtelton und sehr leises, inspiratorisches Vesiculärathmen auf. Athmungsbewegungen beschleunigt und vornehmlich abdominal.

Herz und Bauchorgane ohne Veränderung.

Harn hellgelb; 700 ccm in den letzten 24 Stunden; specifisches Gewicht = 1014; im Harn geringe Eiweissmengen, aber kein Sediment. Stuhl geregelt. Kein Auswurf.

Ordo: Sol. Kalii jodat. 5,0 : 200. 3mal täglich 15 ccm.

Krankheitsverlauf. Während der nächsten sieben Tage änderte sich nichts in dem Zustande der Patientin, nur der Eiweissgehalt des Harnes hob sich langsam bis auf 0,05 pCt. Am 27. April wird Morgens um 7 Uhr der beaufsichtigende Assistenzarzt gerufen, weil die Kranke plötzlich einen Erstickungsanfall bekommen habe. Der Arzt findet die gefahrdrohendste Athemnoth, vermag aber zunächst dieselbe dadurch zu beseitigen, dass er die rechtsseitige Struma von unten vorne rechts nach oben und etwas nach links hinten hinüberzudrängen sucht. Patientin erholt sich wieder, wünscht aber operativ von ihrem Kropf befreit zu werden und wird noch am gleichen Tage auf die chirurgische Klinik meines Collegen Krönlein verlegt. Hier wurde am 27. April eine Kropfoperation vorgenommen, doch ging die Patientin 3 Tage später zu Grunde.

Sectionsbefund. Ziemlich kleine, weibliche Leiche von gracilem Körperbau und blasser, bis graugelber Körperfarbe. Abdomen etwas eingesunken. Ernährung schlecht. Contracturen am rechten Arm und Fuss. Keine Oedeme.

Auf der rechten Halsseite eine etwa 11 cm lange Schnittwunde, durch 19 Näthe verschlossen.

Schädel mässig gross. Näthe ziemlich deutlich erhalten. Schädeldach dünn. Diploë blutreich.

Im Sinus longitudinalis dunkler Cruor. Die Dura an der Innenfläche glatt und glänzend. In den Sinus der Basis ebenfalls dunkles, flüssiges und geronnenes Blut. Im Subduralraum ziemlich viel Cerebrospinalflüssigkeit.

Linker Seitenventrikel des Gehirnes erweitert und mit klarer Cerebrospinalflüssigkeit gefüllt. Ependym ziemlich blutreich, fest, nirgends deutlich granulirt. Auf dem Längsschnitt durch die grossen Ganglien findet man im linken Nucleus lenticularis und noch etwas auf die äussere und innere Kapsel übergehend eine etwa kleinwallnussgrosse Cyste, bedeckt von feiner Membran, in welcher zahlreiche Gefässe erscheinen. Der rechte Seitenventrikel ebenfalls etwas erweitert. Die übrigen Partien der grossen Ganglien unverändert, desgleichen die übrigen Ventrikel und das Kleinhirn.

Unterhautgewebe blutarm. Musculatur schlaff, hellroth, wenig entwickelt. Netz fettarm. Därme wenig aufgetrieben. Keine Flüssigkeit im Peritonäalraum. Das Zwerchfell steht rechts im fünften Intercostalraum. Die Rippenknorpel sind auf der rechten Seite fast vollkommen verkalkt, ebenso links.

Nach Eröffnung der Brusthöhle retrahirt sich die linke Lunge nicht, da sie oben und unten durch zahlreiche Stränge fixirt ist. Linke Pleurahöhle leer, die rechte enthält ziemlich reichliche grüngelbe Flüssigkeit mit zahlreichen Flocken.

Herzbeutel beherbergt 10 ccm klarer Flüssigkeit.

Herz der Körpergrösse entsprechend. Auf dem rechten Ventrikel ein

grosser Sehnenfleck. Im rechten Ventrikel Cruor und speckartige Gerinnsel. Pulmonalklappen atrophisch und ebenso wie die Intima der Pulmonalis mässig imbibirt. Foramen ovale geschlossen. Linker Ventrikel von mässiger Weite. Aortenklappen zart und blass. An der Mitralis spärliche Verdickungen. Papillarmuskeln kräftig. Wandmuskel blass, glänzend, ohne Einlagerungen. Coronararterien an den Abgangsstellen mit kleinen gelblichen Verfärbungen der Intima.

Linke Lunge gross, ziemlich schwer. Oberlappen emphysematös gedunsen. Auf der Pleura des Unterlappens einige leichte Blutungen. Auf dem Durchschnitt ist der Oberlappen blutreich, stark ödematös und luftreich. Der Unterlappen ist luftleer, von graurother Beschaffenheit und ganz leicht gekörnt. Arterie leer und auf ihrer Intima von gelben Flecken durchsetzt. Bronchialschleimhaut stark geröthet. Bronchien des Unterlappens etwas erweitert. Bronchialdrüsen fest, stark pigmentirt und zum Theil verkalkt.

Rechte Lunge im Unterlappen collabirt. Die Pleura mit Fibrinauflagerungen bedeckt. Die rechte Lunge im Allgemeinen wie die linke. Auch hier an einigen Stellen pneumonische Infiltrationen. Bronchialschleimhaut stark geröthet und stellenweise mit eitrigen Massen bedeckt.

Pharynxschleimhaut wenig geröthet. Oesophagus und Trachea durch die stark vergrösserte Schilddrüse stark comprimirt, ihre Schleimhaut stark geröthet.

Milz klein, mit dem Zwerchfell verwachsen, auf dem Durchschnitt hellroth. Follikel ganz undeutlich.

Linke Nebenniere klein. Auf dem Durchschnitt ist die Rinde deutlich verfettet.

Linke Niere ebenfalls klein. Nierenkapsel leicht abziehbar, Oberfläche im Ganzen glatt, zeigt zahlreiche kleine Cysten und Einziehungen. Auf dem Durchschnitt ist die Niere blass, die Marksubstanz blutreicher. Rinde verschmälert.

Rechte Nebenniere wie links.

Rechte Niere bedeutend kleiner als die linke, aber ohne Cysten. Auch sie zeigt einzelne kleine narbige Einziehungen und ist sonst wie die linke Niere beschaffen.

Duodenum, Magen, Ductus choledochus, Ductus pancreaticus, Gallenblase unverändert.

Leber klein, besonders im linken Lappen, stellenweise verfettet.

Mesenterialdrüsen und Pankreas unverändert.

Aorta abdominalis zeigt dicht unterhalb der Arteria coronaria ventriculi eine starke kalkige Rauhigkeit. Sie ist weit, im Allgemeinen auf der Intima glatt, nur stellenweise mit leichten gelben Einlagerungen durchsetzt.

Harnblase unverändert. Geschlechtstheile und Darm ohne Besonderheiten.

Anatomische Diagnose. Cyste im linken Linsenkern. — Rechtsseitige Hemiatrophie ziemlich des gesammten Körpers. — Fibrinöse Pneumonie. — Eitrige Bronchitis. — Beiderseitige Pleuritis. — Comprimirende

Gallertstruma. — Excision fast der gesammten rechten Strumahälfte. — Atrophie der Nieren mit Cystenbildung.

Ein vielleicht nicht allzu geringes Interesse darf wohl die voranstehende Beobachtung deshalb in Anspruch nehmen, weil sich zu der klinischen Untersuchung noch die anatomische hinzu gesellt hat. Es wurde gleich bei der Section eine möglichst genaue Skizze von dem Krankheitsheerde im linken Grosshirn aufgenommen, welche wir in folgender Abbildung wieder-

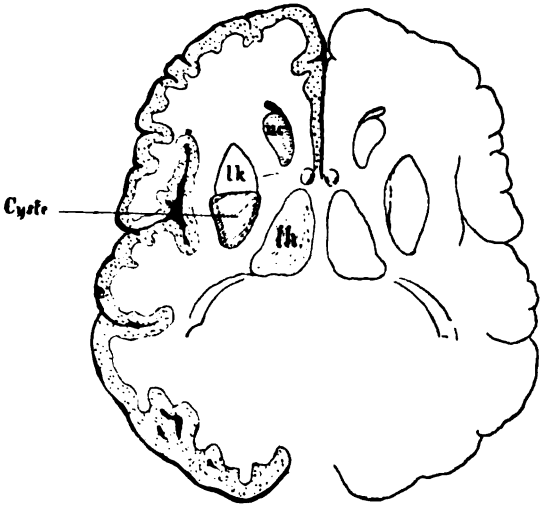

geben. Man ersieht daraus, dass die alte apoplektische Cyste annähernd die ganze hintere Hälfte des linken Linsenkernes einnahm. Aber wie bereits im Sectionsprotocoll hervorgehoben wurde, beschränkte sie sich nicht auf das Gebiet des Linsenkernes, sondern griff mit einem schmalen Saum auf die äussere und auf die innere Kapsel über. Eine Verdrängung und Verschiebung an der inneren Kapsel konnte nicht wahrgenommen werden.

Es schien nicht ohne Interesse zu sein, die von der Athetose betroffenen Nerven und Muskeln in den Kreis der Untersuchung hineinzuziehen, zumal bisher Angaben über diese Gebilde in der Literatur gefehlt haben. Leider brachten es, wie so häufig, äussere Umstände mit sich, dass die Section an den Armen mit allergrösster

Vorsicht und Einschränkung ausgeführt werden musste, so dass ich nur über eine mikroskopische Untersuchung des rechten Musculus extensor digitorum communis berichten kann. Das ausgeschnittene Muskelstück war zunächst in Müller'scher Flüssigkeit gehärtet, dann nach den üblichen Regeln in Celloidin eingebettet und theils mit Hämatoxylin, theils mit Boraxcarmin gefärbt worden.

Was zunächst die Muskelsubstanz selbst anbetrifft, so liessen sich an ihr keine hochgradigen Veränderungen auffinden. Nur an einzelnen zerstreuten und keineswegs zahlreichen Stellen zeigte sich das Bindegewebe zwischen den Muskelfasern verbreitert und gewuchert. Die angrenzenden Muskelfasern erschienen auf dem Querschnitt auffällig klein und hier und da bis ungefähr auf den vierten Theil des Durchmessers gesunder Muskelfasern reducirt. Vereinzelt kamen auffällig grosse Muskelfasern vor, aber ihre Zahl war eine sehr geringe. Die Querstreifung der Muskelfasern war sehr deutlich ausgesprochen. An den Muskelkernen bestand keine bemerkenswerthe Veränderung.

Dagegen erwiesen sich die Nerven, welche sich innerhalb des Extensor digitorum ausbreiteten, in allerhöchstem Grade erkrankt. Auf Querschnitten sah man vielfach Nervenstämmchen, welche kaum eine unversehrte Nervenfaser enthielten. Die Nervenscheiden waren leer oder mit Kernen erfüllt. Auch an den verhältnissmässig wenig veränderten Nervenästen trat die Zahl der erhaltenen Nervenfasern gegenüber derjenigen der erkrankten fast überall zurück. Während die Schichten des Epineuriums verdickt erschienen, liessen sich Wucherungsvorgänge am Endoneurium nicht erkennen.

Ganz ungewöhnlich reich zeigte sich der Muskel an neuromusculären Aesten oder, wie sie von anderen Autoren auch genannt werden, an Muskelknospen. Aber auch hier war der grössere Theil von Nervenfasern dem Untergang verfallen. Jedenfalls dürfte aus unserer Beobachtung hervorgehen, dass eine erhöhte Leistungsfähigkeit motorischer Nerven, und als eine solche wird man doch wohl die Athetose auffassen müssen, nicht durch eine schwere und ausgebreitete Degeneration ausgeschlossen ist. Offenbar reichen nur wenige unversehrte Verbindungswege dazu aus, um selbst gesteigerte motorische Impulse von dem Centralnervensystem zur Peripherie zu übertragen.

Ueber den Sitz der Athetose sind, wie dies bereits früher hervorgehoben wurde, sehr verschiedene Ansichten geäusssert worden. Begreiflicherweise wird man zu einer sicheren Entscheidung kaum anders als an der Hand zahlreicher Sectionsbefunde gelangen können, und an Sectionen besteht ein sehr fühlbarer Mangel. Mir selbst sind mit Einschluss meiner eigenen Erfahrung nur 19 Sectionsbefunde bekannt geworden. Gowers[1]) und Rosenbach[2]) haben die ersten Leichenbefunde beschrieben und es haben sich daran Mittheilungen von Lauenstein[3]), Küssner[4]), Ewald[5]), Oulmont[6]), Landouzy[7]), Balfour[8]), Kahler und Pick[9]), Murrell[10]), Sidney Ringer[11]), Sturger[12]), Beach[13]), Schütz[14]), Greiff[15]), Kurella[16]), Wisznianski[17]) und Combo[18]) angeschlossen.

[1]) W. R. Gowers, Med. chirurg. Transact. 1876. Vol. 59.
[2]) O. Rosenbach, Dieses Archiv. 1876. Bd. 68.
[3]) Lauenstein, Zur Lehre von der Hammond'schen Athetose. Deutsches Arch. f. klin. Med. 1877. Bd. XX. Hft. 1 u. 2.
[4]) Küssner, Neuropathologische Beobachtungen. Arch. f. Psych. 1878. Bd. VIII. p. 443.
[5]) C. A. Ewald, Zwei Fälle chronischer Zwangsbewegungen. Deutsches Arch. f. klin. Med. 1877. Bd. XIX. S. 591.
[6]) Oulmont, Étude clinique sur l'athétose. Thèse. Paris 1878.
[7]) Landouzy, Note sur un cas d'athétose. Progrès med. 1878. No. 5 et 6.
[8]) Balfour, Edinb. med. Journ. 1878. p. 73.
[9]) Kahler und Pick, Beiträge zur Pathologie und pathologischen Anatomie des Centralnervensystems. Prager Vierteljahrsschrift. 1879.
[10]) W. Murrell, Case of athetosis; death from phthisis; post-mortem examination. Lancet 1879. March 15. p. 369.
[11]) Sydney Ringer, Notes of a post-mortem examination etc. Practitioner. Sept. 1879.
[12]) Sturger, Lancet. 1879. March 11.
[13]) F. Beach, On cases of athetosis. Brit. med. Journ. 1880. June 12.
[14]) Schütz, Casuistische Beiträge zur Lehre von der Athetose. Prager med. Wochenschr. 1882. No. 3 und 4.
[15]) F. Greiff, Zur Localisation der Hemichorea. Arch. f. Psych. 1883. Bd. XIV. p. 598.
[16]) Kurella, Athetosis bilateralis. Centralbl. f. Nervenheilk. 1887. No. 13.
[17]) H. Wisznianski, Beiträge zur Lehre von der Athetose u. s. f. Diss. inaug. Würzburg 1889.
[18]) Combo, Contribution à l'étude de l'hémiathétose primaire. Revue méd. de la Suisse. 1892. No. 10.

Sucht man die angeführten Beobachtungen kritisch zu verwerthen, so ergiebt sich zunächst, dass Küssner bei einem 42jährigen Paralytiker, welcher an rechtsseitiger Athetose von Arm und Bein litt, überhaupt nicht im Stande war, makroskopisch am Gehirn etwas Krankhaftes und namentlich nicht einen abgegrenzten Krankheitsheerd zu finden. Man wird aus dieser Erfahrung begreiflicherweise nicht den Schluss ziehen wollen, dass Athetose als eine rein functionelle Nervenkrankheit und unabhängig von anatomisch nachweisbaren Veränderungen im Centralnervensystem auftreten könne, denn es ist sattsam bekannt, dass sich bei der progressiven Paralyse sehr ausgebreitete und schwere Veränderung im Gehirn und nicht nur in der Hirnrinde vollziehen. Bei einer Krankheit mit so tiefgehenden und ausgedehnten Veränderungen in der Hirnsubstanz kann man nicht gut erwarten, mit Erfolg Heerderscheinungen zu studiren. Jedenfalls erscheint es unrichtig, Küssner's interessante Beobachtung so auszulegen, als ob sie die rein functionelle Natur der Athetose beweisen könnte.

Ungefähr mit der Küssner'schen Mittheilung gleichwerthig scheint mir die Beobachtung von Rosenbach zu sein. Hier fanden sich bei einer 57jährigen Frau mit Tabes dorsalis athetotische Bewegungen an beiden Händen und Füssen. Die Section ergab ausser tabischen Veränderungen im Rückenmark einen alten Heerd im rechten Linsenkern. Derselbe kann als Ursache der krankhaften Bewegungen deshalb nicht angesehen werden, weil die Athetose nicht nur die linken, sondern auch die rechtsseitigen Extremitäten betraf und ein einseitiger Hirnheerd nicht gut doppelseitige Erscheinungen auslösen kann. Aber auch bei der Tabes dorsalis bekommt man es, wie Jendrássik[1]) gezeigt hat, mit schweren und ausgedehnten histologischen Veränderungen im Gehirn neben den charakteristischen Befunden im Rückenmark zu thun, und da eine mikroskopische Untersuchung der Hirnsubstanz von Rosenbach nicht ausgeführt wurde, so lässt sich seine Beobachtung eben so wenig wie diejenige von Küssner nach irgend einer Richtung hin verwerthen.

[1]) E. Jendrássik, Ueber die Localisation der Tabes dorsalis. Deutsches Arch. f. klin. Med. Bd. XLIII.

In allen übrigen Beobachtungen, in welchen sich eine Gelegenheit zur Section dargeboten hat, konnten Veränderungen im Centralnervensystem aufgedeckt werden, und es erscheint daher der Schluss berechtigt, dass es bis jetzt nicht erwiesen ist, dass Athetose als eine rein functionelle Nervenkrankheit, also unabhängig von anatomisch nachweisbaren Veränderungen im Nervensystem auftreten könne. Als besonders lehrreich muss eine Beobachtung von Beach bezeichnet werden, in welcher das Gehirn zunächst unversehrt erschien, aber bei mikroskopischer Untersuchung greifbare Veränderungen erkennen liess.

Wagt man sich an den Versuch heran, die Athetose auf Grund des vorliegenden Materials genauer im Centralnervensystem zu localisiren, so stossen sehr bedeutende Schwierigkeiten auf. Zunächst, glaube ich, muss man alle solche Beobachtungen aus der Berechnung ausschliessen, in welchen sich gleichzeitig mehrere Krankheitsheerde im Centralnervensystem fanden, so dass es ungewiss bleibt, auf welchen Heerd man die Athetose beziehen soll. Dahin dürften die Mittheilungen von Murrell, Greiff, Wisznianski und Combo gehören.

Murrell fand bei einem 33jährigen Schwindsüchtigen mit Athetose im linken Arm Atrophie in den Windungen des rechten Stirn- und Scheitelhirns, Atrophie des Streifenhügels und der Pyramide und Porencephalie des Spheno-Temporallappens. In der Beobachtung von Greiff (52jähriger Paralytiker mit linksseitiger Hemiathetose) waren zwar die motorischen Rindenregionen erkrankt, aber daneben beherbergte auch noch die rechte Brückenhälfte einen Heerd. Noch zahlreichere Heerde im Hirn wurden bei dem Kranken von Wisznianski angetroffen, denn es bestanden hier Erweichungsheerde im Corpus callosum, im Centrum Vieussenii, im linken Sehhügel und in den linken Scheitelwindungen. Combo endlich beschrieb die Krankengeschichte eines 11jährigen Mädchens mit linksseitiger Athetose, an welcher die Section Tuberkelknoten in beiden Linsenkernen, in der rechten und linken Frontalwindung und im Kleinhirn aufdeckte.

Auch von der ersten Krankengeschichte Ewald's will es mir scheinen, dass sie zu einer Bestimmung des Sitzes der Athetose kaum verwerthet werden kann. Der 56jährige Mann

mit Athetose der rechtsseitigen Extremitäten war wohl zweifellos Paralytiker. Man fand bei ihm chronische entzündliche Veränderungen an den Hirnhäuten und ausserdem zeigten sich im linken Schläfenlappen zwei kleine Erweichungsheerde der Rinde.

Bringt man die im Vorausgehenden kurz skizzirten Mittheilungen in Abrechnung, so bleiben nur noch 12 Beobachtungen übrig, aus welchen local-diagnostische Schlüsse gezogen werden könnten. Unter diesen scheinen nur die Erfahrungen von Balfour, Beach und Kurella auf einen Sitz der Athetose in der Hirnrinde hinzuweisen, während Gowers, Lauenstein, Kahler & Pick Heerde im Sehhügel, Landouzy, Oulmont, Sydney Ringer, Sturger und ich solche im Corpus striatum, bezw. Linsenkern und Schütze Erweichung im Seh- und Streifenhügel beobachteten. Man wird sich demnach kaum dem Schluss entziehen können, dass nach den zur Zeit vorliegenden erschöpfenden Beobachtungen bei Athetose in der überwiegenden Mehrzahl der Fälle Krankheitsheerde im Seh- oder im Streifenhügel angetroffen wurden.

Nicht unerwähnt soll es bleiben, dass die drei Beobachtungen, welche auf einen Sitz der Athetose in der Hinrinde hinzuweisen scheinen, doch manches Befremdende haben. So konnte Beach an dem Gehirn eines seiner Kranken zunächst nichts Auffälliges entdecken. Erst das Mikroskop zeigte im Scheitelläppchen und in der Schläfenwindung linkerseits stark erweiterte Gefässe und eine dichte Ansammlung von Rundzellen in den adventitiellen Lymphscheiden. Aber welche Schlüsse soll man ziehen, wenn die gleichen Veränderungen auch im Seh- oder Streifenhügel vorhanden gewesen wären und nur nicht aufgesucht wurden? In der Beobachtung von Kurella handelte es sich um einen dementen Mann, bei dem ein ausgedehntes Hämatom der Dura mater und Schwund der Rinde, besonders im Hinterhauptslappen und in den Centralwindungen gefunden wurden. Die grossen Pyramidenzellen der Hirnrinde waren verkleinert. Ob Seh- und Streifenhügel durchaus unverändert waren, lässt sich nicht aus der Mittheilung mit Sicherheit ersehen. Und endlich ist die Mittheilung von Balfour, welche bei Athetose der rechten Hand, eine wallnussgrosse Cyste im hinteren Abschnitt des oberen Scheitellappens ergab, so mangelhaft gemacht worden,

was auch schon Seeligmüller mit Recht beklagt hat, dass man in sehr grosse Verlegenheit geräth, sie als Beweis für einen Hirnrindenursprung der Athetose benutzen zu wollen. Sehr merkwürdig muss es auch erscheinen, dass Beach und Balfour ihre Funde an Gegenden der Hirnrinde machten, die nach Allem, was man von den Functionen der Hirnrinde weiss, nichts mit motorischer Thätigkeit zu thun haben, und dabei ist doch Athetose eine ausgesprochene motorische Störung. Obschon ich mich nicht von vornherein dagegen auflehnen möchte, dass nicht vielleicht auch Krankheitsheerde der Hirnrinde Athetose im Gefolge haben könnten, so will es mir doch scheinen, dass dies bisher nicht mit Sicherheit bewiesen ist.

Vorausgesetzt, dass es richtig ist, dass gerade Krankheitsheerde im Seh- und Streifenhügel zu Athetose führen können, so wird es Niemandem, der mit den Functionen des Hirns vertraut ist, einfallen, anzunehmen, dass die athetotischen Erscheinungen directe Symptome von Sehhügel- oder Linsenkernerkrankungen sind, denn Sehhügel und Linsenkern haben nichts mit motorischen Erscheinungen unmittelbar zu thun. Offenbar handelt es sich um Reizerscheinungen auf die angrenzenden motorischen Pyramidenbahnen, welche bekanntlich im hinteren Schenkel der inneren Kapsel gelegen sind. Es ist daher auch ganz und gar nicht zu erwarten, dass jeder Heerd im Thalamus opticus oder Nucleus lenticularis zu Athetose führen wird — symptomenlose Heerde im Linsenkern sind ja etwas sehr häufiges[1]) —, sondern der Heerd muss eben die Eigenschaften besitzen, die motorischen Bahnen reizen können. Was für genauere Eigenschaften dazu gehören, das freilich dürfte sich zur Zeit unserer Einsicht entziehen.

[1]) Vergl. G. Schmidt, Ueber latente Hirnheerde Dieses Archiv. 1893. Bd. 134.

VI.

Zur Kenntniss der Muskelspindeln.

(Aus dem Pathologischen Institut in Bern.)

Von Laura Forster
aus Sydney.

(Hierzu Taf. I.)

Die Muskelspindeln sind schon vor etlichen 30 Jahren von Weissmann[26*]), Kölliker[16], Aeby[1] und Kühne[17] beschrieben worden. Trotzdem ist ihre Kenntniss noch jetzt eine beschränkte, so dass sie noch vor wenigen Jahren von mehreren Forschern als pathologische Erscheinungen angesehen werden konnten, und auch unter denen, welche sie als normale Gebilde betrachten, gehen die Ansichten über ihre Bedeutung weit aus einander. Erst in den letzten Jahren mehrt sich die Zahl der Forscher, welche sich mit ihnen beschäftigen. Die Arbeiten von v. Franqué[13], Kerschner[15] und Christomanos und Strössner[6] geben ausführlichere historische Schilderungen, wie sich unsere Kenntnisse derselben entwickelt haben, so dass ich glaube, mich mit einem kurzen historischen Ueberblick begnügen zu können. Weissmann[26] beschrieb sie 1861 beim Frosch zuerst, und fasst sie als Theilungserscheinungen der quergestreiften Muskeln auf. Aus dem folgenden Jahre stammt eine genaue Schilderung von Kölliker[16], ebenfalls für den Frosch, welcher sie in der gleichen Weise auffasst, und sie als Muskelknospen bezeichnet. Kühne[17] schloss sich 1863—64 der Ansicht von Kölliker an. Ebenso Peremeschko[20], Born[4], Bremer[5], Felix, in den letzten Jahren noch v. Franqué[13], und Kölliker hält noch 1889 an dieser Ansicht fest. Diese letzten Untersuchungen stützen sich zum Theil auf menschliches Material,

*) Die bei den Namen der Autoren angemerkten Zahlen beziehen sich auf das am Ende dieser Arbeit stehende Literaturverzeichniss.

während die anderen genannten Forscher sie vorzugsweise bei Thieren studirten. Indessen waren sie schon in den 70er Jahren auch beim Menschen gefunden worden, aber als pathologische Erscheinungen aufgefasst worden. So von Eisenlohr[8], Babinski[3], Fraenkel[13], Millbacher[19], Eichhorst[9]. Dem gegenüber wurde zuerst von Ranvier[21] die Ansicht ausgesprochen, dass sie irgend eine besondere Beziehung zum Nervensystem hätten, also einen besonderen physiologischen Apparat darstellten. Diese Vermuthung wird auch von Mays[18] geäussert, und von den späteren Forschern haben Roth[22], Kerschner[15], Christomanos und Strössner[6], Blocq und Marinesco[2] und v. Ebner[7] sich mit Entschiedenheit in gleicher Weise ausgesprochen. Von diesen hat namentlich Kerschner in mehreren Arbeiten die Ansicht, es handle sich um „complicirte Organe, welche dem Muskelsinne dienen dürften", auf das Entschiedenste verfochten. Schliesslich wäre als 4. Ansicht diejenige von Golgi[14] zu erwähnen, welcher einen Zusammenhang mit dem Lymphapparat vermuthete.

Meine Untersuchungen betreffen blos die Spindeln einiger Muskeln des Menschen. Ich ziehe den Namen der Spindel vor, da derselbe die äussere Form der Gebilde richtig wiedergiebt, und über ihre noch streitige Bedeutung nichts aussagt. Er ist kürzer, wie der von Roth vorgeschlagene Name der neuromusculären Bündel, der den gleichen Vorzug besitzt. Von den genannten Autoren haben sich ebenfalls mit den Spindeln des Menschen beschäftigt, Kölliker[16], Golgi[14], Roth[22], Felix[11], Kerschner[15], v. Franqué[13], Christomanos und Strössner[6] und jene, welche sie für pathologische Gebilde ansahen.

Ich gebe nun eine kurze Zusammenstellung meiner Resultate. Dieselben stimmen mit den Angaben der anderen Forscher meistens überein. Ich erwähne daher die Letzteren nur an einigen etwas streitigen Punkten. Als neu hebe ich aus meiner Schilderung nur hervor, dasjenige, was sich auf das Verhalten der Spindel zu der Sehne bezieht.

Die untersuchten Muskeln waren Mm. omohyoideus, hyoglossus, und genioglossus von fünf Individuen in dem Alter von:

17½ Jahre (Boéchal, Paul, gest. 13. Juni 1892 an Nephritis. Section 18 Stunden post mortem);

30 Jahre (Neuenschwander, gest. 2. Juni 1892 an Tuberc. mil. acut. Section 16 Stunden post mortem);

48 Jahre (Otz, Christian, gest. 20. August 1892 an Aorten- und Mitralinsufficienz. Section 7 Stunden post mortem);

54 Jahre (Tanner, Johann, gest. 29. Mai 1892 an Struma sarcomatosa. Section 15 Stunden post mortem);

56 Jahre (Schiffmann, Samuel, gest. 6. September 1892. Section 20 Stunden post mortem).

Die Muskeln lagen acht Tage lang in Müller'scher Flüssigkeit bei Bruttemperatur, mit täglichem Wechsel der Flüssigkeit in den ersten 2—3 Tagen, darauf 2 Tage in 95procentigem Alkohol, dann 2 Tage in Alcoh. absolut.; nachher wurden sie in der gewöhnlichen Weise in Celloidin eingebettet. Die Ganzfärbung wurde erst dann unternommen, nachdem die Blöcke auf Kork aufgesetzt waren. Die Serien habe ich ausschliesslich 2—3 Tage lang mit Alauncarmin gefärbt, dann einige Stunden in Wasser ausgewaschen. Die Schnitte wurden in Oleum origani und Eosin aufgehellt. Dabei erhalten die Muskelfasern eine tiefrosa Farbe, das Bindegewebe wird rothviolett. Die Nervenfasern zeichnen sich aus durch ihre hellrosa Farbe und starken Glanz. Sämmtliche Kerne sind dunkelviolett. Zur genaueren Unterscheidung der Zahl und Lage der Nervenfasern, namentlich an denjenigen Stellen, wo viele feine Fasern vorhanden waren, habe ich nachträglich einzelne Schnitte aus der Serie genommen und nach Weigert gefärbt. Die Dicke der Schnitte wechselte in den Serien sehr, zwischen 20—40 μ. Die anderen Schnitte waren nur 15—20 μ dick, und wurden meist mit Hämatoxylin-Eosin gefärbt.

Die Muskelspindel besteht aus einer Anzahl von Muskel- und Nervenfasern, welche von einer gemeinschaftlichen Scheide umhüllt sind. Die letztere umgiebt an den beiden Enden die Muskeln und Nerven ganz dicht; nach der Mitte erweitert sich die Scheide so, dass hier ein grosser Lymphraum zwischen ihr und dem Inhalt entsteht. So hat das ganze Gebilde die Form einer langen Spindel. Um dem mit diesem Gegenstand weniger vertrauten Leser sofort die Möglichkeit einer körperlichen Vorstellung zu geben, erwähne ich z. B., dass eine von mir gemessene Spindel 10,36 mm lang war, und an der Stelle der grössten Breite Durchmesser von 0,1 mm und 0,15 mm hatte.

Andere kürzere Spindeln messen an der Stelle der grössten Breite bis 200 μ.

Die Scheide hat den gleichen Charakter wie das Perineurium eines Nervenbündels. Sie besteht aus vielen Lamellen, welche dicht zusammengefügt sind, und grosse, spindelförmige Kerne enthalten, die mit der Längsaxe quergestellt sind. An manchen Stellen ist der Kernreichthum bedeutender als an anderen, doch kann ich dafür keine bestimmte Regel aufstellen. Die Scheide ist an beiden Enden der Spindel sehr dünn, nimmt gegen die Mitte an Dicke zu, und erreicht in der Nähe derselben das 5—6fache, um in der Mitte selber wieder abzunehmen. Gerade hier finden sie Christomanos und Strössner dicker als an den übrigen Stellen. Die Stelle der grössten Dicke nimmt etwa 3—4 Schnitte ein. Hier ist die Scheide lockerer gebaut, und ihre innersten Lamellen oft abgespalten, so dass ihr Bau hier bequemer zu erkennen ist. Noch etwas dicker ist die Scheide da, wo Nerven und Capillaren in schräger Richtung durch sie treten, und daher auf eine gewisse Länge in ihr eingebettet sind; hier ist sie sogar um das 7—8fache dicker als an den Enden. An den Enden der Spindel ist sie auf demselben Querschnitt manchmal von ungleicher Dicke, indem sie auf einer Seite dünn wird, und früher schwindet als auf der anderen. Es scheint mir, dass dies an denjenigen Enden der Spindel der Fall ist, welche von der Sehne entfernt liegen, während an dem Ende, welches der Sehne dicht anliegt, oder auch in derselben selbst, die Scheide in ihrem Umfang gleichmässig dünner wird, und in gleicher Höhe schwindet. Das erstere Bild entspricht dem „unvollständig umschnürten Bündel" von Millbacher. Niemals findet sich dieses Bild der „unvollständig umschnürten Bündel" in der ganzen Länge einer Spindel, sondern immer nur an dem einen Ende in einer geringen Längenausdehnung auf 2—3 Schnitte.

Christomanos und Strössner unterscheiden zwei Scheiden; neben der eben beschriebenen noch eine äussere, welche mit dem zwischen dem Secundärbündel liegenden, die Gefässe und Nerven enthaltenden Bindegewebe zusammenhängt. Die anderen Autoren bezeichnen als Scheide ebenfalls nur dasjenige, was ich mit diesem Namen belegt habe.

Der Inhalt der Scheide wird gebildet von Muskeln und Nerven, Blutcapillaren, bindegewebigen Septa und Fasern. An den beiden Enden werden die darin enthaltenen Muskel- und Nervenfasern, wie erwähnt, von der Scheide dicht umschlossen. Diese Verbindung wird, je mehr man sich von den Enden entfernt, nach und nach lockerer, bis an der Stelle des grössten Durchmessers sie nur durch einzelne Fasern hergestellt wird. Das Verhältniss der Muskel- und Nervenfasern ist auf verschiedenen Höhen der Spindel verschieden.

Was die Muskelfasern betrifft, so ist ihre Zahl je nach der Breite der Spindel verschieden, und wechselt auch in der gleichen Spindel in den verschiedenen Höhen. An den Enden findet sich gewöhnlich eine kleine Anzahl von meist feinen Fasern, etwa 1—4, am häufigsten 1—2. Es ist dies nicht abhängig von der Länge der Spindel; z. B. bei einer Spindel von 4,02 mm Länge, habe ich an der Anfangsstelle 3 Muskelfasern gezählt, bei einer Spindel von 3,120 mm eine einzige, bei einer Spindel von 5,32 mm nur zwei u. s. w.

Die durchschnittliche Dicke der Fasern beträgt hier 5—10 μ. Nach der Mitte der Spindel nehmen sie etwas an Dicke zu, und vermehren sich durch Theilung, wie dies Christomanos und Strössner vermuthungsweise aussprechen (S. 11), während Kerschner hingegen geneigt ist, die Längstheilung zu leugnen. Nach meinen Untersuchungen findet durch die ganze Länge der Spindel eine fortwährende Theilung und Wiedervereinigung der Fasern statt, der Art, dass die Zahl derselben in der Nähe der weitesten Stelle das Doppelte bis Vierfache, von der an den Enden beträgt. An der weitesten Stelle selbst, ist, wie wir sehen werden, ihre Zahl nicht immer genau festzustellen. Man sieht die Theilung oft ganz deutlich. Es tritt zuerst in dem runden Querschnitt eines Bündels eine geradlinige Spalte auf, welche dasselbe in zwei oft ungleich grosse Hälften theilt. Diese runden sich in dem nächsten Schnitt ab, und wandeln sich allmählich in kreisförmige Figuren um. Der Durchmesser der Bündel in dem grösseren Theil der Spindel ist sehr verschieden, und viel grösseren Schwankungen unterworfen, wie an den Enden; das ist schon an und für sich durch die Theilung bedingt. Man sieht auf dem Querschnitt immer neben sehr feinen, welche

die gleichen Dimensionen oder noch kleinere haben, wie an den Enden (bis 2 μ herab), breitere, deren Durchmesser bis 15 μ, gelegentlich bis zu 20 und 25 μ hinaufgeht. Doch sind die Fasern innerhalb der Spindel feiner als die der Umgebung. Das gegenseitige Zahlverhältniss der schmalen und breiten Fasern wechselt sehr, bald wiegen die feineren vor, wie mir scheint in der Mehrzahl der Fälle, bald die breiteren.

Aber die Vermehrung der Muskelfasern erfolgt nicht nur durch Theilung, sondern auch dadurch, dass neue zu dem Bündel hinzu treten. Dies kommt besonders in den breiteren Spindeln vor. Es handelt sich in der Regel um eine kleine Gruppe von Muskelfasern (bis 6) — nur einmal habe ich eine einzige Faser hinzutreten sehen. Sie treten in schräger Richtung durch die Scheide, und liegen daher in grösserer Länge in derselben selbst, entweder eine oder mehrere neben einander gelegene Gruppen bildend, und jede Gruppe von eigener Scheide umgeben.

Die Querstreifung der Muskelfasern sieht man an Längsschnitten sehr schön. Besonders an den dickeren ist sie ausserordentlich breit und schön ausgeprägt; an den schmäleren ist sie feiner, doch auch hier immer sehr deutlich. Ob für einzelne Fasern an einer bestimmten Strecke die Querstreifung gar nicht vorhanden ist, wie dies Felix für die breitere Stelle der Spindeln des Menschen, und Kühne für die der Thiere angeben, davon habe ich mich nicht überzeugen können. Die Cohnheim'schen Felder auf dem Querschnitt finde ich meistens sehr schön ausgesprochen; bei nicht sehr starker Vergrösserung erscheinen die Querschnitte deutlich körnig, und bei einer genauen Betrachtung kann man auch in der Regel die einzelnen kleinen Felder scharf erkennen. Bei den breitesten Stellen der Fasern bedarf es allerdings einer Oelimmersion um die hier sehr feine Zeichnung deutlich zu sehen. Die Felder scheinen hier eher kleiner zu sein. Es ist mir aber an allen geglückt, dieselben wahrzunehmen.

Die meisten Fasern erstrecken sich durch die ganze Länge der Spindel, aber dann und wann endet auch eine frei innerhalb derselben, wie man bei sorgfältiger Verfolgung der Querschnittserie feststellen kann. Diesen Umstand erwähnen auch Kersch-

ner und v. Franqué. Die Faser wird dabei feiner, ohne gerade in eine Spitze auszulaufen. Sie scheint mit abgestumpftem Ende aufzuhören. Gerade dieser Umstand ermöglicht die Erkennung eines solchen freien Endes. Die Muskelkerne liegen meist peripherisch, dicht unter dem leicht erkennbaren Sarcolemm. Indessen finden sich auch solche in den breiteren Fasern in der Muskelsubstanz selbst, manchmal ganz central, oder auch der Peripherie genähert. Kerschner findet sie nur central gelagert, doch stimmen die Beobachtungen von Christomanos und Strössner und v. Franqué u. A. mit meinen überein. Der Kernreichthum ist dabei ein wechselnder, wenigstens scheint für jede Faser eine besondere kernreiche Stelle zu existiren. Die Kerne liegen hier so dicht, dass sie zu verschmelzen scheinen, und von contractiler Substanz nichts zu sehen ist. Ich komme hierauf noch zurück.

Die Zahl der Nervenfasern ist für die verschiedenen Höhen eine wechselnde. Sie scheint mir eher eine geringere zu sein, als die Zahl der Muskeln. Beispielsweise habe ich bei einer Spindel, welche auf dem betreffenden Durchschnitt 11 Muskelfasern enthielt, 6 feine Nervenfasern gezählt, und bei einer anderen von 10 Muskelfasern, 8 Nervenfasern. Bei einer anderen Spindel, welche in ihrer ganzen Länge die wechselnde Zahl von 1—2 Muskelfasern hatte, war das Maximum der Nervenfasern auch nur zwei. Das Kaliber der Nervenfasern ist ebenfalls verschieden. Man findet gewöhnlich neben ganz feinen Nervenfasern andere von mittlerer Dicke, sowie auch ganz breite. Die Durchschnittsgrösse ist 5—6 μ, geht bis zu 2 μ hinunter, und 9—15 μ hinauf.

Eine Vermehrung der Fasern findet innerhalb der Scheide durch Theilung statt. Dies lässt sich dadurch erkennen, dass man in einem Querschnitt eine grössere Faser sieht, von den anderen etwas abgetrennt, an deren Stelle dann im darauffolgenden Schnitt 2 bis mehrere feine Fasern erscheinen.

Die Nerven treten zu der Spindel an verschiedenen Stellen ihres Verlaufs hinzu, und zwar der Art, dass ein aussen der Scheide anliegendes Nervenbündel Zweige an die Spindel abgiebt, welche in schräger Richtung in dieselbe eintreten, und deshalb, während einer gewissen Länge in der Scheide einge-

bettet sind. Der erste Zweig wird schon nahe dem einen Ende der Spindel abgegeben, und andere dann mehrmals vor der Mitte derselben. Die eintretenden Zweige sind Bündel von einer bis mehreren Fasern von verschiedenem Kaliber. Auf diese Weise tritt manchmal das ganze aussen liegende Bündel, welches wir Stammbündel nennen wollen, in die Spindel hinein. In anderen Fällen bleibt ein Theil übrig, welcher dann weiter ziehend, sich mehr oder weniger in der Nähe der Spindel hält, oder dann sich allmählich entfernend, sich ganz dem Gesichtsfeld entzieht.

Christomanos und Strössner geben für den Eintritt der Nerven nur die verbreitete Stelle an. Doch fanden Kölliker und Kerschner, wie ich, dass sie an mehreren Stellen eintreten.

An Gefässen ist die Spindel auch reich. Ihre Zahl wechselt mit der Grösse der Spindel, und zwar sind gewöhnlich 1—2 innerhalb jedes Raums, welcher durch die gleich zu erwähnenden Septa abgegrenzt wird. Sie treten meist in schräger Richtung durch die Scheide, und zwar oft mit den Nerven zusammen. Sie zeichnen sich häufig durch ihre dicke, stark glänzende Adventitia aus.

Zwischen den einzelnen Muskel- und Nervenfasern ist Bindegewebe, dessen Kerne eine unregelmässige Vertheilung haben, und manchmal so dicht liegen, dass sie die feineren Muskel- und Nervenfasern fast verdecken. Diese Kerne erscheinen im Querschnitt rund, im Längsschnitt oval. Von endothelartigen Zellen habe ich hier nichts sehen können. Nach den Enden, wo die Scheide den Muskel- und Nervenfasern dicht anliegt, sind sie durch Septa, die mit der Scheide in Verbindung stehen, in einzelne Gruppen geordnet.

Die Septa besitzen den gleichen Charakter wie die Scheide, und sind als Fortsetzung der innersten Lamellen derselben zu betrachten. Je nach der Breite der Spindel findet man eine bis vier Gruppen von Muskelfasern und Nervenfasern. Gewöhnlich ist auch ein Nervenbündel für sich abgesondert, und zwar während einer längeren Strecke nach dem Eintritt derselben. Gegen die Mitte der Spindel hin, da, wo die peripherische Lymphspalte vorhanden ist, werden die Septa allmählich dünner, bis

sie ganz aufhören, und die verschiedenen Gruppen zu einer einzigen zusammenfliessen. Allerdings kommt es auch vor, und zwar in den ganz breiten Spindeln, dass eines dieser Septa durch die ganze Länge der Spindel bestehen bleibt. Es hat in diesem Fall fast die gleiche Dicke wie die Scheide, und bildet eine Art Brücke von einer Seite zur anderen. Man hat dann vor sich das Bild einer doppelten Spindel. Christomanos und Strössner erwähnen dieses Septum als ein speciell bei jugendlichen Individuen vorkommendes Gebilde, lassen es aber nicht durch die ganze Länge der Spindel bestehen. Dies stimmt nicht mit meinen Beobachtungen überein, denn die schönsten Doppeltspindeln, die ich gesehen habe, waren bei einem Individuum von 54 Jahren. Ich glaube deshalb, dass die Sache keine Beziehung zum Alter hat, sondern vielmehr zu der Breite der Spindeln, welche vom Alter des Individuums ganz unabhängig ist.

Mit dem Aufhören der Septa und der Vereinigung der einzelnen Gruppen zu einer einzigen, kommen wir zu der Stelle der grössten Erweiterung. Hier liegen die einzelnen Bestandtheile des Inhalts bald dicht zusammen, bald sind sie durch Spalten getrennt, oder nur durch einzelne Fäden vereinigt. Gleichzeitig mit dem Verschwinden der Septa bildet sich allmählich eine Lymphspalte zwischen Inhalt und Scheide. Diese sieht man zunächst auf einer Seite auftreten, bis sie in der Mitte der Spindel ringsum zu sehen ist. Hier erreicht die typische Spindel ihren grössten Durchmesser. Ich sage typische Spindel, denn ich habe einzelne beobachtet, die zwei solche Erweiterungen besitzen, welche in der Mitte der Spindel in ziemlicher Entfernung von einander lagen, und durch eine Strecke getrennt waren, in welcher die Scheide dem Inhalt dicht anlag. Dies stimmt mit den Angaben von Christomanos und Strössner überein, welche in der Regel auch nur eine breitere Stelle sehen. Kölliker dagegen giebt für die Mehrzahl der Spindeln, die er am Omohyoideus eines 4jährigen Mädchens gesehen hat, das Vorhandensein mehrerer Erweiterungen an.

Diese erweiterte Stelle scheint mir einen Zusammenhang mit dem Eintritt von Nervenfasern zu haben, denn da wo dieselben in die Scheide eintreten, findet sich noch keine peri-

pherische Lymphspalte; während sie in der Scheide verlaufen, tritt die Lymphspalte auf. Die Spindel nimmt wieder ihre compacte Form an, sobald ein Theil der Nervenfasern ausserhalb derselben liegen.

Die Stelle der grössten Erweiterung hat besondere Merkmale gegenüber der übrigen Spindel. Zunächst, was die Scheide betrifft, so ist sie, wie schon erwähnt, besonders dünn, so dass sie manchmal nur die gleiche Dicke hat, wie an den Enden. Ferner, ist sie lockerer gebaut, von den innersten Lamellen einzelne häufig abgespalten.

Zwischen Scheide und Inhalt besteht ein mehr oder weniger grosses Vacuum, eine peripherische Lymphspalte, welche von einzelnen Fäden durchzogen wird. Der Inhalt selbst ist unter Umständen in seinen einzelnen Bestandtheilen schwer abzugrenzen. Die Muskel- und Nervenfasern liegen dicht neben einander, nur durch ein ganz feines Netzwerk von Bindegewebe zusammengefügt.

Am besten lassen sich die Capillaren unterscheiden, dann auch die Nervenfasern, letztere jedoch nur sicher durch die Weigert'sche Färbung. Die Muskelfasern verhalten sich verschieden. Bald stechen einzelne hervor durch ihre intensive dunkelblaue Farbe, welche die ganze Faser verdeckt, während nebenan andere gewöhnliches Aussehen, und rothe Eosinfarbe besitzen, bald sind alle Fasern von dieser intensiven Färbung betroffen, so dass sie als einzelne nicht mehr zu erkennen sind, bald sieht man nur eine körnige blassgefärbte Masse an der Stelle der Muskelfasern, die nur von einer grösseren Anzahl von Bindegewebskernen durchsetzt ist. Die Bedeutung dieser dunklen blauen Stellen ist manchmal schwer aufzuklären. Sie erstrecken sich auf 2—3 Querschnitte an denselben Fasern. Gerade an ihren Enden sieht man, dass sie aus dicht zusammenstehenden Kernen bestehen, welche die gewöhnliche Form der Muskelkerne besitzen. Auch in der Mitte lassen sie sich manchmal mit Oelimmersion $\frac{1}{12}$ Zeiss in einzelne Kerne auflösen. Diese dunkelblaue Stellen haben auch Christomanos und Strössner in gleicher Weise beschrieben. Verfolgt man die Serie weiter, so erscheinen wieder getrennte Muskelfasern im Gesichtsfeld, manchmal zuerst nur eine, und dann mehrere. Gerade hier habe ich

auch mehrmals hohle Fasern gefunden. Die contractile Substanz ist dabei, auf eine Strecke von 3—5 Schnitten, ringförmig, und central gelegen ist eine stark lichtbrechende Stelle, welche manchmal leicht körnig aussieht.

Die Zahl der Spindeln in den einzelnen Muskeln scheint sich nach der Zahl der vorhandenen Nervenbündel zu richten. Nur ganz kurze Strecken eines Muskels sind von Spindeln frei. Hingegen ist die Zahl der Querschnitte je nach der Schnitthöhe sehr wechselnd. Die einzelnen Spindeln beginnen fast nie auf der gleichen Höhe, und enden ebenfalls gewöhnlich auf verschiedenen. Im M. genioglossus, von einem Fall, welcher eine grosse Menge von Nervenbündeln darbot, habe ich als Maximum 13 Spindeln in einem Querschnitte gefunden. Bei demselben Fall war im M. hyoglossus das Maximum 6, im M. omohyoideus 7. Die Länge ist ebenfalls eine wechselnde. Bei den verschiedenen Fällen habe ich die verschiedensten Längen gefunden. Die kürzeste betrug 0,8 mm, die längste hingegen 13 mm. Erstere befand sich im M. hyoglossus von einem 17jährigen jungen Manne, letztere im M. omohyoideus von einem 48jährigen Mann. Bei einem 30jährigen habe ich im Genioglossus solche von 1,44 mm und 3,84 mm gemessen. Christomanos und Strössner maassen solche beim Neugebornen $2\frac{1}{2}$—3 mm in der Länge, und vermuthen, dass die Länge der Spindeln vom Alter unabhängig ist. Da ich fast nur Muskeln solcher Individuen untersucht habe, deren Wachsthumsperiode abgeschlossen, oder nah dem Abschluss war, kann ich darüber nichts sagen. Immerhin scheint es mir, dass die Länge der Muskeln auch in Betracht kommt. So finde ich wenigstens die längsten Spindeln im Omohyoideus, kürzere in Genioglossus und Hyoglossus. Niemals erstreckt sich eine Spindel durch die ganze Länge eines Muskels.

Mit Rücksicht auf die topographische Lage giebt es verschiedene Fälle:

1. Es sind beide Enden in dem Muskel selbst gelegen, und zwar entweder mitten im gleichen Secundärbündel, oder das eine Ende mitten im Secundärbündel, und das andere an der Grenze desselben, oder beide Enden an der Grenze des Secundärbündels, d. h. die Spindel ist während des ganzen Verlaufs im äusseren Perimysium gelegen.

2. Es findet sich ein Ende an der Sehne anliegend, während das andere ganz im Muskelgewebe ist, entweder im Perimysium externum oder internum. Hier zeigt oft die Scheide an den beiden Enden eine Verschiedenheit insofern, als sie an dem Sehnenende im ganzen Umfang in gleicher Höhe aufhört, während sie an dem im Muskelgewebe liegenden Ende, wie schon erwähnt, auf einer Seite verdünnt erscheint, und hier oft früher schwindet.

3. Das eine Ende findet sich ganz in der Sehne, worauf auch Kerschner aufmerksam macht, das andere im Muskelgewebe. Der Theil in der Sehne bildet dann oft eine längere Strecke, sogar die Hälfte der Spindellänge.

4. Die Spindel findet sich während des ganzen Verlaufs vom Sehnengewebe umgeben. Das eine Ende liegt in der Sehne, das andere an der Grenze von Muskel und Sehne. Dies ist der seltenste Fall, und nur einmal von mir beobachtet. Was das Sehnenende anlangt, so sieht man als erste Spur auf 2 bis 3 Schnitten eine kernreiche Stelle, und in derselben oder nebenan eine bis drei Nervenfasern. Im darauffolgenden Schnitte tritt die Andeutung einer Scheide im Sehnengewebe auf, und im nächsten Schnitte eine deutliche Scheide, Muskelfasern enthaltend. In anderen Fällen sieht man Muskelfasern schon da, wo die Scheide nur angedeutet ist. Sobald die Scheide gebildet ist, sieht man Nervenfasern neben den Muskelfasern. An dem Muskelende ist die Stelle, wo die Spindel aufhört, weniger kernreich, und die Muskeln mischen sich den anderen bei. Dass die Spindel mit dem einen Ende in die Sehne hineingeht, hat Kerschner*) gesehen. Bei den soeben im Februarheft erschienenen Untersuchungen von Dr. Clara Weiss wurde ebenfalls beim Hunde eine Spindel gerade beim Uebergang in die Sehne beobachtet. Dass die Spindel ganz in der Sehne liegt, ist meines Wissens bisher noch nie gesehen.

Nachdem ich die Ergebnisse meiner Untersuchungen der normalen Spindeln beschrieben habe, komme ich noch auf die Besprechung ihres Verhaltens in drei pathologischen Fällen. Die verschiedenen Ansichten über ihre Bedeutung habe ich in der Einleitung

*) Anatomischer Anzeiger. 1888. S. 130.

kurz erwähnt. Dass es sich um pathologische Erscheinungen handelt, wie Eisenlohr, Fränkel und Andere meinten, ist jetzt wohl ausser Discussion. Ebenso gehe ich nicht auf die Ansicht von Golgi ein, welcher sie in einer sehr zurückhaltenden Weise zum Lymphapparat stellt. Nur die beiden Ansichten wären zu discutiren, ob sie eigene physiologische Apparate vorstellen, oder ob sie mit der Entwickelung und dem Wachsthum der Muskeln zusammenhängen. Die Mehrzahl der Forscher hat sich für die letztere Ansicht entschieden. Sie stützt sich darauf, dass an den Muskelfasern Erscheinungen sich finden, die wir von den embryonalen kennen, so die centrale Lage der Kerne, die Theilung der Fasern und das Vorkommen von hohlen Fasern.

Dem gegenüber heben Christomanos und Strössner hervor, dass sie in der gleichen Zusammensetzung mit schmalen und breiten Fasern, constant in jeder Altersperiode sich finden (von der Mitte des fötalen Lebens bis zum 70. Jahre), dass Uebergänge zu den vollständig entwickelten Fasern fehlen.

Beide kommen zu dem Resultat, dass es sich um einen besonderen physiologischen Apparat handle, der zum Nervensystem gehöre; sie stützen sich dabei auf das Vorkommen einer dicken Scheide, welche den Hüllen anderer Nervenendkörperchen analog sei, und namentlich auf den Umstand, dass Kerschner ganz besondere Anordnungen und Endigungen der Nerven in den Muskelspindeln gefunden hat. Auf dieses letztere gehe ich nicht weiter ein, da eine ausführlichere Mittheilung über diesen entscheidenden Punkt von Kerschner noch in Aussicht ist.

Ich glaube nun in dem Folgenden einen, wenn auch kleinen, aber nach manchen Richtungen hin entscheidenden Beitrag zur Lösung dieser Frage liefern zu können. Ich habe drei Fälle darauf hin untersucht.

Erstens, den Fall Schmied, eine im Puerperium sehr acut entstandene Myelitis, welche sofort vollständige sensible und motorische Lähmung zur Folge hatte, bei welcher nach dem ein Jahr später erfolgenden Tode eine vollständige Zerstörung des Rückenmarks unterhalb des VI. Nerv. dors. gefunden wurde. Hier lag also ein ausgesuchtes Beispiel von spinaler Lähmung vor. Ferner den Fall Riesen, eine progressive Muskelatrophie mit jenem Befund in den Muskeln, wie er von Schultze[23] und

Erb[10] geschildert wird, mit negativem Befund im Centralnervensystem. Ferner ein Fall von Bulbärparalyse.

Wie verhalten sich bei so bedeutenden Zerstörungsprozessen der Muskeln, wie sie namentlich bei Schmied gefunden wurden, die in den Spindeln eingeschlossenen Muskelfasern? wie verhalten sich die Nervenfasern derselben, wenn die Ganglienzellen der Vorderhörner in der ganzen unteren Hälfte des Rückenmarks zerstört sind?

Um diese Frage zu lösen, habe ich vom Falle Schmied mehrere nicht näher bezeichnete Stücke aus den Muskeln der Unterextremitäten untersucht, und an einem an Spindeln reichen Stück eine Schnittserie angelegt. Bei den beiden anderen Fällen war es für meine Zwecke nicht nothwendig, sämmtliche befallene Muskeln zu durchsuchen. Ich konnte mich auf die am stärksten veränderten beschränken.

Aus den Krankengeschichten der drei Fälle, welche ich der Güte des Herrn Prof. Dr. Sahli verdanke, theile ich nur Auszüge mit.

Fall 1. Elise Schmied, 34¼ Jahre.

Myelitis transversa.

Patientin hat am 10. März 1892 mit grossem Blutverlust geboren, erholte sich von diesen Folgen ziemlich gut. Am 21. März stellten sich plötzlich heftige, brennende Schmerzen in den Unterextremitäten und in der Kreuzbeingegend ein. Kalte Einwickelungen hatten keinen Erfolg. In der Nacht vom 21.—22. liessen die Schmerzen plötzlich nach, und machten einer totalen Gefühllosigkeit Platz. Von da an hatte sie eine vollständige Lähmung der Unterextremitäten, und der unteren Körperhälfte, speciell auch der Blase und des Mastdarms. Sie wurde am 23. März in die Entbindungsanstalt, und am 5. April in die Medicinische Klinik aufgenommen.

Aus dem Status am 8. April hebe ich hervor:

Patientin ist eine kleine Person von normalem Knochenbau, spärlichem Panniculus, schwach entwickelter Musculatur. Temperatur etwas erhöht. Athmung etwas beschleunigt. Puls frequent, regelmässig, Spannung unter der Norm. Gesichtsfarbe blass. Schleimhäute etwas anämisch. Zunge feucht, belegt. Gesichtshaut mit Schweiss bedeckt. Am Unterkiefer beiderseits einige indolente Drüsen. Haut am ganzen Körper blass. Am Thorax und den Extremitäten deutlich durchschimmernde Venen, mässig gefüllt, nicht pulsirend. Am Hals deutlicher Venenpuls. Beine stark ödematös, links mehr als rechts. Am Rücken in der unteren Kreuzbeingegend beiderseitiger Decubitus von geringer Ausdehnung. Am rechten Trochanter major eine

kleine, handtellergrosse, gangränöse Hautpartie. Auch an den Füssen, namentlich links, einige kleinere, schwarzblau verfärbte Stellen, zum Theil gegen die Umgebung etwas eingesunken. Thorax zeigt symmetrischen Bau. Auch bei tiefer Athmung hebt sich der Thorax nicht besonders. Die Untersuchung des Herzens ergiebt normale Verhältnisse. Die Lungengrenzen sind normal. Athemgeräusch überall vesiculär, daneben überall lautes Schnurren und Rasseln. Nirgends Dämpfung, nirgends Bronchialathmen. Abdomen etwas stärker vorgewölbt, fühlt sich ganz schlaff an. Man fühlt über der Symphyse die stark gefüllte Blase, und über derselben deutliche Dämpfung. Sonst nirgends abnorme Dämpfung. Untere Lebergrenze normal. Milzdämpfung nicht vergrössert.

Im Urin ist ein ziemlich beträchtliches Sediment, das zum grössten Theil aus weissen Blutkörperchen besteht. Kein Eiweiss. Diazoreaction negativ. Der Urin hat einen üblen stechenden Geruch.

Sensorium frei. Intelligenz normal. Sprache normal. Hirnnerven normal.

Spinale Nerven:

Motilität. Hals normal. Obere Extremitäten normal. Untere Extremitäten völlig gelähmt. Bauchpresse etwas schwach. Keine Contracturen, keine fibrilläre Zuckungen, kein Zittern.

Die Beurtheilung von Muskelatrophien ist wegen des Oedems an den unteren Extremitäten unmöglich.

Sensibilität. Am Kopf und Hals normal, sowie auch am Thorax. Vom Rippenbogen abwärts ist die Sensibilität ganz erloschen.

Die Hautreflexe fehlen beiderseits. Patellarsehnenreflex, Achillessehnenreflex und Fussclonus fehlen.

Blasen- und Mastdarmfunctionen: Von Anfang an reine Retention. Patientin muss daher täglich katheterisirt werden, und der Stuhlgang erfolgt nur auf Klystire. Schleimhaut von Harnröhre und Rectum auch insensibel.

Bei der elektrischen Untersuchung am Quadriceps femoris sinister erhielt man mit dem faradischen Strom auch bei stärksten Strömen keine Zuckung. Galvanischer Strom: Art der Zuckung nicht verlangsamt. Minimal KaSZ bei 35 Milliampères. Minimal AnSZ bei 120 Milliampères. Verhältniss der KaSZ zur AnSZ bei 120 Milliampères: KaSZ > AnSZ. Vom 2. Juni an zeigen alle Muskeln bis an den Rippenbogen, d. h. bis zur absoluten Sensibilitätsgrenze, gar keine elektrische Reaction mehr.

Es besteht also eine vollständige Lähmung der Unterextremitäten, und der unteren Körperhälfte. Der Zustand bleibt bis zum lethalen Ausgang am 4. März 1893 wesentlich der gleiche.

In den letzten Monaten hat Patientin viel gehustet ohne recht auszuwerfen. Patientin starb an Lungentuberculose.

Section 3 Stunden post mortem.

Folgende Beschreibung des Befundes am Rückenmark und N. ischiadicus verdanke ich der Güte von Herrn Professor Dr. Langhans, der die mikroskopische Untersuchung ausgeführt hat.

„Das Rückenmark ist in seiner unteren Hälfte sehr dünn, so dass keine

Andeutung einer Lendenanschwellung sich findet. Die Verdünnung beginnt am Nerv. dors. VI und VII. Der obere Theil zeigt die aufsteigende Degeneration in den Goll'schen Strängen, den Kleinhirnseitenstrangbahnen, und antero-lateralen Bahnen. In dem verdünnten Theil ist die Form stark verändert. Das Rückenmark bildet an der Stelle, wo noch die Vorderhörner zu erkennen sind, ein Oval von 6½ mm im frontalen, und 5 mm im dorso-ventralen Durchmesser. Sehr rasch aber nimmt der letztere Durchmesser ab bis auf 2½ mm, und weiter abwärts in der Höhe der Lendenanschwellung auch der Breitendurchmesser, so dass hier im ganzen untersten Theil der Querschnitt des Rückenmarks eine dicke, quergestellte Spindel darstellt, welche im frontalen Durchmesser 4½ mm, im dorso-ventralen 2 mm misst. In seiner ganzen Länge ist es noch von weichen Häuten umgeben, die nicht besonders kernreich sind, deren weite Gefässe aber durch eine sehr dicke, fast homogene Adventitia sich auszeichnen. Im obersten Theil dieser langen, stark verdünnten Strecke sind, wie erwähnt, die Vorderhörner noch angedeutet, und zwar dadurch, dass an Präparaten mit Weigert'scher Markscheidenfärbung die angrenzenden Theile von Vorder- und Seitensträngen noch stark mit Hämatoxylin gefärbt sind, so dass man bei ganz schwacher Vergrösserung glaubt, es wäre noch normale, weisse Substanz vorhanden. Bei starker Vergrösserung sieht man in den Vorderhörnern vereinzelte Ganglienzellen, nicht immer in beiden Vorderhörnern, manchmal nur in dem der einen Seite. Auch noch feine, markhaltige Nervenfasern finden sich hier, jedoch ist ihre Färbung trotz Kupferbeize eine sehr schwache. In der angrenzenden, weissen Substanz finden sich nur vereinzelte Nervenfasern mit gut gefärbter Markscheide, dagegen breite Balken von Neuroglia, und ferner Körnchenkugeln. Letztere mit Gefässen und Bindegewebszügen füllen den ganzen übrigen, von der Pia umspannten Raum aus, und nachdem ziemlich rasch nach unten das Vorderhorn verschwunden ist, hält sich diese Zusammensetzung bis an das untere Ende. Breite und schmale Bindegewebszüge, welche namentlich in der Mitte, in der Gegend der Commissur, zu einem grösseren, fast compacten Feld zusammenfliessen, durchziehen den ganzen Querschnitt und bilden grössere und kleinere, rundliche Maschen, welche ganz von Körnchenkugeln eingenommen werden. Die letzteren zeigen bei Hämatoxylin-Eosinfärbung einen ziemlich grossen, runden, blassen, fast gleichmässig gefärbten Kern, und ein feinreticuläres Protoplasma, welches in seinen feinen Balken Körner einschliesst, die bei Weigert'scher Markscheidenfärbung sich tingiren. Hie und da sind auch Gruppen von einkernigen und sparsamen, mehrkernigen Leukocyten vorhanden. Ferner finden sich hie und da kleine Haufen von feinkörnigen, kernlosen Detritusmassen, mit langen, spiessigen Lücken, wahrscheinlich von Cholestearinkrystallen herrührend.

Es ist also, wie man hier sieht, das Rückenmark vom 8.—9. Dorsalnerven an vollständig zu Grunde gegangen, ohne eine Spur von Ganglienzellen.

Wie verhalten sich nun hierbei die hinteren und vorderen Wurzeln? Nach dem bekannten Schema sollten die letzteren vollständig zu

Grunde gegangen, die ersteren erhalten sein. Präparate nach Weigert zeigen sofort, dass die vorderen wesentlich aus brauner Substanz bestehen, mit gleichmässig vertheilten Kernen und Blutgefässen mit sehr dicker Adventitia, aber bei starker Vergrösserung sieht man doch vereinzelte, feine Nervenfasern mit gut gefärbter, continuirlicher Markscheide. Diese müssen also mit ihren Ganglienzellen in Verbindung stehen, und diese Ganglienzellen sind nicht in der grauen Substanz der unteren Hälfte zu suchen, sondern wohl in peripherischen Ganglien; auch dürfte bei der hochgradigen Zerstörung des Rückenmarks der Weg dieser Fasern von ihren Ganglienzellen zu den vorderen Wurzeln nicht durch das Rückenmark selbst gehen. Dem gegenüber finden wir nunmehr in den hinteren Wurzeln meist gute Markscheidenfärbung. Weitaus die Mehrzahl der grossen Bündel zeigt durchaus keine Abweichung von dem normalen Bild; nur hie und da sieht man zwischen den Nervenfasern etwas grössere braune Stellen des Endoneuriums, als wenn hier einige Fasern zu Grunde gegangen wären. Doch ist dieser Schluss durchaus kein zwingender. Aber ein oder zwei kleinere Bündel (Fig. 4) sind doch entschieden faserarm derart, dass die grössere Hälfte ihres Binnenraumes von braunem Gewebe eingenommen wird, nur die kleinere Hälfte dürfte den etwas zerstreut stehenden, markhaltigen Fasern von mittlerem und kleinerem Kaliber zufallen; ich bin allerdings nicht vollständig sicher, ob es sich wirklich um hintere Wurzeln handelt, und nicht um etwaige, dislocirte Bündel der vorderen Wurzeln, woran man bei der Dünnheit des Rückenmarks wohl denken könnte. Wahrscheinlich ist mir dies freilich nicht, da sie gerade an der Eintrittsstelle der hinteren Wurzeln liegen. Jedenfalls steht also die ganz überwiegende, grosse Mehrzahl der Fasern der hinteren Wurzeln in Verbindung mit ihren Ganglienzellen, welche ja in den Spinalganglien liegen. Die letzteren wurden leider nicht untersucht, aber das normale Verhalten der hinteren Wurzeln erlaubt den sicheren Schluss, dass ihre Ganglienzellen normal waren, und dafür lässt sich noch eine weitere Thatsache anführen. Gerade in der untersten Partie des atrophischen Theils finden sich nehmlich im Rückenmark zwischen den Körnchenkugeln und Bindegewebsmassen markhaltige Fasern, sehr fein, mit continuirlicher, tadellos gefärbter Markscheide, theils vereinzelt, meist aber in Gruppen von 15—20 von einer gerundeten Scheide umgeben, von querem Verlauf, doch meistens längs verlaufend (Fig. 4). Diese Fasergruppen liegen an der hinteren dorsalen Hälfte des Rückenmarks, den Eintrittsstellen der hinteren Wurzeln entsprechend, an der einen Seite über 10, an der anderen gegen 30, und man kann sie an geeigneten Schnitten durch die Pia hin auch nach den hinteren Wurzeln hin austreten sehen. Es ist undenkbar, dass bei dem früheren grossartigen Zerstörungsprozess gerade die feinsten Fasern, und zum Theil noch isolirt, sich erhalten haben könnten. Auch die Gruppen mit der umgebenden Scheide entsprechen durchaus nicht den Verhältnissen der normalen Anordnung der weissen oder grauen Substanz. Wir sind zu der Annahme gezwungen, dass sie neugebildet sind, und zwar von den gut erhaltenen hinteren Wurzeln aus. Die gleichen Bilder

finden sich in den Neuromen und in Nerven, die nach Durchschneiden sich regeneriren (s. Ziegler, Path. Anat. 7. Auflage. II. Fig. 210); so fand ich dieselben z. B. ganz in der gleichen Weise im N. infraorbitalis, der 1½ Jahre nach Neurectomie sich wieder regenerirt hatte, 1 Jahr später wurde er von Herrn Collegen Kocher wieder entfernt. Nur sind hier die Bündel feiner Fasern zum Theil umfangreicher und enthalten bis 40 Fasern. Ein strenger Beweis dafür könnte geführt werden, wenn es noch glückte, feinste freie Axencylinder mit der knopfförmigen Anschwellung am wachsenden Ende nachzuweisen. Leider aber hatte ich bisher mit den neuesten Axencylinderfärbungen, auch derjenigen von Stroebe kein Glück.

Nervus ischiadicus.

In vielen Bündeln ist der grösste Theil des Binnenraums bei Weigert'scher Färbung braun; nur wenige markhaltige Fasern liegen zerstreut oder auch in Gruppen in der Nähe des Perineuriums; ein anderer Theil enthält vorwiegend markhaltige Fasern, doch finden sich kleinere und grössere braune Flecke. Bei starker Vergrösserung sieht man in dem braunen Gewebe vorwiegend kleine braune Kreise mit hellem, leerem Innerem, die wahrscheinlich leere Schwann'sche Scheiden darstellen. Bei Färbung mit Hämatoxylin-Eosin ist bei schwacher Vergrösserung kein Unterschied im Kernreichthum zu erkennen. Es ist also ein beträchtlicher Theil der Nervenfasern geschwunden; den Procentsatz derselben annähernd abzuschätzen ist unmöglich."

Mikroskopische Untersuchung der Musculatur (Fig. 3).

Die Bilder sind im höchsten Grade charakteristisch, und zeigen eine äusserst hochgradige Zerstörung der Muskelsubstanz. Auf den ersten Blick möchte man weder an Längs- noch an Querschnitten vermuthen, dass überhaupt noch Muskel vorliegt. An Querschnitten sieht man wohl das Perimysium internum in breiten Zügen kleinere Felder abgrenzen, die aber nur von einem kernreichen Gewebe eingenommen erscheinen. Abgesehen von den Muskelbündeln der Spindeln nach ihrem Austritt aus derselben sieht man nur hie und da ganz vereinzelte rundliche Felder einer homogenen Substanz, an Grösse dem Querschnitt eines mittelgrossen Primitivbündels entsprechend. Sie sind, wie erwähnt, nur äusserst spärlich, und an vielen Querschnitten sucht man vergeblich nach ihnen. In der übrigen kernreichen Masse ist aber auch bei starker Vergrösserung kaum Andeutung der früheren Struktur vorhanden. Besser erkennt man den Bau an Längsschnitten. Den erwähnten runden Feldern entsprechen hier längliche Schollen von gleicher Breite und etwa 3—4fach

länger wie breit, durchaus homogen, eine Querstreifung ist auch bei Oelimmersion nicht zu erkennen. Ihre Kerne liegen an ihrem Rande und in der Mitte, einzeln zerstreut, oder auch namentlich in Längsreihen bis 12 und mehr dicht hinter einander. Die letzteren sind meist rund, die zerstreut liegenden von länglicher Form. Das kernreiche Gewebe, welches nun an Stelle der grossen Masse des Secundärbündels getreten ist, löst sich am Längsschnitt in zahllose Kernreihen auf, welche dicht neben einander liegen. Die meisten Kerne sind rund, nur die Minderzahl in die Länge gestreckt. Die Länge der Reihen ist ausserordentlich wechselnd. Neben solchen von 3—4 Kernen, sieht man zahlreiche von 20 und mehr. Bei genauer Betrachtung, und namentlich bei starker Eosinfärbung, sieht man an ihnen auch noch Reste der Muskelsubstanz in Form von kleinen rundlichen oder länglichen eosinrothen Schollen einer ganz homogenen und blass contourirten Substanz, welche ohne starke Eosinfärbung unter der Masse der Kerne fast verschwinden. Sie sind so breit, oder auch etwas breiter, wie die Kerne, und haben gleiche, öfters aber doppelte bis dreifache Länge der Kerne. Diese Schollen sind nun in mannichfacher Weise in den Kernreihen eingeschoben. An den kürzeren Reihen, sieht man in der Mitte eine solche Scholle, an deren schmalen Enden sich 3 bis 4 Kerne anreihen. An den längeren Reihen finden sich eine oder mehrere derartige Schollen an verschiedenen Stellen eingeschaltet. Niemals liegen die Schollen isolirt, sondern immer schliessen sich an ihren schmalen Enden ein paar Kerne an. Manchmal sieht man auch Schollen, an deren Längsseiten sich eine Reihe von Kernen findet, so dass sie ganz von Kernen umgeben sind. Besonders zu erwähnen sind feine gelbe Körnchen, welche an den Enden der Schollen, da wo die Kerne sich anschliessen, in kleinen Gruppen anliegen, oder auch die Scholle verdecken, welche mit ihrem eosinrothen Körper durch die Körner hindurch schimmern. — Oder es ist auch nur eine Gruppe solcher Körnchen in die Kernreihe eingeschoben, offenbar an Stelle der Scholle, die zu Grunde gegangen ist. Fast an allen Schollen finden sich solche Pigmentkörner.

Was das Bindegewebe der Muskeln anlangt, so sieht man

an den Querschnitten leicht, dass die Septa zwischen dem secundären und tertiären Bündel nicht auffallend verbreitert erscheinen, und jedenfalls kernarm sind. Sie scheinen also normal zu sein. Das gleiche scheint mir auch für das Bindegewebe innerhalb der Secundärbündel zu gelten. Namentlich überzeugt man sich an den Längsschnitten, dass neben jenen Kernreihen nur wenig Kerne sich finden, die dem Bindegewebe angehören könnten. An Querschnitten gewinnt man hierüber nicht die gleiche Sicherheit, da die Form der einzelnen Kerne hier nicht so deutlich hervortritt. Ferner finden sich noch viele grössere Lücken von runder und länglicher Form, die runden etwa von der Grösse der Fettzellen; die länglichen sind den Kernreihen parallel gestellt, und sind nur auf den Längsschnitten als solche zu sehen. Nur selten sieht man auf dem Querschnitt eine feine eosinrothe begrenzende Linie mit einem eingeschalteten Kern, welche den Eindruck eines Sarcolemmschlauchs macht. Viele sind nur von lockerem wellenförmigen Bindegewebe, oder auch auf einer oder beiden Seiten von Kernreihen begrenzt. Bei denjenigen, welche von der feinen Linie begrenzt sind, könnte man an Fettzellen denken, indessen ist diese Linie immer etwas feiner als an den Fettzellen des nebenan liegenden Perimysiums. Da an manchen dieser Lücken an Längsschnitten an dem oberen und unteren Ende eine kleine Kerngruppe sich anschliesst, so vermuthe ich, dass die Lücken durch Resorption von Muskelsubstanz entstanden sind. Ob alle Lücken, kann ich nicht sagen. Diese Frage ist übrigens für die hier in Betracht kommenden Gesichtspunkte gleichgültig.

Wie man sieht, ist hier also die Zerstörung der Muskeln eine äusserst hochgradige und wie verhalten sich nun in diesen Muskeln die Nerven und die Muskelspindeln?

Die Weigert'sche Färbung giebt über das Verhalten der Nerven die zuverlässigste Auskunft (Fig. 1 und 2). Man sieht Bündel, in denen noch alle Fasern Markscheiden zu haben scheinen, andere Bündel, in denen kleinere und grössere Felder von braunem Gewebe sich finden, und wieder andere Bündel, in welchen fast nur braunes Gewebe zu sehen ist, mit ganz vereinzelten markhaltigen Fasern. Die markhaltigen Fasern scheinen durchaus gut erhalten zu sein, wenigstens ist die Markscheiden-

färbung eine gute. Es ist also ein nicht unbeträchtlicher Theil der Nervenfasern zu Grunde gegangen, und wir dürfen annehmen, dass dies diejenigen Fasern sind, deren Axencylinder von den grossen Ganglienzellen der Vorderhörner ausgehen.

Das Verhalten der Muskelspindeln kann ich in wenigen Worten zusammenfassen, denn diese sind in diesem Bild hochgradiger Zerstörung im Wesentlichen völlig unverändert. Die Muskelfasern zeigen den gleichen Durchmesser wie normal. Die Querstreifung ist an einzelnen Fasern vielleicht etwas feiner, so dass man zu ihrer Erkennung manchmal Oelimmersion nehmen muss. Ferner habe ich in einzelnen Fasern von einzelnen Spindeln kleine, unregelmässig gestaltete Lücken unter dem Sarcolemm, und auch in ihrer Mitte gefunden, durch welche manchmal das Muskelbündel wie leicht zerklüftet erschien. Sie wiederholen sich an 3—4 Querschnitten, um wieder einem soliden Aussehen der Muskelbündel Platz zu machen. Doch ist dieser Befund durchaus nicht constant, weder für alle Spindeln, noch für alle Muskelfasern in den betreffenden Spindeln, und die contractile Substanz sah immerhin dabei normal aus, indem die Cohnheim'schen Felder recht schön ausgeprägt waren. Der Kernreichthum scheint auch unverändert zu sein. Auch die Nervenfasern sind intact, ihre Markscheidenfärbung gut. Allerdings wäre es möglich, dass eine oder die andere zu Grunde gegangen wäre, da ja die Zahl derselben normalerweise wechselt, aber die Präparate geben wenigstens durchaus keinen Anhaltspunkt, welche diese Möglichkeit als wahrscheinlich erscheinen liesse, und auch hinsichtlich des hinzutretenden Nervenbündels muss ich hervorheben, dass es nur Fasern mit guter Markscheidenfärbung enthält, und nichts auf eine Verarmung an Nervenfasern hindeutet. Da ich an zahlreichen Querschnitten die weiten Stellen der Spindeln mit ihrem Lymphraum häufiger sah als im normalen Zustand, so habe ich noch eine Serie von 244 Querschnitten angefertigt. Der peripherische Lymphraum scheint sich in der That mehr in die Länge zu ziehen, und weiter nach den sich zuspitzenden Enden zu reichen, als bei den Spindeln der normalen Fälle; vielleicht ist dies nur eine Folge der atrophischen Prozesse in der Umgebung. In derjenigen Höhe nehmlich, wo sonst die Spindel ein compactes Gebilde darstellt, d. h. wo die

Muskelfasern durch schmale bindegewebige Septa getrennt sind, ist manchmal eine ringförmige Spalte zwischen den Muskelfasern und den sie umgebenden Septa zu sehen.

Ich habe dann ferner hier die Muskelfasern von 3 Spindeln über das Ende derselben hinaus verfolgt, was hier sehr leicht, im normalen Zustand aber nur an ganz wenigen Schnitten möglich ist, weil die Muskelfasern sich sehr rasch den anderen beimischen, und dann nicht mehr zu erkennen sind. Man sieht nach Verschwinden der Scheide an der Stelle der Spindeln zunächst eine kernreiche Stelle, was auch beim Normalen erwähnt worden ist, und darin 1—3 Muskelfasern als Ueberreste der Spindel. Die Stelle wird dann in den folgenden Schnitten kernärmer, und die Muskeln lassen sich nur wegen Mangel an umgebender Musculatur auf eine ziemliche Strecke verfolgen. Dicht daneben liegen 1—2 Capillaren. Die Muskeln besitzen noch immer die Cohnheim'schen Felder, und gelegentlich sieht man auch eine Andeutung von Querstreifung. Ihre Querschnitte werden allmählich kleiner, und dann verschwindet einer nach dem anderen. Die Muskelfasern haben also ein zugespitztes Ende, und als letztes Merkmal bleiben nur noch ein oder zwei Capillaren zurück.

Fall 2. Johann Riesen, 50 Jahre.

Progressive Muskelatrophie.

Von hereditären Verhältnissen ist nichts nachweisbar.

Die Krankheit begann im Herbst 1890 mit Erscheinungen des Gelenkrheumatismus, welche 14 Tage dauerten. Seit Mai 1891 klagte Patient über Verschlucken beim Einnehmen von Flüssigkeiten. Er wurde in die medicinische Klinik am 1. Mai 1891 aufgenommen.

Der Status vom 3. Juni ergiebt:

Ein ziemlich kräftig gebauter Mann, von gutem Aussehen und mittlerem Ernährungszustand. Panniculus etwas spärlich. Keine Temperaturerhöhung. Puls verlangsamt (58), kräftig und regelmässig.

Respiration regelmässig, nicht beschleunigt, costo-abdominal. Pupillen normal weit. Accommodation normal. Bewegungen der Augen normal. Zunge feucht, nicht belegt.

Linkes Gaumensegel steht tiefer als rechts. Sprache näselnd. Schlucken von Flüssigkeiten erschwert. Reflexe am Gaumen stark herabgesetzt. Etwas Struma vorhanden.

Thorax gut gewölbt. Depression in der Gegend des Proc. xyphoides: Trichterbrust. Athmung gleichmässig, costo-abdominal.

Die Untersuchung der Lungen ergiebt normale Verhältnisse.

An der Herzspitze hört man ein schwaches systolisches Geräusch; an den übrigen Ostien reine Töne. Herzdämpfung:

relative: oben 3. Rippe rechts am Sternalrand, links 11 cm von der Mamillarlinie;

absolute: oben 4. Rippe rechts 3 cm, links 7 cm von der Mamillarlinie.

Abdomen normal gewölbt, und nirgends empfindlich. Keine abnorme Resistenzen fühlbar. Unterer Leberrand hat normale Grenze. Milz nicht vergrössert, nicht palpabel.

Urin normal. Stuhl normal.

In den Gelenken der Extremitäten sind immer noch Schmerzen vorhanden bei ausgiebiger Bewegung oder auf Druck.

Hirnnerven:

I. Beiderseitig erhalten. Links stärker, als rechts.

II. Normal.

III., IV., VI. Normal.

V. Normal.

VII. Oberer Ast beiderseitig normal. Unterer Ast ebenfalls.

Gaumen. In der Ruhelage steht das rechte Segel etwas tiefer links als rechts.

Zunge normal.

Gaumenreflex erloschen.

Cornealreflex normal.

Affectbewegungen beiderseitig normal.

VIII. Normal.

IX., X., XI.

Geschmack normal.

Schluckact: Patient kann gut schlucken, dagegen kommen Flüssigkeiten beim Schlucken leicht wieder durch die Nase zurück. Feste Speisen schluckt Patient ohne Beschwerden. Die laryngoskopische Untersuchung ergiebt eine fast vollständige Lähmung des rechten Stimmbandes. Cucullaris und Sternocleidomastoideus beiderseitig normal.

XII. Für grobe Bewegungen normal.

Sprache, Anarthrie normal.

Intelligenz normal.

Sensorium normal.

Spinale Nerven. Motilität:

Hals. Etwas herabgesetzt.

Oberextremität. Rohe Kraft beiderseitig herabgesetzt. Coordination gut. Die Bewegungen des Schulterblatts werden ausgeführt, die Hebung aber beiderseitig mit etwas geringer Kraft.

Die Hebung des Oberarms geschieht beiderseitig nur mit Mühe, und zwar kaum bis zur Horizontalen. Patient wird sehr bald müde.

Die Senkung wird mit ziemlicher Kraft ausgeführt.

Auswärts- und Einwärtsrollen nur mit geringer Kraft.

Alle Bewegungen im Ellenbogen- und Handgelenk sind möglich, aber die Kraft ist herabgesetzt.

Beugung der Finger unvollständig.

Streckung unvollständig. Kraft gering.

Beugung des Daumens unvollständig.

Streckung ziemlich gut.

Die anderen Bewegungen des Daumens nur mit geringer Kraft ausführbar.

Untere Extremitäten und Rumpf normal.

Sensibilität am ganzen Körper normal.

Es sind keine Contracturen vorhanden.

Vasomotorisch: Neigung zu starker Cyanose.

Patient wird am 28. Juli leicht gebessert entlassen, am 16. Nov. 1891 wieder aufgenommen. Dabei ergiebt sich:

Starke Abmagerung am ganzen Körper. Zunge atrophisch, glatt, zeigt beständig wogende Bewegungen. Keine fibrilläre Zuckungen. Lippenrand besonders atrophisch. Haut trocken. Temperatur normal. Auf den Lungen diffuses Schnurren. Ueber den hinteren, untersten Partien beiderseits Bronchialathmen und klingendes Rasseln, nur rechts deutliche Dämpfung. Am Abdomen nichts Besonderes. Subjectiv Klagen über allgemeine motorische Schwäche. Gefühl von Druck und Müdigkeit im Nacken. Schlucken und Husten mangelhaft. Im Sputum keine Tuberkelbacillen. Geringer Nystagmus bei seitlicher Bewegung. Patient verschluckt sich häufig. Stimme stark näselnd und etwas heiser.

Laryngoskopisch: Posticuslähmung.

Rohe Kraft am ganzen Körper herabgesetzt.

Atrophien besonders am Cucullaris, Deltoides, Pectoralis und Daumenballen.

Sensibilität normal. Mechanische Erregbarkeit der Muskeln erhöht. Die elektrische Prüfung ergiebt partielle Entartungsreaction am Deltoides und Abductor pollicis dexter.

Reflexe im Ganzen schwach. Der Befund an den Hirnnerven ist wesentlich der gleiche wie vorher, nur kommen Störungen am Acusticus hinzu. Schallwahrnehmung bei Knochenleitung ist gut, bei Luftleitung hingegen rechts nur in nächster Nähe, links gar nicht vorhanden.

Hebung des Oberarms nicht mehr möglich.

Senkung nur mit geringer Kraft möglich.

Streckung der Finger beiderseits unvollständig.

Streckung des Daumens beschränkt. Adduction, Abduction, Opposition des Daumens unvollständig und nur mit geringer Kraft. Die übrigen Bewegungen des Arms, Pronation, Supination und Bewegungen im Handgelenk sind ausführbar, aber nur mit geringer Kraft.

Patient starb am 20. Mai 1892 an Pneumonie.

Section 9 Stunden post mortem.

Das Rückenmark und Medulla oblongata wurden von Herrn Professor Langhans untersucht. Es konnten fast keine Veränderungen

nachgewiesen werden. Der ganze Halstheil bis zum unteren Ende der Halsanschwellung wurde in Schnittreihen zerlegt nach vorheriger Durchfärbung mit starkem Alauncarmin. Es ergiebt sich wohl eine asymmetrische Vertheilung der Ganglienzellen, aber ganz die gleiche Asymmetrie fand sich auch in der Lendenanschwellung, die in gleicher Weise untersucht wurde. Jedenfalls konnte eine merkliche Verminderung ihrer Zahl nicht nachgewiesen werden. Was das Volumen der Ganglienzellen anlangt, so schienen dieselben in der Halsanschwellung auffallend lang und schmal, und es wäre möglich, dass ein geringer Grad von Atrophie derselben vorhanden war. Die Färbung zahlreicher Schnitte nach Weigert und Pal, letztere mit Unterfärbung von Carmin, ergab keinen Defect der markhaltigen Nervenfasern, weder in der grauen Substanz, noch in den vorderen und hinteren Wurzeln.

Mikroskopische Untersuchung der Musculatur.

Untersucht habe ich drei der stärkst degenerirten Muskeln, Deltoides, Cucullaris und die Muskeln des Daumenballens, ferner noch die wenig betroffenen Pectoralis und Sternocleidomastoideus. Ich beschreibe zunächst die stark veränderten Muskeln.

Der Befund stimmt im Wesentlichen mit dem überein, was Schultze in seiner Monographie schildert, sowie auch mit dem, was Erb kürzlich beschrieben hat.

Wir finden

1. hypertrophische Muskeln meistens mit abgerundeten Querschnitten, einzelne auch eckig, 100—125 μ im Durchmesser, einzelne gehen auch bis zu 150 hinauf. Ihre Substanz hebt sich auch durch die eigenthümliche Farbe von den übrigen Muskeln ab. Die letzteren sind rein eosinroth, die vergrösserten hingegen violett durch Beimischung der blauen Hämatoxylinfärbung. Noch schärfer ist der Unterschied bei der Weigert'schen Markscheidenfärbung nach Anwendung der Kupferbeize. Es entfärben sich dabei die hypertrophischen Fasern fast gar nicht, sondern behalten ganz oder mit Ausnahme eines peripherischen Saumes die schwarzblaue Farbe bei. Die Kernzahl ist nicht auffällig vermehrt, nur hie und da sieht man im Querschnitt an einer Seite 3 Kerne dicht neben einander liegend. Die meisten aber haben nur 1—2 Kerne im Querschnitte. Die Kerne sind meistens randständig, doch kommen sie auch central vor. Auf den Längsschnitten sieht man auch spärliche Kern-

reihen, 3—8 Kerne enthaltend, welche meist sicher randständig sind. Die Querstreifung ist an manchen sehr deutlich, die Streifen dabei breit. Einzelne dagegen sehen mehr homogen aus. Hinsichtlich des Querschnitts und der Cohnheim'schen Felder gilt das Gleiche.

2. Normal dicke und atrophische Fasern. Letztere wiegen ganz bedeutend an Zahl vor. Ihre Durchmesser gehen bis 0,01 mm herunter. Einzelne habe ich auch von 0,008 mm Durchmesser gefunden. Die Kerne sind bedeutend vermehrt, doch bei weitem nicht so hochgradig wie im Falle Schmied. Reihen von mehr als 10 Kerne sind selten. Meist sieht man nur solche von 6—8. Die einzelne Kernreihe ist also kaum länger wie an den hypertrophischen Fasern, doch sind die Reihen ungleich zahlreicher. Die Kerne liegen zum Theil peripherisch, zum Theil aber auch central, und in manchen Fasern sieht man auf dem Querschnitt 6—8 ganz zerstreut liegende Kerne. Die Längsstreifung ist an vielen Fasern sehr deutlich und breit, an anderen sehr fein, und an einzelnen ganz verschwunden. Die Cohnheim'schen Felder sind an den meisten deutlich, nur an einzelnen feinen können sie fehlen.

3. Fasern mit Vacuolen sind nur wenig ausgesprochen; so charakteristische Bilder, wie sie Schultze giebt, habe ich nicht gesehen. Nur hie und da finden sich in Fasern sehr verschiedener Dimensionen, mit Ausnahme nur der ganz schmalen, auf dem Querschnitt Spalten oder Lücken meist klein und in geringer Zahl, von unregelmässiger Form. Sie nehmen nur einen kleinen Theil des Querschnitts einer Faser ein. Längsspaltung von Fasern, wie sie Erb beschreibt, habe ich nicht deutlich gesehen. Namentlich habe ich nirgends solche Querschnittsbilder gesehen, wie Erb sie mittheilt. Dagegen schien es mir an Längsschnitten als ob eine normal breite oder vielleicht auch etwas breitere Faser unter ganz spitzem Winkel in zwei Fasern sich theile.

Ganz ausserordentlich reichlich ist das Bindegewebe zwischen den Primitivbündeln. In Folge dessen tritt die Gruppirung in secundäre Bündel nicht deutlich hervor. Die Septa zwischen den Muskelfasern sind ebenso breit, oder vielfach auch breiter, wie die Fasern selbst. Das Bindegewebe ist schön fibrillär, die den Muskelfasern zunächst anliegenden Fibrillen concentrisch an-

geordnet, die weiter entfernt liegenden winden sich in Bogenlinien zwischen den Muskelfasern hindurch. Es sind zahlreiche runde Kerne, wie von einkernigen Leukocyten vorhanden, und häufig sind dieselben in der Umgebung von etwas grösseren Gefässen in Gruppen angehäuft. Sehr auffallend ist auch der Reichthum an Gefässen, welche meist von der Weite der Capillaren mit Blutkörperchen voll gestopft sind, und unter dem Endothel noch eine Adventitia haben. Ferner finden sich auch Fettzellen, namentlich im Deltoides und Cucullaris, in grösserer Zahl im äusseren Perimysium, doch auch mehrfach innerhalb des Secundärbündels selbst.

Das Bild wird also fast vollständig beherrscht von der Verdickung des Bindegewebes, und den atrophischen Muskelfasern. Die hypertrophischen sind, wenn sie auch natürlich für das Auge, in Folge ihrer Grösse sehr hervorstechen, nur in geringer Zahl vorhanden. In vielen Secundärbündeln findet man keine, und andere Secundärbündel, die in Gruppen dicht zusammenliegen, enthalten je 3—5 dicke Fasern, selten mehr.

In den wenig veränderten Muskeln, den Pectoralis und Sternocleidomastoideus sind die hypertrophischen Fasern sehr reichlich vertreten. Ihre Verbreiterung erreicht aber keinen so hohen Grad. Die meisten erreichen eine Breite von 100—110 μ, im Sternocleidomastoideus einige wenige auch 120 μ. Kernreihen finden sich auch hier ziemlich häufig, und auch namentlich recht lange Reihen, welche über ein Dutzend Kerne umfassen. Muskeln mit Vacuolen sind nur wenig vorhanden.

Auch das Bindegewebe zeigt eine bedeutende Veränderung: Verdickung der Septa zwischen den Primitivbündeln, und namentlich auch jene heerdförmige Anhäufungen einkerniger Zellen, welche in den stark veränderten Muskeln sehr zahlreich sind, hier jedoch in geringer Zahl vorkommen.

Die grosse Zahl der hyperplastischen Fasern in diesen Muskeln kann man also recht wohl im Sinne von Erb deuten, dass die Hyperplasie das regelmässig primäre Stadium des ganzen Prozesses darstelle.

Was nun die Nerven anlangt, so zeigen sich dieselben bei jeder Färbung durchaus normal. Hämatoxylin-Eosinfärbung zeigt, dass der Kernreichthum durchaus ein normaler ist, und

Weigert'sche Markscheidenfärbung mit und ohne Kupferbeize ergiebt ebenfalls normales Verhalten der Nervenfasern.

Das Gleiche gilt für die Spindeln. Die Muskelfasern derselben zeigen weder Hypertrophie noch Atrophie, noch abnormen Kernreichthum, und auch die Nervenfasern zeigen durchaus normale Färbung, und ihre Zahl hält sich auch in normalen Grenzen. Nur das habe ich zu erwähnen, dass im Sternocleidomastoideus bei Hämatoxylinfärbung, der Lymphraum mancher Spindeln eine deutliche hellblaue Farbe zeigte, welches sich direct an die äussere Scheide anschloss. Das Gleiche sah ich übrigens in Daumenballenmuskeln.

Fall 3. Gottfried Niederhäuser, 38 Jahre.

Bulbärparalyse.

In der Medicinischen Klinik am 10. Juli 1893 aufgenommen.

Die Anamnese ergiebt, dass Patient im März dieses Jahres plötzlich mit Fieber und Husten erkrankte. Nach kurzer Zeit liess das Fieber nach, der Husten hingegen dauerte längere Zeit an, und Patient klagte dabei über Schmerzen auf der Brust, hatte auch schleimigen Auswurf. Während dieser Zeit treten allmählich Störungen des Schluckactes auf, welche ganz langsam zunehmen. Zuerst langsames Heruntertreten der Speisen, später Steckenbleiben derselben in der Mitte des Halses. In letzter Zeit sollen feste Speisen gar nicht mehr durchgegangen sein, dagegen wohl flüssige. Die Speisen kommen oft in den Larynx, die Getränke oft zur Nase hinaus. Dabei eine allmähliche Abmagerung und Schwäche im ganzen Körper. Vor zwei Monaten Veränderung der Stimme, die näselnd und unverständlicher wurde, und diese Störung soll sich auch ganz langsam verschlimmert haben.

Hereditär ist nichts zu eruiren. Vor einem Jahre machte Patient Gelenkrheumatismus, vor 14 Jahren eine Pneumonie durch.

Aus dem Status hebe ich nur hervor:

Motorische Schwäche des ganzen Körpers.

Atrophien im Schultergürtel beiderseits ohne EaR.

Deltoides dext. ist sehr atrophisch und zeigt Ermüdungserscheinungen elektrisch. Cucullaris und Sternocleidomast. beiderseits schwach.

Verhalten der Affectbewegungen beiderseits etwas schwach.

Kaumuskelbewegungen normal in Ausdehnung und mit verhältnissmässig grosser Kraft, Gaumenreflex beiderseits etwas schwach.

Zunge bewegt sich normal nach allen Richtungen. Störung des Schluckactes für feste, weniger für flüssige Speisen.

Sprache stark näselnd, von den einzelnen Consonanten am meisten gestört sind b, p, g, q, ch, c.

Sensibilität normal.

Patient starb an beiderseitiger, lobulärer Pneumonie den 17. Juli 1893, Mittags 12 Uhr.

Section am gleichen Nachmittag.

Vom Centralnervensystem wurde mikroskopisch untersucht nur die Medulla oblongata in der Gegend des XII. Kerns. Die Untersuchung wurde von Herrn Professor Dr. Langhans ausgeführt. Es wurden drei Blöcke davon angefertigt, welche den Kern in seiner ganzen Länge und die cerebral- und spinalwärts gelegenen Partien enthielten. Sie waren mit starkem Alaun-carmin durchgefärbt. Die Blöcke ergaben 148, 126 und 100 Schnitte. Was die Ganglienzellen anlangt, so waren dieselben jedenfalls von normalen Dimensionen und normaler Form; in der Mehrzahl der Schnitte waren sie auch ziemlich gleichmässig beiderseits vertheilt, nur an dem cerebralen Ende wurde der rechtsseitige Kern kleiner und hörte früher auf als der linksseitige. Färbung nach Weigert mit und ohne Kupferbeize zeigte den Kern ausserordentlich reich an markhaltigen Fasern, natürlich auch hier normales Verhalten der Ganglienzellen, ferner waren die intramedullären, austretenden Fasern des XII. durchaus normal, und ebenso auch die vor der ventralen Fläche gelegenen Bündel, die häufig im Querschnitt getroffen waren.

Mikroskopische Untersuchung der Musculatur.

Untersucht wurden nur M. genioglossus und Zunge, am genauesten deren hinterer Theil, da ich nur hier Muskelspindeln fand — an der Spitze habe ich keine Spindeln gefunden. Der Genioglossus war nicht auffallend verändert.

Die Zunge zeigt beiderseitig Veränderungen, rechts etwas hochgradiger als links. Hypertrophische Fasern finden sich in ziemlicher Zahl. Die breitesten maassen 70 μ gegen 51 als normales Maximum in der Zunge nach Kölliker (Gewebelehre. 5. Auflage. 1867. S. 343). Sie haben auch dieselben Eigenthümlichkeiten, wie ich sie im Falle Riesen in den hypertrophischen Fasern gefunden habe, nehmlich das homogene Aussehen, Verlust von Querstreifung und Cohnheim'schen Feldern, Auftreten von Vacuolen, und zwar etwas stärker, wie im Falle Riesen, die Beimischung von blauer Hämatoxylinfarbe zur rothen Eosinfarbe, das Beibehalten der schwarzblauen Farbe nach Weigert'scher Färbung mit Kupferbeize.

Etwa die Hälfte der Fasern ist atrophisch, bis 10 μ in der Breite mit Kernreihen von 3—8 Kernen, zum Theil noch mit deutlicher Querstreifung, und Cohnheim'schen Feldern, zum Theil homogen. Die bindegewebigen Septa sind breit, doch fehlen fast ganz die Heerde einkerniger Zellen.

Die Gefässe sind zahlreich vorhanden. Im Allgemeinen scheinen sie dickwandig, namentlich auch die Arterien, deren Intima recht dick ist.

Nerven und Spindeln zeigen sich vollständig normal.

Schluss.

Der für unsere Frage interessanteste Fall ist offenbar der der puerperalen Myelitis. Wir sehen eine ausserordentlich hochgradige Zerstörung der Muskeln, die ganz in Kernreihen mit spärlichen kleinen homogenen Resten der contractilen Substanz umgewandelt sind. Hie und da noch etwas grössere homogene Schollen, wie bei typhöser wachsartiger Degeneration. Nirgends eine überhaupt noch als solche erkennbare Muskelfaser. Die Zerstörung des Muskelgewebes kann nicht hochgradiger sein. Es ist dies also ein typisches Beispiel von Muskelatrophie bei Spinalparalyse. Der vollständigen, seit einem Jahre bestehenden Zerstörung der Ganglienzellen der Vorderhörner entspricht auch die Zerstörung eines grossen Theils der Nervenbündel in den Muskeln. In manchen ist kaum ein markhaltiger Nerv nachzuweisen, in anderen ist eine mehr oder weniger grosse Zahl zu Grunde gegangen. Das entspricht vollständig demjenigen, was man von vornherein zu erwarten hatte. Wie bei dem Befunde am Rückenmark aus einander gesetzt, sind in den Vorderwurzeln sämmtliche Fasern bis auf ganz vereinzelte zu Grunde gegangen. Die hinteren Wurzeln dagegen erscheinen fast völlig normal, und von ihnen aus haben sich sogar neue Fasern in das Rückenmark hinein entwickelt. Die Spinalganglien müssen also normal gewesen sein, und die normalen Nervenfasern in den Muskeln sind als Ausläufer der Spinalganglien anzusehen.

Die Muskelspindeln nun zeigen sich in dem Bilde hochgradiger Zerstörung im Wesentlichen völlig unverändert, die Nervenfasern halten sich durchaus innerhalb der normalen Zahlen, zeigen eine normale Markscheidenfärbung. Ebenso sind auch die Muskelfasern normal, nirgends zeigt sich grösserer Kernreichthum, der als Anfang der Wucheratrophie oder auch einer beginnenden Regeneration zu deuten wäre.

Ich glaube also folgende Schlüsse ziehen zu dürfen:

Die in den Spindeln eingeschlossenen Muskelfasern haben nichts mit Wachsthum oder Regeneration der Muskeln zu thun. Ihre „trophischen Centren“ liegen nicht in den Ganglienzellen der Vorderhörner, überhaupt nicht im Rückenmark. Die in den Spindeln vorhandenen Nervenfasern sind die Axencylinderfortsätze von Ganglienzellen, welche ausserhalb des Rückenmarks gelegen sind. Man mag hier an die spinalen Ganglien, oder an peripherische denken. Ich habe schon oben die Möglichkeit zugegeben, dass vielleicht eine oder zwei Nervenfasern geschwunden seien. Ich hebe dies nochmals hervor, weil Kerschner (Anat. Anzeiger. 1888. S. 295) auch die Endgeweihe von motorischen Fasern gefunden hat.

Die beiden anderen Fälle kann ich zusammenfassen. Der Befund am Muskel ist wesentlich identisch. Hypertrophie und Atrophie der Fasern, Kernwucherung derselben, vacuoläre Fasern, starke Verdickung des bindegewebigen Stromas finden sich bei beiden. Gegenüber der spinalen Atrophie im Falle Schmied unterscheiden sie sich durch das Vorhandensein hypertrophischer Fasern, durch den geringeren Grad der Atrophie und Kernwucherung, sowie durch die Wucherung des Bindegewebes. Das sind immerhin sehr ausgesprochene Unterschiede, welche es wahrscheinlich erscheinen lassen, dass die ätiologischen Verhältnisse verschieden sind, und damit stimmt der fast negative Befund im Centralnervensystem, sowie auch an den peripherischen Nerven bei Riesen und Niederhäuser. Ich will mir übrigens kein bestimmtes Urtheil über die primär myopathische oder centrale Natur des Leidens in diesen beiden Fällen erlauben, doch möchte ich darauf hinweisen, dass es sich wahrscheinlich um myopathische Fälle handelt. Dafür spricht der eben erwähnte Gegensatz der Muskeln und peripherischen Nerven gegenüber dem Falle Schmied. Auf das Fehlen der hypertrophischen Fasern bei Schmied, wäre vielleicht weniger Werth zu legen, da hier nur das letzte Endstadium vorliegt, wohl aber auf das Verhalten des Bindegewebes und der Nerven*). Die Atrophie der Ganglienzellen im Falle Riesen könnte secundär sein, und das Fehlen

*) Nach Schultze und Erb ist das Fehlen der hypertrophischen Fasern charakteristisch für die spinale Muskelatrophie, ihr Vorhandensein für die myopathische Form.

derselben bei Niederhäuser würde sich aus der kurzen, kaum viermonatlichen Dauer des Leidens erklären. Das normale Verhalten der Muskelspindeln in diesen beiden Fällen können wir nun nicht benutzen, um einen Schluss über den Ursprung der darin enthaltenen Nerven zu ziehen. Nach dieser Richtung hin geben dieselben durchaus keinen Anhaltspunkt.

Wohl aber dürfen wir das völlig normale Verhalten der in den Spindeln enthaltenen Muskelfasern gegenüber der hochgradigen Veränderung der ausserhalb gelegenen Muskelfasern in allen untersuchten Muskeln hervorheben. Ganz besonders ist dieser Gegensatz auffallend in dem Cucullaris und Deltoides von Riesen. So werden wir auch hier zu dem Schluss geführt, dass die Ansicht, es handle sich hier um eine Wachsthums- oder Neubildungsphase der Muskeln, im höchsten Grad unwahrscheinlich ist. Die in den Spindeln enthaltenen Muskelfasern haben sicher eine grosse Selbständigkeit gegenüber den anderen.

Wir schliessen uns damit der Ansicht von Ranvier, Roth, Mays, Kerschner, Christomanos und Strössner, und von Ebner an, dass die Muskelspindeln entschieden einen physiologischen Apparat darstellen. In welcher Richtung die physiologische Bedeutung der Muskelspindeln zu suchen ist, dafür giebt vielleicht ihr anatomischer Bau einen Anhaltspunkt. Man vergegenwärtige sich denselben — eine lange schmale Spindel, im Innern hohl, an den beiden Enden offen, aber diese Oeffnungen, sowie der angrenzende Theil der Spindel von Muskeln, Gefässen und Bindegewebe eingenommen, an einem Ende auch von Nerven, derart, dass der Binnenraum einigermaassen abgeschlossen ist, und in der Lymphe, welche den weiteren mittleren Theil der Spindel ausfüllt, finden sich vorzugsweise Muskelfasern und Nerven in grösserer Zahl, wie an den Enden; ferner Blutgefässe und Bindegewebe, deren Menge gegenüber den Verhältnissen an den Enden nicht vermehrt ist. Jeder Druck, der von aussen oder innen ausgeübt wird, z. B. von den sich contrahirenden und verdickenden Muskeln, wird durch die Lymphe der Spindel gleichmässig im Binnenraum sich verbreiten, und von allen Seiten auf die darin enthaltenen Nerven und Muskeln einwirken. Vielleicht also, dass wir darin Apparate haben, welche den Grad der Contraction anzeigen.

Zum Schlusse nehme ich gern Gelegenheit, meinem hochverehrten Lehrer, Herrn Prof. Dr. Langhans hiefür meinen innigsten Dank auszusprechen, dass er mir das Material zu dieser Arbeit gegeben, sowie auch auf die freundlichste Weise durch Rath und That unterstützt hat.

Literatur.

1. Aeby, Zeitschrift für rationelle Medicin. 1862. Bd. 14. S. 182.
2. Babinski, Archives de médécine experimentale et d'anatomie experimentale publiés sur la direction de Charcot. Tome I. 1889. p. 416. Societé de Biologie. Sept. 1886. p. 629.
3. Blocq et Marinesco, Societé de Biologie. No. 23. 1890. p. 398.
4. Bom, Inaugural-Dissertation. Berlin 1873.
5. Bremer, Archiv für mikroskopische Anatomie. XII. 1883. S. 318.
6. Christomanos und Strössner, Beitrag zur Kenntniss der Muskelspindeln. Wien 1891.
7. v. Ebner, Verhandlungen der anatomischen Gesellschaft a. d. sechsten Versammlung in Wien. 1892. S. 85.
8. Eichhorst, dieses Archiv. 1878. Bd. 73. S. 370.
9. Eisenlohr, Tageblatt der 50. Versammlung deutscher Naturforscher und Aerzte zu Hamburg. 1876.
10. Erb, Dystrophia muscularis progressiva. Leipzig 1891.
11. Felix, Zeitschr. für wissenschaftl. Zoologie. 48. 1889. S. 224.
12. Fraenkel, dieses Archiv. 1878. Bd. 73. S. 390.
13. v. Franqué, Beitrag zur Kenntniss der Muskelknospen. Würzburg 1890.
14. Golgi, Archivio per le scienze mediche. 1882. p. 196.
15. Kerschner, Anatomischer Anzeiger. 1888. S. 126. 1893. S. 287.
16. v. Kölliker, Handbuch der Gewebelehre. 1889.
17. Kühne, dieses Archiv. 1863. Bd. 27. S. 508. Bd. 28. S. 528.
18. Mays, Zeitschr. für Biologie. 1884. XX. S. 45. 1892. XXIX. S. 41.
19. Millbacher, Deutsches Archiv für klin. Med. Bd. 30. 1882. S. 304.
20. Peremeschko, dieses Archiv. 1863. Bd. 27.
21. Ranvier, Leçons sur le système nerveux. 1878. p. 313.
22. Roth, Centralblatt für medicinische Wissenschaften. 1887. No. 8. S. 129.
23. Schultze, Ueber den mit Hypertrophie verbundenen Muskelschwund und ähnliche Krankheitsformen. Wiesbaden 1886.
24. v. Thanhoffer, Anatom. Anzeiger. 1892. VII. S. 635.
25. Trinchese, Archive italienne de Biologie. vol. XIV. 1891. p. 221.
26. Weismann, Zeitschr. für rationelle Medicin. 1861. Bd. X. S. 263.

Erklärung der Abbildungen.

Tafel I.

Fig. 1. Eine Muskelspindel aus dem atrophischen Muskel von Schmied. Querschnitt in der Nähe der grössten Erweiterung. Weigert'sche Markscheidenfärbung. Zeiss Oc. 3. Obj. E. Neben den zum Theil etwas zerklüfteten Muskeln (a) liegen 8 markhaltige Nervenfasern (b), und eine Blutcapillare (c) mit verdickter Wand. In der Scheide noch eine Gruppe von 2 Nervenfasern (d).

Fig. 2. Desgleichen. In der Spindel ein breites, quer getroffenes (a), und ein schmales, schräg (b) getroffenes Muskelbündel; neben dem breiten, 2 markhaltige Nervenfasern (c), ausserdem noch eine dritte in der Nähe einer Capillare (d). In der Scheide ein grösseres Bündel von Nervenfasern (c), von besonderer Scheide umgeben. In dem grösseren Bündel haben die Nervenfasern einen etwas gebogenen Verlauf; der Zeichner hat die Windungen, die beim Schrauben sichtbar werden, auf eine Ebene verlegt. Neben der Spindel noch ein abgesondertes Nervenbündel (c), und eine Arterie (d).

Fig. 3. Muskel von Schmied. Längsschnitt. Färbung mit Hämatoxylin-Eosin. Es treten deutlich hervor die Kernreihen, die blassgrauen Schollen (a) mit feinen Pünktchen (gelbe Körnchen) an den Enden, und den sich anschliessenden Kernreihen.

Fig. 4. Querschnitt durch den atrophischen Theil des Rückenmarks von Schmied. Weigert'sche Markscheidenfärbung. Gegend der Eintrittsstelle der hinteren Wurzeln. Zeiss Comp.-Oc. 4. Apochr. 16 mm. Man sieht ein grösseres normales Bündel der hinteren Wurzel (a), zwei kleinere (b) mit sehr wenigen markhaltigen Nervenfasern. Die Pia, welche an einer Stelle durchbrochen ist von einem Bündel schmaler markhaltiger Fasern (c), welche in die angrenzende Masse von Körnchenkugeln hineinziehen. Weiterhin 10 Bündel solcher Fasern quer und schräg getroffen.

VII.

Aus dem Pathologischen Institut zu Halle a. S.

I. Ueber multiple Nekrosen in der Leber bei Stauungsicterus.

Von Dr. Hans Sauerhering[1]),
Assistenten am Pathologischen Institut.

(Hierzu Taf. II.)

Dass unter dem Einfluss einer Gallenstauung, wie sie eine Verlegung des Ductus hepaticus oder choledochus herbeizuführen geeignet ist, partielle Nekrotisirungen des Leberparenchyms entstehen können, ist eine wenigstens seit einer Reihe von Jahren bekannte Thatsache, und sowohl für die Leber verschiedener Thierspecies als für die menschliche Leber festgestellt. Von älteren Autoren allerdings, die sich mit der Histologie der icterischen Leber specieller beschäftigten, wie Oscar Wyss[2]),

[1]) Der Verfasser dieses Aufsatzes, Dr. Hans Heinrich Sauerhering, ist hierselbst in der Nacht vom 23.—24. Mai d. J. einer schweren Infection erlegen, die er sich anscheinend bei der Section eines an Diphtheritis verstorbenen Kindes etwa eine Woche vorher zugezogen hatte. Der Verstorbene ist nur 25 Jahre alt geworden. Er war in Elbing geboren, hatte in Königsberg studirt und dort auch seine Staatsprüfung bestanden und war in Tübingen zum Doctor promovirt worden. In das hiesige pathologische Institut ist er zu Ostern 1893 als Assistent eingetreten. — Ausgezeichnet durch strenge Pflichterfüllung, unbedingte Zuverlässigkeit, durch ein liebenswürdiges Wesen und gründliche Kenntnisse, hat er sich hier die Liebe und Achtung Aller erworben, die ihm nahe getreten, und der Unterzeichnete wird ihm, ebenso wie die Assistenten des Instituts und der klinischen Anstalten, eine dankbare und treue Erinnerung bewahren.

Halle, den 29. Mai 1894. Prof. Ackermann,
Director des Pathologischen Instituts.

[2]) O. Wyss, Beitrag zur Histologie der icterischen Leber. Dieses Archiv. Bd. 35. S. 553.

Leyden[1]), Heinrich Mayer[2]), Wickham Legg[3]), wird derselben noch keine Erwähnung gethan. Aber bereits Charcot und Gombault[4]), welche behufs Erzeugung biliärer Cirrhose den Ductus choledochus bei Meerschweinchen ligirten, haben dieser Nekrosen Erwähnung gethan, und spätere Forscher, welche sich mit der gleichen Frage experimentell beschäftigten, wie Chambard[5]), Foà und Salvioli[6]), Beloussow[7]), Pick[8]), Steinhaus[9]), haben die Befunde der ersteren bestätigt, und der Entstehung der Nekrosen, ihrem mikroskopischen Bilde, sowie ihren Beziehungen zur interstitiellen Bindegewebswucherung, welche sich unter den gleichen Bedingungen in der Leber einzustellen pflegt, ein genaueres Studium gewidmet.

Das fast constante Vorkommen von Nekrosen, speciell in der menschlichen Leber, in Fällen, in welchen ein Verschluss der erwähnten grossen Gallenausführungsgänge durch Stein- oder Geschwulstbildungen bedingt wurde, ist noch vor nicht allzu langer Zeit in einer Arbeit von Janowski[10]) aus dem Pathologischen Institut des Prof. Brodowski in Warschau ausdrück-

[1]) Leyden, Beiträge zur Pathologie des Icterus. Berlin 1866.

[2]) Heinrich Mayer, Ueber Veränderungen des Leberparenchyms bei dauerndem Verschluss des Ductus choledochus. Med. Jahrbücher. Wien 1872.

[3]) Wickham Legg, On the changes in the liver, wich fellows ligature of the bile ducts. St. Bartholomews Hospital Reports. 1873.

[4]) Charcot et Gombault, Note sur les altérations du foie consécutives à la ligature du canal cholédoque. Archives de physiol. norm. et pathol. 1876. p. 272.

[5]) Chambard, Contribution à l'étude des lésions histologiques du foie consécutives à la ligature du canal cholédoque, altérations des cellules hépatiques. Archiv. de physiol. norm. et pathol. 1877. p. 718.

[6]) Foà et Salvioli, Ricerche anatomiche esperimentali sulla patologia del fegato. Archivio per le scienze mediche. vol. II. 1878. p. 1.

[7]) Beloussow, Ueber die Folgen der Unterbindung des Ductus choledochus. Arch. f. experiment. Pathol. u. Pharmakol. 1881. S. 260.

[8]) Pick, Zur Kenntniss der Leberveränderungen nach Unterbindung des Ductus choledochus. Zeitschrift für Heilkunde. 1890. S. 123.

[9]) Steinhaus, Ueber die Folgen des dauernden Verschlusses des Ductus choledochus. Zeitschrift für Heilkunde. 1891. S. 324.

[10]) Janowski, Beitrag zur pathol. Anatomie der biliären Lebercirrhose. Ziegler's Beiträge. Bd. XI. 1892. S. 344.

lich betont, und gleichzeitig das mikroskopische Verhalten der also veränderten Leberpartien in eingehender Weise geschildert. Janowski beschreibt diese nekrotischen Heerde, welche er in allen von ihm untersuchten Fällen von biliärer Cirrhose und meist in grosser Anzahl beobachtet hat, als bald kleine, gelegentlich selbst nur 10—20 Zellen umfassende, bald ein Viertel, oder die Hälfte eines Leberläppchens einnehmende, manchmal einen ganzen Acinus umfassende oder dessen Grösse noch übertreffende Partien. Dieselben erscheinen gewöhnlich mehr oder weniger gelb gefärbt und liegen im Allgemeinen in den peripherischen Theilen der Lobuli, lassen sich aber gelegentlich auch gerade in der Mitte derselben auffinden. Bei schwacher Vergrösserung erscheinen sie als gleichmässige, körnige, hellgelbe oder manchmal auch dunkelgelbe Massen. Fast nirgends sind sie scharf von dem gesunden Gewebe abgetrennt, und haben gewöhnlich unebene Ränder, so zwar, dass die abgestorbenen, mit Galle gefärbten Leberzellen zwischen die gesunden hineinragen. Bei stärkerer Vergrösserung erkennt man inmitten der abgestorbenen Elemente meist noch mehr oder weniger unveränderte Leberzellen. Der Uebergang der nekrotischen Partien in das gesunde Parenchym ist ein allmählicher, abgestufter, indem vom Centrum der Nekrose peripheriewärts die Leberzellen ganz successive ihre normale Färbbarkeit wiederzugewinnen pflegen. Im Allgemeinen haben die Leberzellen innerhalb der nekrotischen Stellen ihre Form und Anordnung bewahrt; nur mitunter sind sie derartig deformirt und verkleinert, dass sie vielfach das Capillarnetz nicht mehr ausfüllen und dieses stellenweise ganz deutlich hervortreten lassen. Sehr häufig um die Heerde herum, nicht selten aber auch innerhalb derselben war kleinzellige Infiltration aufzufinden. Grenzen die Heerde an interlobuläres Bindegewebe, so nimmt die Rundzellenanhäufung dieses ein, und wird um so intensiver, je mehr solcher nekrotischer Stellen an das Bindegewebe anstossen. Gelegentlich fehlt allerdings diese Infiltration ganz oder fast ganz, während sie in anderen Fällen wieder einen so hohen Grad erreicht, dass man förmlich den Eindruck von Abscessen erhält. Es schien diese Infiltration gewissermaassen abzuhängen von dem Grad der Gallenstauung, so zwar, dass sie bei schnell vorübergehender

Stauung hochgradiger erschien als bei länger anhaltender. Häufig, wenn gleich bald mehr, bald weniger ausgesprochen, in manchen Fällen selbst in sehr hohem Grade, wurde Capillarhyperämie in der Umgebung der nekrotischen Heerde vorgefunden; gelegentlich fiel auch innerhalb der Heerde selbst eine Anzahl blutstrotzender Capillaren auf. In der Nähe älterer nekrotischer Heerde fand sich beginnende Bindegewebsneubildung, als Produkt einer reactiven Entzündung, welche ihrerseits durch den Reiz, den diese Heerde als Fremdkörper auf das umgebende Gewebe ausüben, hervorgerufen wird.

Die beiden Abbildungen, welche Verfasser seiner Arbeit beigegeben hat und in welchen er die von ihm beobachteten Nekrosen darstellt, entsprechen der oben kurz recapitulirten Schilderung derselben. Man sieht hier ziemlich ausgedehnte Bezirke des Leberparenchyms, in welchen die Zellen ihre Grösse, Form und Anordnung einigermaassen gut bewahrt haben, aber kernlos, diffus gelblich gefärbt erscheinen. Vielfach ragen die nekrotischen Zellbalken mit unregelmässigen Grenzen in das gesunde Parenchym hinein. Innerhalb, vornehmlich aber in der Umgebung der nekrotischen Partien sieht man Rundzelleninfiltration, stellenweise Capillarhyperämie.

In der That, derartige Nekrotisirungsprozesse, die fleckweise auftreten, aber niemals scharfe Begrenzung aufweisen, und an ihren Rändern alle möglichen Uebergänge zeigen, vermag man nicht so selten aufzufinden, wenn man in Fällen von hochgradiger Gallenstauung die Leber einer genaueren mikroskopischen Untersuchung unterzieht.

Im Folgenden nun möchte ich mir erlauben, kurz einige unter ganz ähnlichen Bedingungen beobachtete Nekrosen zu schildern, welche, obwohl von den bekannten, von Janowski ausführlicher beschriebenen, vielleicht nicht grundsätzlich verschieden, doch in ihrer Form einige, immerhin der Beachtung nicht ganz unwerthe Differenzen aufzuweisen haben. Es handelt sich um 2 aus den Jahren 1887 bezw. 1891 stammende, im hiesigen Institut aufbewahrte Präparate, von denen mir eine Anzahl in Alkohol gehärteter und in der gleichen Flüssigkeit conservirter Stückchen zur Verfügung standen. Dieselben wurden nach kurzer Nachhärtung in frischem Alkohol und voraufgegangener Xylol-

behandlung in Paraffin eingebettet, mit dem Schanze'schen Mikrotom theils 0,01, theils 0,02 mm dick geschnitten, und, gewöhnlich nach vorangeganger Aufklebung mit Glycerin-Eiweiss, auf dem Objectträger gefärbt. Zur Färbung wurde Alauncarmin, Hämatoxylin bezw. Hämatoxylin-Eosin, gelegentlich auch Saffranin und Pikrolithioncarmin (nach Orth) verwendet.

Es sei mir gestattet, zunächst jedesmal den hier in Betracht kommenden Theil des Sectionsprotocolls anzuführen.

Fall I. 15. November 1887.

Sehr magere, weibliche Leiche; hochgradig icterische (intensiv quittengelbe) Verfärbung der Haut. Geringes Hautödem an den Knöcheln.

Im kleinen Becken etwa 1 Liter klarer Flüssigkeit.

Milz leicht vergrössert, im Ganzen weich.

Leber überragt den Rippenbogen um reichlich handbreit. Dieselbe ist also stark vergrössert (Zwerchfellstand rechts Unterrand des III. Rippenknorpels), ihre Oberfläche ist leicht granulirt. Die Gallenblase ist prall gefüllt, überragt den vorderen Leberrand ziemlich beträchtlich. Ihre Wand ist verdickt. Im Innern des rechten Leberlappens fühlt man einen auffallend harten, grossen Knoten. Die Leber fühlt sich im Ganzen etwas derb an, sieht icterisch aus. An der Oberfläche fallen dicht unter der Serosa gelegene, zerstreut angeordnete, opake, runde, gelbe Flecken auf: dilatirte Gallengänge. Dieselben finden sich auch im Innern der Leber in grosser Menge, und präsentiren sich auf dem Durchschnitt als meist weite Lumina von hellgelber Wandung und dunkler gelbem Inhalt. Im Innern des rechten Leberlappens. da wo man den harten Knoten fühlt, liegt ein Tumor von sehr derber Consistenz. Derselbe ist jedoch nicht scharf umschrieben, vielmehr geht er von einem besonders derben Centrum aus und breitet sich nach allen Richtungen hin unregelmässig aus, sich bis weit in das Lebergewebe hinein erstreckend. Die Farbe scheint grauweiss, ist jedoch durch den Icterus verdeckt. Das Bindegewebe der Porta hepatic. ist erfüllt von derben Knoten, Tumormassen, welche die Art. hepatic., Vena portarum, Ductus choled. und hepat. rings umgeben, und comprimirt den Ductus choled. 2—3 mm weit, desgleichen den Ductus hepat. Die Wand des letzteren ist 2 cm dick. Die Schleimhaut dieser Gänge erscheint intact. Auch die Wand des Ductus cysticus ist verdickt, jedoch nicht so stark wie die der vorgenannten Gänge. In der Gallenblase eine grosse Menge gelbweisser, puriformer Flüssigkeit. An Stelle der normalen Gallenblasenschleimhaut ist nur eine starke, bindegewebsähnliche Schicht vorhanden. In der Gallenblase 5—6 grosse, würfelförmige Cholesterinsteine. In der Pfortader und der Lebervene finden sich an manchen Stellen in das Gefässlumen durchgebrochene Tumormassen. —

Im Uebrigen wurde bei der Section, die aus äusseren Gründen nur unvollständig ausgeführt werden konnte, noch Schwellung der Schleimhaut des Magendarmtractus, im Dickdarm auch Hämorrhagien auf der Höhe der

Falten gefunden. — Als Leichendiagnose ist „primärer Leberkrebs“ angegeben.

Bei der makroskopischen Betrachtung der in Alkohol aufbewahrten, je etwa 2 cm langen und eben so breiten Stückchen der Leber fällt eine Anzahl unregelmässig verstreuter, meist dunkelschwarzbrauner Punkte und Fleckchen auf, deren kleinste mit unbewaffnetem Auge eben gut erkennbar sind, während die grössten stecknadelknopf- bis selbst linsengross erscheinen, eine theils mehr rundliche, theils etwas unregelmässig ovale Form besitzen, und gelegentlich in ihrer Mitte noch ein etwas helleres, von einer tief dunkelschwarzbraunen Zone umgebenes Centrum erkennen lassen.

Betrachtet man bei der mikroskopischen Untersuchung zunächst die Beschaffenheit der Leberschnitte im Allgemeinen, ohne die, um es gleich zu erwähnen, in grosser Zahl vorhandenen und den makroskopisch bemerkten, braunschwarzen Pünktchen und Fleckchen entsprechenden Nekrosen vorerst zu berücksichtigen, so fällt schon bei Anwendung schwacher Vergrösserung eine Verbreiterung des interacinösen Bindegewebes in's Auge. Dieselbe ist nicht gerade besonders erheblich, wenigstens wenn man von den secundär um die Nekrosen herum auftretenden Bindegewebsbildungen absieht. Das normale Zwischengewebe ist nur in mässigem Grade verbreitert, und man kann nur ganz selten ein völliges, häufiger allenfalls noch ein theilweises Einschliessen eines Lobulus, in letzterem Falle allerdings auch mitunter ein Eindringen des neuformirten Gewebes zwischen die Leberzellenreihen selbst beobachten. Letzteres stellt ein bald etwas derberes, bald zarteres, an Kernen meistens nicht auffallend reiches Bindegewebe dar, in welchem eine Vermehrung der interlobulären Gallengänge sofort in's Auge springt, ohne dass die Neuformation der letzteren etwa so hochgradig ist, wie man sie in vielen anderen Fällen von Cirrhose beobachtet. Ihr Epithel ist je nach der Grösse der Kanäle, bald mehr cubisch, bald dem Cylinderepithel näher stehend, ihr Lumen im Allgemeinen nicht erweitert, meist leer, seltener mit körnigem, leicht gelblichem Detritus erfüllt. Nur stellenweise finden sich die Lumina etwas weiter, das Epithel im Verhältniss zur Grösse der ersteren etwas platt, und als Inhalt körniger Detritus, Gallenpigment, sowie vereinzelte desquamirte Epithelien. An rundzelligen Elementen ist das Bindegewebe verhältnissmässig arm, nur hie und da sind solche etwas reichlicher angehäuft, gewöhnlich dann in der Umgebung kleiner Gallengänge, ohne dass indessen eine regelmässige Beziehung sich daraus construiren liesse. Hie und da findet sich im Bindegewebe etwas körniges Gallenpigment abgelagert. — Das Leberparenchym, so weit es nicht in der gleich zu beschreibenden Weise verändert ist, lässt Abweichungen von der Norm im Allgemeinen kaum erkennen. Die intraacinösen Capillaren sind nur in einzelnen Acini ein wenig weit, die Leberzellenbalken demgemäss leicht verschmälert, nirgends aber ist diese Gefässerweiterung einerseits, Verschmälerung der Zellreihen andererseits hochgradiger. Nur einzelne Leberzellen enthalten hie und da etwas körniges Pigment.

Die unser Interesse vornehmlich in Anspruch nehmenden dunkelbraunen

Flecke markiren sich schon an ungefärbten Präparaten deutlich als durchschnittlich etwa stecknadelkopfgrosse Stellen. Bei Anwendung schwacher, Lupenvergrösserung nur wenig übertreffender Linsen, markiren sich dieselben als unregelmässig rundliche, bald etwa einen ganzen Acinus einnehmende, bald dem zweiten bis dritten Theil eines solchen entsprechende und dann in ihm bald mehr peripheriewärts, bald mehr centralwärts gelegene Partien, welche bei Anwendung einer schwachen Safraninfärbung ein hellgelbes Centrum, umgeben von einem schmäleren, hellen Hof erkennen lassen. Färbt man den Schnitt mit Alauncarmin, so gewinnt das Centrum einen mehr gelbrothbräunlichen Ton, während bei Anwendung von Hämatoxylin-Eosin seine Farbe mehr als schmutzig violettroth mit einem Stich in's Gelbe zu bezeichnen ist. Diese nekrotischen Partien, deren Peripherie etwas kernreicher erscheint, als die, gewöhnlich völlig kernlose, centrale Zone, scheinen theils unvermittelt in normales Parenchym mitten eingesetzt, theils grenzen sie mit einem Theil ihrer Circumferenz an mehr oder weniger breit entwickeltes und mehr oder weniger an Gallengängen und Rundzellen reiches Bindegewebe. Diese Stellen sind in ganz ausserordentlich grosser Menge vorhanden, so dass man in einem Schnitt von etwa 2 cm Länge und 1 cm Breite meist bequem 6—7, mitunter aber selbst 8—10 aufzufinden vermag.

Wendet man stärkere Vergrösserungen an, so bieten diese Flecke, die mit ganz schwachen Linsen betrachtet sich scharf markiren und ein im Wesentlichen ganz gleichartiges Bild gewähren, mehr oder weniger beträchtliche Verschiedenheiten dar, welche, abgesehen von ihrer grösseren oder geringeren Ausdehnung, wohl durch ihr verschiedenes Alter, durch das differente Verhalten des angrenzenden Leberparenchyms, sowie durch den Umstand, dass sie theils bis an das Bindegewebe heranreichen, theils lediglich von Leberzellen umgeben werden, bedingt sind. Im Allgemeinen lässt sich ihr Bau etwa folgendermaassen schildern. Die centrale, schon unter schwachen Linsen dunkler erscheinende Partie derselben stellt ein sehr unregelmässiges Netz- oder Maschenwerk dar, welches immerhin noch eine Andeutung einer gewissen Struktur erkennen lässt. Das Gerüst dieses Netzwerkes bilden bald etwas breitere, bald etwas schmälere, durch Anastomosen vielfach mit einander in Verbindung stehende Balken, die ihrerseits einen Aufbau aus anscheinend fasrigen, einander parallel verlaufenden Gebilden erkennen lassen, so zwar, dass zwischen diesen Fasern etwas helleres, gelbliches Pigment angehäuft erscheint, während sie selbst dunkler erscheinen. Vielfach gewinnen die Balken des Gerüstes durch diese annähernd parallele Anordnung meist zweier fasriger Züge ein eigenartig doppeltcontourirtes Aussehen. Zum Theil auf diesen Balken, und so an manchen Stellen ihre fasrige Grundstruktur etwas verdeckend, im Wesentlichen aber in den bald mehr, bald weniger weiten und im Allgemeinen recht unregelmässigen Maschen, liegt theils mehr grobkörniges, theils mehr feinkörniges, gelbliches Pigment. Nicht ganz selten finden sich auch statt des letzteren in den Lücken des Maschenwerks kernlose, stark mit gelbbräunlichem Pigment beladene Schollen, die mitunter nicht nur noch ziem-

lich deutliche Contouren besitzen, sondern auch noch, ähnlich den normalen Leberzellen, zu Reihen von 2, 3, bis selbst 4 oder 5 angeordnet sind, und durch dieses Verhalten, sowie durch ihre Form und Grösse sich zweifellos als nekrotische Parenchymzellen documentiren. Mitunter, immerhin nur an recht wenigen Stellen, gelingt es bei genauester Einstellung auch den schwach sich abzeichnenden, der Tinction nicht mehr zugänglichen, ebenfalls mehr oder weniger gallig imbibirten Kern zu erkennen. Abgesehen von den eben erwähnten, zwar nekrotischen, doch in ihrer Form nach wenigstens relativ gut erhaltenen Zellen findet man nun alle Stadien des Zerfalls bis zum Restiren der oben erwähnten Pigmentbröckel und Pigmentkörner. Auf Kernfarbstoffe reagirende Kerne sind in dieser Zone überhaupt nicht mehr vorhanden. Geht man nun vom Centrum allmählich peripheriewärts, so lassen sich auch in dieser, bei schwacher Vergrösserung als heller Hof erscheinenden Zone die erwähnten fasrigen, zwischen einander Lücken und Maschen lassenden Züge weiter verfolgen. Man bemerkt aber zunächst hier ziemlich rasche und plötzliche Abnahme der intensiven Pigmentirung, ein Umstand, der wohl nicht zum mindesten den namentlich bei schwacher Vergrösserung sehr frappanten Unterschied zwischen innerem und äusserem Ring der Nekrose bedingt. Ein zweites Kennzeichen der excentrischen Zone besteht in dem Auftreten mehr oder weniger gut Farbstoff annehmender, peripheriewärts successive an Zahl etwas zunehmender Kerne. Diese Kerne sind theils ziemlich klein, annähernd rundlich, mit schmalem, eben erkennbarem Protoplasmasaum und dann wohl als Leukocytenkerne zu deuten, theils stellen sie meist etwas verkleinerte und mitunter nur schwach tingirte Leberzellenkerne dar, theils sind sie mehr länglich bis deutlich spindelig, innerhalb der beschriebenen fasrigen Gebilde gelegen, und so als Stromakerne gekennzeichnet. Leberzellen selbst, bald noch mit den erwähnten, mehr oder weniger veränderten Kernen versehen, bald kernlos, finden sich in dieser Zone in verschiedenartigster Weise verändert und degenerirt vor. Einige zeigen ziemlich scharfe Contouren, sind etwas verkleinert, haben stark pigmentbeladenes Protoplasma, andere sind in stark pigmentirte Bröckel und Schollen zerfallen, noch andere erscheinen vergrössert, enthalten einige verschieden grosse, wohl als Fetttropfen zu deutende Vacuolen, und erweisen sich entweder frei von Pigment, oder enthalten nur um den Kern herum einige kleine Körnchen. Schliesslich finden sich in den Lücken des erwähnten Maschenwerks mitunter eigenthümlich degenerirte Zellen. Dieselben liegen theils einzeln, theils 2—3 in einer Masche, sind bis auf das Doppelte, selbst Dreifache des Volumens einer normalen Leberzelle vergrössert, und haben meist eine annähernd rundliche bis ovale Form. Ihr Kern ist bald recht gut gefärbt, von etwa entsprechender Grösse, bald etwas verkleinert, mit etwas unregelmässigen, verwischten Grenzen, bald endlich in einzelne Bröckel zerfallen. Das Zellprotoplasma erscheint durchzogen von einem eigenthümlichen Netzwerk, welches vom Centrum nach der Peripherie der Zellen sich erstreckt, mitunter deutlich mit dem Kern in Zusammenhang zu stehen scheint, und bei der Färbung mit Hämatoxylin-Eosin bald rosa, bald mehr lila er-

scheint. Hat dieses Netzwerk mehr den Ton des Eosins angenommen, so erkennt man mitunter innerhalb der Fäden desselben noch einzelne mit Hämatoxylin gefärbte Körnchen. Es sind das eigenthümliche Zellformen, wie sie bereits Gianturco[1]) erwähnt und bald darauf und unabhängig von ihm Steinhaus[2]) genauer geschildert und abgebildet hat. — Geht man nun noch weiter peripheriewärts, so findet der Uebergang von allen diesen Degenerationsformen zur Norm häufig ziemlich plötzlich und unvermittelt statt. Man stösst hier auf einmal auf wohlgeordnete, gute Kernreaction gebende, wenig oder gar nicht pigmentirte Leberbalken, unter denen man nur nach der Grenze hin ganz vereinzelte, schlecht oder gar nicht gefärbte Zellen entdeckt. Eine wesentlich vermehrte Füllung der intralobulären Blutcapillaren in diesen Bezirken habe ich kaum irgendwo constatiren können. Allerdings ist dabei ja zu berücksichtigen, dass in unseren lediglich einer Alkoholbehandlung unterworfenen Präparaten die Conservirung der rothen Blutkörper eine ziemlich schlechte ist und feinere Differenzen in dem Füllungszustand der Haargefässe demgemäss schwer zu beurtheilen sind. Eine erheblichere Blutüberfüllung derselben, welche sich doch immerhin durch eine gewisse Verschmälerung der Zellenbalken hätte documentiren müssen, war jedenfalls nicht vorhanden. Sehr häufig finden sich in dem der nekrotischen Zone nächstgelegenen, normalen Parenchym einzelne auffallend grosse Leberzellenkerne, welche fast einen die Norm um das Doppelte übertreffenden Umfang erreichen können. Da Mitosen in denselben niemals zu finden waren, vermag ich über ihre Bedeutung nichts Sicheres anzugeben. — Stösst eine Nekrose mit einem Theil ihrer Circumferenz an interlobuläres Bindegewebe, so kann man ein deutliches Eindringen spindelzelligen Gewebes in die nekrotische Partie beobachten, welches die fasrigen Balken des Maschenwerks in seinem weiteren Vordringen allmählich zu substituiren scheint. In solchen interlobulären Bindegewebszügen sind dann in einigen Fällen auch recht beträchtliche Rundzellenanhäufungen vorhanden, während solche in anderen Fällen wieder nur wenig oder gar nicht hervortreten. Mitunter grenzen zwei der beschriebenen nekrotischen Plaques dicht an einander, und pflegen dann durch eine meist schmale, vorspringende, sie ganz oder unvollständig von einander scheidende Bindegewebsbrücke getrennt zu sein. In manchen Fällen weicht das gelbbraune Centrum der nekrotischen Partie insofern von der vorstehenden Schilderung ab, als in ihrer Form einigermaassen noch erhaltene oder gar zu kurzen Reihen angeordnete Leberzellen innerhalb des Maschenwerks überhaupt nicht mehr aufzufinden sind. Man sieht nur dunkel pigmentirte, leicht geschwungene, unregelmässig von der hellen, peripherischen Zone nach dem Centrum hin verlaufende Fasern, die ihrerseits durch ebenfalls sehr unregelmässige, quere Anastomosen verbunden sind, und in deren weiten, unregelmässigen Maschen nur wenig körniges,

[1]) Gianturco, Contributo alla istologia del fegato. Ref. Centralblatt für allgem. Pathologie u. pathol. Anatomie. 1890. S. 811.

[2]) Steinhaus, a. a. O.

dunkelgelbes, meist mehr oder weniger dicht dem Faserwerk an- oder aufliegendes Pigment vorhanden ist. Es macht den Eindruck, als ob hier sämmtliche, noch annähernd erhaltene Reste der Leberelemente durch sorgfältige Auspinselung entfernt worden wären. Unter Umständen, wohl zweifellos mit zunehmendem Alter der Nekrosen, kann um dieselben auch eine reichlichere Bindegewebsformation stattfinden, als es oben erwähnt wurde. Zunächst gehen von dem Interlobulärgewebe, falls sie dieses berühren, Züge spindelzelligen, nicht selten auch deutlich neugebildete Capillaren enthaltenden Bindegewebes aus, welche theils die peripherische Zone der Plaques in einem kleineren oder grösseren Theil ihres Umfangs annähernd concentrisch zu umgeben beginnen, theils auch der Richtung der fasrigen Balken des Maschenwerks folgend, mehr oder weniger tief in das Centrum der Heerde hineindringen. Aber auch da, wo die Nekrosen mit interacinösem Gewebe nicht in Contact stehen, treten jetzt schmälere und breitere, peripheriewärts etwas zwischen die Parenchymbalken hineingehende Bindegewebszüge auf, zwischen denen man noch Reste der beschriebenen degenerirten Zellformen erkennt. Schliesslich kann der ganze nekrotische Bezirk im grössten Theil seines Umfangs von solchen neugebildeten, an Rundzellen übrigens meist nicht besonders reichen Bindegewebszügen umgeben und durchwachsen, und vollständig ringförmig eingeschlossen sein.

Ausser den bisher erwähnten nekrotischen Plaques, welche eine centrale, dunkle, pigmentreiche und eine hellere, peripherische Zone unterscheiden liessen, finden sich nun, in wesentlich geringerer Anzahl, noch etwas anders aussehende, kleine, meist ein Viertel bis höchstens ein Drittel eines Acinus einnehmende, nekrotische Partien. Dieselben erscheinen bei schwacher Vergrösserung als mehr oder weniger rundliche, farblose, gegen das übrige (normale) Leberparenchym ebenfalls recht scharf abgesetzte Heerde, innerhalb welcher man schon jetzt eine Anzahl theils etwas unregelmässig rundlicher, theils mehr länglicher Kerne erkennt. Sie liegen häufig derartig, dass sie mit einem Theil ihrer Circumferenz nahe der Venula centralis enden, mit einem anderen das Interlobulärgewebe berühren. Bei starker Vergrösserung zeigen sich Rand und Mitte dieser Nekrosen etwas verschieden. In der Randpartie nehmlich, die an normale, gut gefärbte und in Form und Anordnung gut erhaltene Leberzellen grenzt, findet man wieder in der Regel jene schon erwähnte, eigenthümliche Degeneration der Zellen, welche zu sehr starker Aufquellung, Vergrösserung der Zellen geführt hat, und zur Bildung jenes eigenartigen Protoplasmanetzes, das mitunter mit dem Kern in einem gewissen Zusammenhang zu stehen scheint. Die Kerne selbst sind meist verkleinert, häufig ziemlich schwach gefärbt, mit etwas unregelmässigen, verwaschenen Grenzen. Diese Zellen liegen theils zu 4, 5, bis 6 dicht neben einander, sich an ihren Berührungspunkten dann deutlich etwas abplattend, theils sind sie getrennt durch deutlich fasrige, mit gut gefärbten, länglichen Kernen versehene Bindegewebszüge, welche stellenweise Maschen bilden, in welche diese Zellen eingelagert sind. Diese Bindegewebszüge lassen sich zwischen die Zellreihen des umgebenden, gesunden Parenchyms

nicht mit Sicherheit oder höchstens hie und da eine ganz kurze Strecke weit verfolgen. Nur da, wo die Nekrose an interlobuläres Gewebe grenzt, nehmen sie von diesem ihren Ausgangspunkt. Jedenfalls wird man, da ja nach der allgemein gültigen Anschauung so deutliche intercelluläre Bindegewebszüge nicht vorhanden sind, hier bereits an eine gewisse Wucherung denken müssen, welche, je nach Umständen, theils vom interacinösen Gewebe sich herleitet, theils unabhängig von letzterem den bindegewebigen Elementen der intralobulären Blutgefässe und pericapillären Lymphräume seinen Ursprung verdankt. Im Centrum der Nekrose sieht man ein sehr unregelmässiges, durch sehr feine, dünne, fibrilläre Züge dargestelltes Maschenwerk, in dessen Lücken sich eine Anzahl Kerne vorfindet. Diese Kerne haben eine etwas unregelmässige Form, und um sie herum liegen häufig unbedeutende körnige Reste von Protoplasma, welch' letztere auch vielfach den feinen Fibrillen selbst aufgelagert sind. Mitunter entsprechen einige hinter einander liegende Maschen ziemlich genau der Grösse einer etwas gequollenen Leberzelle, so dass es fast den Anschein gewinnt, als ob hier nicht nur leere Blutcapillaren, sondern auch eine etwas widerstandsfähigere Randzone der Zellen der Zerstörung besser Widerstand geleistet hätten, während der grösste Theil des Protoplasmas der Vernichtung anheimgefallen ist. An vielen Stellen ist aber auch dieses Maschenwerk völlig zerstört, und findet sich an Stelle desselben nur ganz unregelmässig angeordneter, mehr oder weniger feinkörniger Detritus.

So im Allgemeinen verhalten sich die beiden etwas differenten, in diesem Fall beobachteten Formen der Nekrotisirung. Es darf indessen nicht unerwähnt bleiben, dass die erstgeschilderten Plaques mitunter nicht so scharf abschneiden, wie es in ihrer vorher gegebenen Beschreibung geschildert wurde. Bei ganz schwacher Vergrösserung ist allerdings ihre Absetzung gegen das übrige Parenchym in jedem Falle sehr scharf und deutlich. Bei etwas stärkerer Vergrösserung indessen findet der Uebergang von der peripherischen Zone dieser Heerde zu ganz normalen Leberzellen mitunter allmählicher statt. Die Leberzellen gewinnen zwar jenseits dieser Zone dann wieder eine wenigstens annähernde Ordnung zu Reihen und Balken, aber sind noch mehr oder weniger stark verschmälert und verkleinert, unregelmässig contourirt, stark pigmentirt, theils mit nur schwach, theils überhaupt nicht tingirtem Kern versehen, einzelne auch völlig zerfallen, zwischen ihnen liegen vielfach grössere und kleinere, homogene, gelbbraun aussehende Concremente, und ganz successive und mit unregelmässigen Grenzen findet ein Uebergang zu völlig normalem Verhalten statt. Es sind das jene, so

zu sagen, mehr diffusen Nekrotisirungsformen, wie man sie auch sonst bei Gallenstauung beobachtet, die in nichts an das charakteristische Bild der eben beschriebenen Heerde erinnern. Solche diffuse, unregelmässig begrenzte, und auch unregelmässig in das normale Parenchym eingreifende und allmählich in solches übergehende Nekrosen kann man, um auch das schliesslich zu erwähnen, in unserem Präparat auch stellenweise ganz unabhängig von den charakteristischen umschriebenen Heerden und ohne jeden Contact mit denselben beobachten.

Fall II. Weibliche Leiche. Die für uns in Betracht kommende Stelle des Sectionsprotocolls lautet:

Periportale Lymphdrüsen sehr stark geschwollen und die zur Porta hepatic. verlaufenden Gebilde comprimirend. Etwa in der Mitte des Ductus choledochus steckt ein etwa kirschkerngrosser Stein, welcher das Lumen ausfüllt und verschliesst. Weiter nach oben erweist sich der Ductus choledochus, ebenso der Ductus cysticus und hepaticus leer; ihre Schleimhaut besitzt eine gallige Färbung. Beim Aufschneiden der stark gespannten, grossen Gallenblase entleert sich ein aus Geschwulstmassen und einer Menge grosser und kleiner Gallensteine bestehender Brei ohne gallige Färbung, und hinterlässt eine Höhle, die sehr uneben von weichen, höckrigen Geschwulstmassen eingefasst wird, welche direct in die Gallenblasenwand übergehen und letztere stark verdicken. Leber sehr vergrössert, sehr stark icterisch gefärbt, von weicher Consistenz. Eine grosse Menge meist kleiner weicher Knoten durchsetzt die ganze Leber, die auf der Schnittfläche durch die in gelben Punkten hervortretende Gallenstauung, die diffuse, grüne, icterische Farbe des Parenchyms und die zahlreichen Geschwulstknötchen ein sehr buntes und wechselvolles Aussehen erhält. Daneben besteht eine mässige Stauung in der Umgebung der Centralvenen. — Im Uebrigen fand sich bei der Section: Allgemeiner Icterus, frische Endocarditis der Semilunarklappen der Aorta, cyanotische Induration, der Milz, der Nieren; acutes Lungenödem.

Die makroskopische Besichtigung der ebenfalls in Alkohol gehärteten und conservirten Leberstückchen bietet wesentlich dasselbe Bild wie das vorige Präparat.

Die mikroskopische Untersuchung ergiebt zunächst ebenfalls eine ziemlich beträchtliche Verbreiterung des interlobulären Bindegewebes. Dasselbe umgiebt selten die einzelnen Acini mehr als im dritten oder höchstens halben Theil ihrer Circumferenz, führt nirgends zur monolobulären, vollkommenen Abschnürung eines Acinus, vielmehr höchstens zu halbinselförmigen Einschnürungen eines solchen, und dringt nur hie und da und immer nur auf kurze Strecken intralobulär ein. Dasselbe besteht aus ziemlich derbem, fasrigem, spindelzelligem Bindegewebe, welches, wenigstens an den meisten

Stellen, auch sehr reich an Rundzellenanhäufungen erscheint, welche ihrerseits weder zu den Gefässen noch zu den Gallengängen eine zweifellose Beziehung erkennen lassen. Gallengänge pflegen in diesem Bindegewebe sehr reichlich vorhanden zu sein, so dass man in einem interacinösen Raum 5, 6, bis 7, theils quer, theils längs getroffener Kanäle erkennt, mit deutlichem Lumen und wohl erhaltenem, meist ungefähr cubischem Epithel. Die längs getroffenen Kanäle haben nicht selten einen gewundenen, korkzieherähnlichen Verlauf. Die Blutgefässe des Zwischenbindegewebes sind theils leer, theils mit mehr oder weniger gut conservirtem Blut gefüllt, namentlich sind Thrombosirungen nirgends zu constatiren. Ihre Wandung, namentlich die venöser Gefässe, ist mitunter ganz leicht verdickt, gelegentlich in ganz geringem Grade rundzellig infiltrirt. In das Bindegewebe eingelagert findet sich vielfach körniges, gelbbraunes Pigment, theils anscheinend frei im Gewebe, theils eingeschlossen in ziemlich grosse, kernlose Zellen, die vielleicht als degenerirte Leberzellen zu deuten sind. Bei Betrachtung des eigentlichen Parenchyms zeigt ein Theil der Acini in Bezug auf Grösse, Anordnung, Kernfärbbarkeit der Leberzellen und Capillarweite, so weit die letztere sich an lediglich in Alkohol gehärteten Präparaten beurtheilen lässt, kaum ein Abweichen von normalen Verhältnissen; hie und da sind die intralobulären Blutgefässe in der Umgebung der Venulae centrales vielleicht etwas weit. Schon bei schwacher Vergrösserung aber sieht man Partien, die ein wesentlich abweichendes Verhalten zeigen. Die Zellen innerhalb derselben sind theils sehr stark pigmentirt, wobei ihr Kern bald einigermaassen gut erhalten, bald schwach, bald gar nicht gefärbt ist, theils enthalten sie sehr umfangreiche, rundliche, wie mit dem Locheisen geschlagene Lücken, welche den Kern ganz an den Rand gedrängt und theilweise völlig zum Verschwinden gebracht haben. Der Rand letzterer, zweifellos wohl im Zustande starker Fettdegeneration befindlicher Zellen, d. h. ihr noch erhaltener, schmaler Protoplasmasaum, markirt sich gewöhnlich dadurch auffallend deutlich, dass derselbe dicht mit körnigem Gallenpigment beladen erscheint. Diejenigen Zellen, welche frei von Fett, lediglich mit Pigment beladen sind, erscheinen meist stark verkleinert und von unregelmässiger Form. Durch diese verschiedenen Degenerationszustände der Zellen wird ihre normale Anordnung mehr oder weniger hochgradig gestört. Vielfach finden sich auch zwischen den Zellenreihen grosse und kleine Gallenfarbstoffconcremente, ganz ähnlich denen, wie sie bereits von Wyss[1]) beschrieben und abgebildet sind. Der Uebergang der so veränderten Zellen in normale geschieht allmählich und mit ganz unregelmässigen Grenzen, indem Form, Grösse und Kernfärbbarkeit der Zellen ganz successive zur Norm zurückkehrt. Derartig veränderte Partien nun nehmen bald Theile eines Acinus, bald auch gleichzeitig an einander stossende Theile benachbarter Acini ein. Sie scheinen mitunter mit Vorliebe in der Nähe der Venulae centrales sich vorzufinden, ohne dass sich indessen eine Regelmässigkeit in ihrer Localisation sicher behaupten lässt.

[1]) Wyss, a. a. O.

Die wesentlich das Interesse erweckenden, auch hier vorhandenen, typischen, icterischen Nekrosen erscheinen bei schwacher Vergrösserung als mehr oder weniger rundliche Bezirke von dunkelgelbbrauner Farbe, die von einem concentrischen, helleren, und gleichzeitig mehr oder weniger kernreichen Hof umgeben sind. Die kleinsten sind von der Grösse etwa eines fünften bis eines dritten Theils eines Acinus, die mittleren entsprechen etwa der Grösse eines solchen, während die umfangreichsten derselben letztere Grösse noch um die Hälfte oder selbst das Doppelte übertreffen können. Betrachtet man eine Nekrose etwa von mittlerem Umfang, bei etwas stärkerer Vergrösserung, so lässt namentlich der peripherische, übrigens gewöhnlich etwas intensiver und dunkler pigmentirte Theil der centralen gelbbraunen Partie noch eine Art von Struktur erkennen. Es ziehen nehmlich gegen das Centrum hin gewissermaassen Balken eines körnigen Pigments, deren Ränder ganz gewöhnlich etwas dunkler pigmentirt sind als ihre Mitte, die aus hellerem Pigment besteht. Vielfach gewinnen die Balken dadurch ein mehr oder weniger deutlich doppeltcontourirtes Aussehen. Mitunter hat man entschieden den Eindruck, als ob der jederseitige Rand eines solchen Balkens durch längs verlaufende Fasern dargestellt wird, auf und zwischen welchen sich körniger Farbstoff abgelagert hat, ohne dass man indessen immer zu einem ganz sicheren Urtheil zu gelangen vermag. Im Centrum der Plaques ist weniger dichtes und dadurch wohl wesentlich etwas heller erscheinendes Pigment deponirt, welches in regellosen Häufchen zusammen zu liegen pflegt und irgend welche bestimmte Anordnung überhaupt nicht mehr erkennen lässt. Die hellere, den ganzen nekrotischen Heerd umgebende, mehr oder weniger kernreiche Zone erweist sich bei Anwendung etwas stärkerer Linsen als spindelzelliges, auch eine mässige Menge Rundzellen und gelegentlich auch einige kleine Gallengänge enthaltendes Bindegewebe, welches die Nekrose etwa in der Hälfte oder einem noch grösseren Theil ihres Umfangs umgiebt, und, falls dieselbe an Interlobulärgewebe stösst, von dorther seinen Ausgang nimmt. Die ziemlich derben Fasern dieses Gewebes sind theils annähernd concentrisch um den Plaque angeordnet, theils dringen einzelne schmale, spindelige, mitunter auch deutlich neugebildete Capillargefässe enthaltende Züge in denselben ein. Deshalb treten im äusseren Theil der Nekrose hie und da einige gut gefärbte Kerne auf, während das Centrum im Allgemeinen völlig kernlos erscheint. An denjenigen Theil der Circumferenz des Heerdes, an welchem eine Abgrenzung, eine Demarcation durch Gewebsneubildung noch nicht stattgefunden hat, wird der Uebergang zum normalen Parenchym durch eine etwas breitere, helle Zone vermittelt, in welcher sich sehr vereinzelte, dünne, feine, meist kernlose, seltener einen schwach gefärbten Kern enthaltende, eine Art von unregelmässigem Maschenwerk bildende Fibrillen vorfinden. Zwischen denselben liegen Leberzellen in den verschiedensten Stadien der Degeneration, theils etwas gequollen, vergrössert, anscheinend verfettet, theils, und zwar häufiger, verkleinert, stark pigmentirt, mit schwach oder gar nicht gefärbtem Kern, theils ganz zu Detritus zerfallen. Hie und da verkleinerte, freie Kerne, um die herum

sich nur noch geringe Reste von Protoplasma vorfinden. Jene stark vergrösserten, ein protoplasmatisches Netzwerk aufweisenden Zellen scheinen hier nie vorhanden zu sein. — Hie und da sieht man auch schliesslich Nekrosen kleinsten und mittleren Kalibers, welche von Bindegewebe bereits vollständig ringförmig umgeben und grossentheils durchwachsen sind.

Studirt man eine der grössten Nekrosen, welche letztere übrigens auffallend häufig ziemlich dicht unter der Leberkapsel zu liegen scheinen, und die gewöhnlich den Umfang von etwa 1½ bis 2 Acini besitzen, etwas genauer, so lassen sich grundsätzliche Differenzen gegenüber denen kleinster und mittlerer Grösse im Allgemeinen nicht auffinden. Wenn sie der Schnitt entsprechend ihrem grössten Längsdurchmesser getroffen hat, so haben sie eine ungefähr ovale, oder, wenn man will, annähernd birnförmige Gestalt, betheiligen deutlich mindestens 2, gelegentlich auch 3 Acini gleichzeitig, und sind in der grösseren Hälfte ihres Umfangs bereits von Bindegewebe umgrenzt. Auch hier ist, wie bei den kleineren Nekrosen, der Grad der galligen Färbung der grossen gelbbraunen Plaques an ihren peripherischen Partien gegenüber den centralen etwas erhöht. Betrachtet man nun diese peripherische Partie successive genauer, so fallen gewöhnlich an den verschiedenen Theilen ihrer Circumferenz gewisse Differenzen der Struktur in's Auge. Streckenweise nehmlich findet man hier Leberzellen, welche in ihrer Form, und ihrer Anordnung zu radiären Balken nicht zu verkennen sind, aber sehr stark, bald mehr körnig, bald mehr diffus mit Gallenfarbstoff imbibirt erscheinen. Ihr Kern ist vielfach noch eben erkennbar, aber Kernfarbstoffen nicht mehr zugänglich und ebenfalls gallig gefärbt. An anderen Stellen treten wieder jene Pigmentbalken zu Tage, die mehr oder weniger deutlich faserige Ränder besitzen und zum Theil durch Anastomosen ein unregelmässiges Maschenwerk bilden. In diesen Maschen sind ebenfalls bald mehr körniges Pigment, bald Pigmentschollen abgelagert. In der etwas helleren centralen Partie der Plaques kann man nur selten noch diffus gallig gefärbte, kernlose, aber in Form und Anordnung einigermaassen erhaltene Leberzellen erkennen; sind solche noch vorhanden, so zeigen sie häufig grosse, runde, wie mit dem Locheisen geschlagene, offenbar als Fetttropfen zu deutende Lücken. Meist aber finden sich im Centrum kernlose, faserige, ein unregelmässiges korbartiges Geflecht bildende Züge, zwischen und auf welchen körniger Detritus deponirt erscheint. Der Untergang der Nekrosen gegen das sie abgrenzende Bindegewebe ist fast immer auffallend scharf. Die intensive Pigmentirung erreicht fast wie mit einem Schlage ihr Ende, und man stösst auf gewöhnlich circulär angeordnete, derbe, spindelzellige Bindegewebsfasern, die stellenweise auch reichlicher mit Rundzellen untermischt sind. Excentrisch greifen dieselben häufig kleine Strecken zwischen das normale Leberparenchym hinein. Hie und da liegt auch in diesem Bindegewebe etwas Pigment, theilweise in grosse, kernlose, ihrer Form nach wohl als zu Grunde gegangene Leberzellen aufzufassende zellige Gebilde eingeschlossen. Vielfach gewinnt man den Eindruck, als ob durch das andringende, concentrisch angeordnete Bindegewebe die nekrotische Partie com-

primirt, eingeengt, zusammengedrängt wird. Von dem Bindegewebe aus dringen nun auch hie und da schmälere oder etwas breitere spindelzellige Züge in die Nekrose selbst hinein, die, abgesehen davon, völlig kernlos erscheint. An demjenigen Theil der Circumferenz, an welchem eine bindegewebige Demarcation der nekrotischen Plaques noch nicht stattgefunden hat, wird der Uebergang zum normalen Parenchym vermittelt durch jenes weitmaschige, fasrige Balkenwerk, dessen Pigmentirungsstärke hier successive vom Centrum nach der Peripherie abnimmt. Sehr nahe den normalen Leberzellen treten als Bildner des namentlich hier sehr unregelmässigen, weiten, schlecht erhaltenen, vielfach nur eben noch angedeuteten Maschenwerks sehr dünne, vielfach durchbrochene Fibrillen zu Tage, welche kernlos sind, ein helles, etwas hyalines Aussehen haben und sich weiter zwischen die gesunden Leberzellenbalken hinein nicht verfolgen lassen. In den so gebildeten weiten Lücken liegt theils farbloser, theils leicht gelblicher körniger Detritus und einzelne mehr oder weniger degenerirte, kernlose, seltener noch mit verkleinertem, schwach gefärbtem Kern versehene Leberzellen. Gelegentlich finden sich freie, nur von geringen Protoplasmaresten umgebene, etwas unregelmässige Kerne, die indessen etwas verkleinerten Leberzellenkernen noch am ähnlichsten sehen. Stellenweise sieht man zwischen den Zellreihen des umgebenden gesunden Parenchyms schmale Bindegewebszüge auftreten, welche die Richtung nach der Nekrose hin verfolgen, und dort, wo ein solcher Plaque von der Leberkapsel nur durch eine schmale Parenchymbrücke getrennt ist, von letzterer ihren Ausgangspunkt zu nehmen scheinen.

In beiden Fällen handelt es sich also um gewöhnlich scharf gegen das unveränderte Lebergewebe abgesetzte, in ihrem Centrum intensiv icterisch gefärbte Plaques, welche im zweiten Präparat allerdings bereits mehr oder weniger vollständig durch neugebildetes Bindegewebe umgrenzt und demarkirt erscheinen, im Uebrigen aber ein durchaus gleichartiges, sehr charakteristisches Bild gewähren. Dieses Bild kommt wohl im Wesentlichen dadurch zu Stande, dass das Stroma der Lobuli, in der menschlichen Leber der Hauptsache nach repräsentirt durch das Netz der intralobulären Haargefässe, der Zerstörung und Auflösung energischer als die Parenchymzellen selbst zu widerstehen vermag. Dieses Verhalten tritt meist um so schärfer hervor, je weiter die Zerstörung der Leberzellen selbst vorgeschritten ist, und wird um so mehr verdeckt, je besser die Form der letzteren erhalten bleibt. Ist das Protoplasma der Leberzellen stark vermindert, zerfallen, in körnigen Detritus verwandelt, dann treten jene selbst kernlosen, etwas unregelmässig radiär von der Peripherie nach dem

Centrum verlaufenden, vielfach noch durch quere Anastomosen verbundenen fasrigen Gebilde mit grösster Deutlichkeit, stellenweise fast wie ausgepinselt, hervor, und bilden für die übrig gebliebenen Protoplasmareste, welche auf dieses Faserwerk und in die Lücken desselben gelagert erscheinen, gewissermaassen ein Stützwerk. Allerdings sind die Capillaren weit entfernt davon, auch nur einigermaassen vollständig conservirt zu sein. Es ist immer nur eine verhältnissmässig beschränkte Anzahl derselben, welche der vollkommenen Vernichtung entgangen sind, während die übrigen durchbrochen oder gänzlich aufgelöst erscheinen, und nun die Reste der zerfallenen Zellmassen, nach Fortfall auch dieses Gerüstes, ganz regellos gruppirt erscheinen lassen. Auch in der peripherischen, die centrale, meist stärker icterisch gefärbte Partie der nekrotischen Plaques ringförmig umgebenden, namentlich in unserem ersten Falle breit entwickelten Zone, in welcher sich Leberzellen noch besser erhalten, und vielfach noch mit Kernen versehen, wenngleich in den verschiedensten Stadien der Degeneration vorfinden, ist jenes unregelmässige, von uns als aus erhaltenen Capillargefässen bestehend gedeutete Gerüst bald mehr, bald weniger deutlich vorhanden, stellenweise auch mit länglichen, der Tinction zugänglichen Kernen versehen. Mitunter ist dasselbe hier deutlich verdickt, und besitzt sehr gut und intensiv färbbare Kerne, so dass es nahe liegt, in solchen Fällen bereits an eine gewisse Wucherung desselben zu denken.

Dass die vorstehend geschilderten, durch ihre fast durchweg scharfe Umgrenzung und ihre eigenthümliche Struktur im mikroskopischen Präparat von vornherein das Interesse des Untersuchers in Anspruch nehmenden nekrotischen Heerde mit den von Janowski beschriebenen und abgebildeten nur wenig Aehnlichkeit besitzen, dürfte, glaube ich, einem Zweifel kaum unterliegen. Dagegen stehen die von einigen älteren Forschern gelegentlich ihrer Experimentaluntersuchungen über biliäre Cirrhose beobachteten nekrotischen Plaques den in unseren Fällen vorhandenen entschieden näher, ohne dass man mit Sicherheit eine völlige Uebereinstimmung zu constatiren vermag. Schon Charcot und Gombault[1]), die ersten, welche derartige Heerde an Meer-

[1]) a. a. O.

schweinchenlebern nach Unterbindung des Ductus choledochus bemerkten, entwerfen von denselben eine Schilderung, welche an das Bild in unseren Präparaten wenigstens in vieler Beziehung erinnert. „Man trifft — heisst es dort — an der Oberfläche und auch in der Tiefe der Leber kleine gelbe Flecke, leicht eingesunken und von ziemlich fester Consistenz. Unter dem Mikroskop bei schwacher Vergrösserung gesehen, erscheinen die kleinsten von ihnen als kleine keilförmige Inseln, deren Spitze nach dem Interlobulärgewebe gerichtet ist, während ihr dickes Ende mehr oder weniger in das Innere eines Lobulus eindringt. Wenn der Fleck umfangreicher ist, besteht er aus der Vereinigung mehrerer ähnlicher Flecke, und zeigt mit Vorliebe eine unregelmässige Form. Prüft man die centralen Partien eines solchen Flecks mit starker Vergrösserung, so findet man dort keine Leberzellen. Das Gewebe besteht einzig und allein aus Fasern ohne deutliche Struktur, welche ein Netz bilden, das durch seine Anordnung an das von Blutcapillaren erinnert, und dessen Maschen von einer amorphen, gelben, der Einwirkung fast aller Farbstoffe widerstehenden Masse gefüllt sind. Mitunter findet man indessen in einer der Maschen einen umfangreichen Kern, welcher mit dem einer Leberzelle übereinstimmt. An der Peripherie der Plaques findet sich eine ziemlich breite Zone von Zellen, die sich in glasartiger Degeneration befinden.“ Aehnliche Heerde hat dann auch Chambard[1]) beobachtet. Innerhalb denselben fand sich ein Netzwerk mit meist sehr regelmässigen polygonalen Maschen, dessen Entstehung er dadurch erklärt, dass einerseits die leeren intralobulären Blutcapillaren, andererseits aber auch die resistenteren Membranen der Leberzellen nach zu Grunde gehen ihres Protoplasmas erhalten bleiben; doch können auch diese Maschen schliesslich durchbrochen, zerstört, in einander geflossen sein. Auch Foà und Salvioli[2]), sowie Pick[3]) haben ganz ähnliche Heerde beschrieben, welche ein Netzwerk mit regelmässigen polygonalen Maschen erkennen liessen, und in welchen die Leberzellen stellenweise wie auspinselt erschienen, so dass das bindegewebige Gerüst der Leber

[1]) a. a. O.
[2]) a. a. O.
[3]) a. a. O.

sehr deutlich hervortrat. Namentlich im Centrum der Heerde war es gewöhnlich zu einer vollständigen Auflösung der Zellen gekommen, während in der Peripherie eine Zone noch einigermaassen kenntlicher, aber mehr oder weniger degenerirter Zellen sich vorfand. Auch Beloussow[1]) hat entsprechende Bilder beobachtet. Neben solchen beschreibt er allerdings auch Netze mit durchaus unregelmässigen Maschen, welche durch verschieden dicke und lange, granulirte Balken, mit unbestimmt contourirten, bald mehr länglichen, bald mehr runden Kernen gebildet werden. Ihre Maschen werden von gelb gefärbten Leberzellen und deren Resten ausgefüllt, und werden mit zunehmendem Alter der Heerde noch unregelmässiger und weiter. Gleichzeitig grenzt sich durch reactive Entzündung des umgebenden Gewebes der Heerd dann bindegewebig ab, und spindelzellige Züge dringen auch in ihn hinein. Diese letzteren Heerde entstehen nach Beloussow in der Weise, dass die Zellen zunächst unter dem Einfluss einer Compression der Gefässe kernlos werden, in hyaline Schollen verschmelzen, dann nachträglich durch eindringende Galle zu einem Netzwerk zerklüftet werden. Der Uebergang dieser nekrotischen Stellen zum unveränderten Leberparenchym wird vermittelt durch eine Zone, in welcher die Zellen schwache und verwaschene Kernfärbung bis zum Verlust derselben aufweisen. — So weit aus den von letzterem Autor und Chambard beigebrachten Abbildungen ersichtlich, scheinen auch die von ihnen beobachteten Plaques mit ziemlich scharfen und regelmässigen Grenzen gegen das umgebende Lebergewebe abgesetzt, und nirgends mit unregelmässigen Ausläufern zwischen die gesunden Zellbalken einzugreifen. Gewisse Aehnlichkeit also der von jenen Forschern beobachteten und in unseren Fällen gefundenen Nekrosen ist zweifellos vorhanden, wenngleich es in Anbetracht mancher immerhin nicht weg zu leugnender Verschiedenheiten kaum angehen dürfte, dieselben ohne Weiteres zu identificiren. Vor Allem ist es uns niemals gelungen, das schliesslich restirende und nur noch wenig Zellreste enthaltende Capillarnetz in jener Regelmässigkeit und Vollständigkeit erhalten zu finden, wie es von jenen Forschern beschrieben und abgebildet ist. Uebrigens will ich nicht unterlassen, daran

[1]) a. a. O.

zu erinnern, dass derartige, unseren Nekrosen nahe stehende Bilder lediglich an Thierlebern (meist Meerschweinchenlebern) aufgefunden sind, während ich analoge, auf die menschliche Leber bezügliche Beschreibungen, wenigstens in der mir zugänglichen Literatur, nicht habe entdecken können[1]).

Was das Zustandekommen dieser nekrotischen Plaques anbelangt, so sind sämmtliche Autoren mit Ausnahme Chambard's, der eine colloide Degeneration der Tunica media und eine Wucherung des Endothels der Intima an den interlobulären Arterien für die Entstehung derselben verantwortlich macht, darin einig, dass dieselbe auf eine sei es mehr chemische, sei es mehr mechanische Wirkung der stagnirenden und deshalb gleichzeitig concentrirteren Galle zurückzuführen sei. Auf diese verschiedenen Theorien hier noch des Näheren einzugehen, dürfte um so weniger am Platze sein, als einerseits Janowski in seiner Arbeit dieselben eingehender berücksichtigt hat, und andererseits ich selbst mich völlig ausser Stande erklären muss, eine einwandsfreie und beweiskräftige Hypothese für die in unseren Fällen vorhandene etwas abweichende Form der Heerde beizubringen. Veränderungen speciell an den interlobulären Arterien, sei es endarteriitische, sei es thrombotische oder embolische Prozesse, welche eine Erklärung der nekrotischen Plaques etwa im Sinne Chambard's gestatten würden, habe ich nicht constatiren können. So wird man denn auch in unseren Fällen auf die Gallenstagnation als einziges in Betracht kommendes schädliches Agens zurückgreifen müssen, obwohl ich dann nicht einmal dafür eine Erklärung beizubringen vermag, weshalb gleichzeitig neben den circumscripten Heerden gelegentlich auch mehr diffuse, ganz unregelmässig in das Parenchym eingreifende Degenerationen der Zellen zur Beobachtung gelangten. Auch auf die Beziehungen, welche diese Nekrotisirungen zur Wucherung des interstitiellen Gewebes besitzen, näher einzugehen, Beziehungen, welche durch Janowski bei der Bearbeitung seines umfangreichen Materials bereits die gebührende Würdigung erfahren haben, liegt ausserhalb des Rahmens dieser kleinen Arbeit. So mag es denn ge-

[1]) Die von Janowski citirten (theils russischen, theils polnischen) Arbeiten von Cholmogorow, Obrzut und Ruppert standen mir nicht zur Verfügung.

nügen, diese etwas seltenere Form icterischer Nekrosen im Gefolge von Gallenstauung zur Kenntniss gebracht zu haben.

Zum Schluss ist es mir eine angenehme Pflicht, meinem hochverehrten Chef, Herrn Geheimrath Ackermann, für die Anregung zu dieser Arbeit, sowie für das an derselben genommene Interesse, meinen verbindlichsten Dank auszusprechen.

Erklärung der Abbildung.

Tafel II.

Die Abbildung stellt einen in seiner ganzen Ausdehnung nekrotischen Acinus dar, welcher von dem benachbarten Lebergewebe durch eine bindegewebige Demarcationszone getrennt ist. a nekrotischer Acinus. b Demarcationszone. Die aus dem Lebergerüst hervorgegangenen, vielfach unter einander zusammenhängenden Bälkchen schliessen Maschenräume ein, welche theils leer sind, theils veränderte Reste nekrotischer Leberzellen enthalten. Die intensiv gallige Färbung des nekrotischen Acinus ist in der Zeichnung nicht wiedergegeben. Die Demarcationszone und das dieselbe umgebende Leberparenchym sind in der Darstellung etwas schematisch gehalten.

II. Ein Fall von Angioma cavernosum ovarii.

Von Dr. med. Marckwald,
Assistenten am pathologischen Institut.

In seinem Werke „Die krankhaften Geschwülste“ widmet Virchow die fünfundzwanzigste Vorlesung der Beschreibung der Angiome. In der reichen Casuistik, die der Beschreibung des anatomischen Verhaltens, der Aetiologie u. s. w. angefügt ist, theilt Virchow mit, dass das Angioma cavernosum der inneren Organe in der Bauchhöhle häufig in Leber und Niere, seltener in der Milz, sehr selten in Uterus und Darm gefunden wird. Das Vorkommen von Angiomen in den Ovarien wird nicht von ihm erwähnt.

Diese Geschwülste scheinen in der That zu den grössten Seltenheiten zu gehören; sie finden auch bei Abhandlung der Ovarialtumoren in den verschiedensten Lehrbüchern der pathologischen Anatomie (Ziegler, Rindfleisch, Birch-Hirschfeld) keinerlei Berücksichtigung. Erst Orth führt in seinem

„Lehrbuch der speciellen pathologischen Anatomie“ Bd. II. S. 572 eine „einfache Angiombildung bei einem Kind in beiden Ovarien“ als Seltenheit auf. Der Fall ist von Stamm (I.-D. Göttingen 1891) ausführlicher beschrieben worden. Verfasser citirt bei dieser Gelegenheit eine Veröffentlichung Payne's, der in einem in den „Transact. of the pathol. Society“ (London 1869) beschriebenen Falle unter einer grossen Anzahl von Angiomen in anderen Organen auch solche in beiden Ovarien gefunden hatte.

Es scheinen diese Beobachtungen bisher die einzigen einschlägigen zu sein, wenigstens ist es auch mir nicht gelungen, in der mir zugänglichen Literatur analoge Fälle aufzufinden. Dieser Umstand lässt es gerechtfertigt erscheinen, dass ich einen dritten Fall, der vor kurzer Zeit gelegentlich einer Section im hiesigen pathologischen Institut gefunden wurde, den oben erwähnten anreihe.

Das betreffende Präparat entstammt der Leiche der 22jährigen S. W., Kellnerin aus Halle. Die Section ergab als Todesursache schwere tuberculöse Veränderungen in Lungen, Kehlkopf, Nieren, Leber, Dünndarm und einer grossen Anzahl von Lymphdrüsen.

An den Genitalien fanden sich Erosionen an der Portio, ein narbiger Strang zwischen vorderer Muttermundslippe und Scheidengewölbe. Die Adnexe waren durch zahlreiche Pseudoligamente nach hinten gezogen, ihre Serosa mit der des Uterus vielfach verwachsen. Das linke Ovarium bot übrigens normalen Befund. Das rechte Ovarium war dagegen vergrössert, etwa doppelt so gross als das linke, hatte reichlich Wallnussgrösse und war von fester Consistenz. Auf der sonst glatten Oberfläche ragt in der Mitte des oberen Randes des Eierstockes ein etwa erbsengrosses, halbkugliges Gebilde vor, das sich, wie ich gleich hier erwähnen möchte, als kleines cystisches Gebilde erwies, dessen Boden mit warzenförmigen Excrescenzen besetzt war. (Mikroskopisch: Kystoma papilliferum.)

Auf dem Durchschnitt zeigt das Parenchym, so weit es als solches erkennbar ist, etwas stärkere Blutfüllung als gewöhnlich, sonst ein der Norm entsprechendes Aussehen, es bildet die gesammte laterale Hälfte des ganzen Organs und die oberflächlichen Schichten der medialen Hälfte, und giebt auf diese Weise einem Gebilde schmale Wandungen, das den grössten Theil der medialen Hälfte des Ovariums ausmacht. Dies Gebilde imponirte zunächst als eine kleinhaselnussgrosse Höhle, deren Inhalt aus röthlichbraunen, bröckligen, anscheinend Blutgerinnsel darstellenden Massen bestand. Letztere hoben sich von den sie umgebenden Wandungen scharf ab, waren aber mit ihnen fest verbunden und liessen sich aus dem Hohlraum nicht ohne weiteres entfernen.

Da eine Erklärung für diesen ungewöhnlichen Befund zunächst nicht

zu geben war, wurde das ganze Ovarium in Alkohol gehärtet, Theile desselben aus den verschieden aussehenden Partien in Celloidin und Paraffin eingebettet, geschnitten und mit den gebräuchlichsten Kernfärbemitteln gefärbt.

Die mikroskopische Untersuchung bestätigte zunächst die normale, nur etwas blutreiche Beschaffenheit der makroskopisch als Ovarialgewebe gedeuteten Partien. Das Bindegewebe des Organs geht dann völlig unvermittelt, im Gegensatz zu der makroskopisch so scharf ausgesprochenen Scheidung, in das veränderte Gewebe über. Es wird hier gewissermaassen Stützsubstanz, Stroma einer überaus grossen Anzahl kleinerer und grösserer, scharf umgrenzter, blutgefüllter Hohlräume. Meist liegen dieselben dicht neben einander, nur durch wenige Zellen, die dem Bindegewebe angehören, getrennt. Die Grösse der Hohlräume schwankt ganz ausserordentlich: während die kleinsten einen Durchmesser haben, der dem eines auf das Drei- bis Vierfache erweiterten Capillargefässes entsprechen würde, dehnen sich die grösseren zu einer Weite aus, die der mittelgrosser Venen nicht nachsteht. Die Wandungen dieser Lumina sind verschieden dick, so zwar, dass die Dicke der Wandung der Weite des Lumens durchaus nicht immer proportionirt ist. Es kommen vielmehr bei grossen und kleinen Hohlräumen dünne und dicke Wandungen vor, und die stärksten Wandungen umgeben solche, die die kleinsten vorkommenden an Grösse nicht viel übertreffen. Die Wandung besteht dabei stets aus mehreren Lagen von Zellen, deren innerste aus grossen, glatten, Gefässendothelien durchaus gleichenden Zellen zusammengesetzt sind. Nach aussen folgen dann Zellschichten in verschiedener Zahl von mehr spindelzelligem Charakter; sie haben grosse Kerne mit ziemlich abgerundeten Spitzen, die auch in noch so vielen Lagen über einander liegend, doch stets in derselben Richtung verlaufen, sich nie kreuzen, stets zur Axe des Lumens, das sie umschliessen, quer gestellt sind. Musculäre Elemente finden sich unter ihnen nicht vor (Reaction mit Pikrocarmin negativ). Hie und da sind die Zellen der innersten Lage leicht gewuchert, in 2—3 Reihen vorhanden; an diesen Stellen beim Durchschneiden häufig von der Wandung losgerissen, in das Innere verlagert. Alle diese geschilderten Zellen unterscheiden sich sehr bedeutend von den spindelzelligen Elementen des Ovarialgewebes mit ihren viel kleineren, viel spitzer zulaufenden Kernen. Alle Hohlräume sind mit Blut gefüllt, dessen zellige Elemente relativ gut erhalten sind.

Es stellen die Hohlräume eben nichts Anderes dar, als ein Conglomerat neugebildeter Blutgefässe, eine Neubildung, die man nur als Angioma cavernosum bezeichnen kann. Müssig wäre es, auf die Struktur u. s. w. des Angioms als solchen näher einzugehen. Als interessant möchte ich nur erwähnen, dass das Angiom in diesem Fall das Gewebe hauptsächlich verdrängt hat. Ebenso, wie sich z. B. in Angiomen der Leber Reste von Parenchym, vom Gewebe der Neubildung umschlossen, vorfinden, be-

merkt man in unserem Falle in dem, wie beschrieben erhaltenen, Ovarialbindegewebe auch noch vereinzelte Follikel, die in ihrem Aussehen in nichts von der Norm abweichen.

Herrn Geheimrath Ackermann erlaube ich mir, auch an dieser Stelle für Ueberlassung des Falles meinen besten Dank zu sagen.

VIII.

Graphische Darstellung einiger Athmungstypen des Menschen.

(Aus dem Krankenhause der jüdischen Gemeinde in Berlin, innere Abtheilung des Herrn Sanitätsrath Dr. Lazarus.)

Von Dr. E. Aron.

(Hierzu Taf. III.)

Um Athmungscurven unter den verschiedensten Umständen vom Menschen und besonders von Kranken anfertigen zu können, bedarf es Apparate, welche bei den betreffenden Individuen, deren Respiration graphisch dargestellt werden soll, leicht anzubringen sind, und welche die etwaigen Patienten möglichst wenig belästigen, besonders aber die Athmung nicht in höherem Maasse beeinträchtigen dürfen. Ich verwendete zu diesem Zwecke eine Marey'sche Kapsel, welche ich mit einem Quecksilbermanometer in Verbindung brachte. Das Manometer trägt einen Schwimmer und eine Zeichenfeder. Wird die Marey'sche Kapsel mittelst eines Gurtes um den Thorax des in Frage kommenden Menschen gelegt, so werden die Thoraxschwankungen vermittelst der Kapsel auf das Manometer nebst Schwimmer und Zeichenfeder übertragen und diese verzeichnet jene auf einem Papierstreifen, der mittelst Uhrwerk von einer Trommel entrollt wird. Anfangs blähte ich die Kapsel mit Luft auf, ging aber später aus praktischen Gründen zur Füllung der Kapsel mit Wasser über. Auch der Gummischlauch, welcher die Kapsel mit dem Manometer verbindet, desgleichen der Manometerschenkel bis zur

Quecksilbersäule wurden mit Wasser gefüllt. Diese Art der Füllung hat vor Luft den Vorzug, dass sie bei weitem weniger compressibel ist, so dass die Thoraxbewegungen genauer und vollkommener zur Anschauung gebracht werden. Es ist selbstredend ebenso gut möglich, statt des Manometers eine zweite Kapsel zu verwenden, welche einen Hebel trägt und so die Bewegungen der die Kapsel überziehenden Membran aufzeichnet. Als Applicationsstelle der verwendeten Marey'schen Kapsel wählte ich im Allgemeinen die Herzgegend, um gleichzeitig mit der Respirationscurve noch über die Herzthätigkeit einen Anhaltspunkt zu erzielen. Die Applicationsweise des Apparates ist im Ganzen und Grossen eine recht bequeme und dürfte kaum das Individuum irgendwie nennenswerth belästigen, auch lässt sie sich bei somnolenten und comatösen Personen recht wohl verwenden.

Die Curven sind von rechts nach links gezeichnet. Der aufsteigende Schenkel der Curven stellt die Inspirations-, der absteigende Schenkel die Exspirationsphase dar; die kleinen Zacken der Curven wurden im Allgemeinen durch die Einwirkung der Herzaction erzielt.

1. Morphiumwirkung.

Um die durch Morphium beeinflusste Respirationscurve verstehen und würdigen zu können, will ich zunächst eine Athmungscurve (1) wiedergeben, welche etwa gleichzeitig als Paradigma einer normalen Respirationscurve, wie sie von unserem Apparate geliefert wird, gelten mag. Dieselbe ist deswegen besonders beachtenswerth, weil sie während des Schlafes des betreffenden Patienten angefertigt wurde, so dass also in höherem Maasse als gewöhnlich der Einfluss des unbewussten Willens von Seiten des Versuchsobjectes auf die Athmung ausgeschaltet blieb. Die Respiration ging ruhig, gleichmässig und im Allgemeinen auch gleich tief von Statten. Die Marey'sche Kapsel war auf die Herzgegend applicirt worden, und dementsprechend markirt sich auch an der erhaltenen Curve eben sichtbar die Herzaction als kleine Zacke. Die Inspiration geht ziemlich gleichmässig und allmählich vor sich. Der aufsteigende Schenkel verläuft mässig schräg, um dann im Allgemeinen ziem-

lich spitzwinklig, also ziemlich plötzlich in den absteigenden Schenkel der Exspiration überzugehen. Die Ausathmung zerfällt in zwei, meist recht wohl von einander trennbare Phasen. Der erste Theil der Exspiration erfolgt etwa ebenso schnell, wie die Inspiration, während der letzte Theil langsamer vor sich geht, ein Moment, welches sich graphisch in dem mehr horizontalen Abschnitt der Ausathmungscurve kenntlich macht. Die Exspiration geht in die folgende Inspiration langsam über. Dies prägt sich in der Curve durch den stumpfen Winkel aus. Die Ausathmung beansprucht längere Zeit als die Inspiration.

Diese Curve mag zum Vergleich mit einer zweiten (2) dienen, welche von jener nicht unwesentlich abweicht. Dieselbe wurde von derselben Frau aufgenommen, nachdem 0,005 Morphium injicirt worden war. Dass Morphium die Athmung zu beeinflussen vermag, ist hinlänglich bekannt. Die Respiration wird, wie die Curve deutlich ergiebt, langsamer und wenigstens theilweise auch oberflächlicher. Die Erhebungen an unserer Curve folgen langsamer auf einander und fallen recht oft niedriger aus, als dies vordem der Fall war. An dieser Verlangsamung der Respiration scheint vor allen Dingen die Phase der Exspiration die Ursache zu sein, indem diese viel länger dauert als zuvor. In ganz besonders hohem Grade ist an dieser Veränderung der zweite Abschnitt der Ausathmung schuld, welcher sich als ziemlich lange horizontale Linie präsentirt. Man kann hier also wohl mit Recht in der That von einer Athempause sprechen, welche ja bekanntermeise unter normalen Verhältnissen nicht existirt. Die Respiration hat sich unter dem Einflusse der Morphiumeinspritzung so weit verlangsamt, dass im Durchschnitt auf die Zeit, in welcher früher 18 Respirationen ausgeführt wurden, jetzt nur noch 13 entfielen. Sehr beachtenswerth an unserer Curve ist noch ein gewisses allmähliches Zu- und Abnehmen der Athmung hinsichtlich ihrer Tiefe. Ich habe diese Einwirkung des Morphiums auf die Respiration auch gerade deshalb zur graphischen Darstellung und Besprechung gebracht, weil sie gewissermaassen von selbst einen Uebergang zum Cheyne-Stokes'schen Athmungstypus bildet, ein Typus, welcher Gegenstand der folgenden Darstellung sein soll. Der einzige, welcher sich mit ähnlichen Studien bisher abgegeben zu haben scheint,

ist meines Wissens Unverricht[1]). Derselbe hat das interessante Ergebniss seiner Forschungen und Beobachtungen auf dem XI. Congresse für innere Medicin in Leipzig mitgetheilt. Die Curven, welche derselbe bei seinen Versuchen von der Respiration des Menschen unter den verschiedensten Verhältnissen und insbesondere unter der Einwirkung verschiedener Arzneimittel erhalten hat, sind mir leider nicht zugänglich gewesen.

2. Cheyne-Stokes'sches Athmen.

Dass das Cheyne-Stokes'sche Athmen schon seit langer Zeit die Aufmerksamkeit der Aerzte zu erwecken vermochte, darf wohl kaum Wunder nehmen; ist doch sein Erscheinen und Bestehen so auffällig, dass es kaum übersehen werden kann, und nicht minder von hoher prognostischer Bedeutung. Die Pathologen und Physiologen haben sich bemüht, für dies merkwürdige Phänomen eine plausible Erklärung zu finden und haben es sich auch angelegen sein lassen, im Experimente dasselbe bei Thieren zu erzeugen. So wichtig und interessant auch diese noch immer nicht durchaus erforschte Erscheinung sein mag, so will ich mich doch nicht mit diesen auch praktisch höchst wichtigen Fragen beschäftigen, sondern will nur eine Reihe von graphischen Darstellungen, welche ich aufzunehmen Gelegenheit hatte, wiedergeben, da wohl angenommen werden darf, dass dieselben möglicherweise vielleicht dazu beitragen werden, diesen Vorgang näher zu studiren und eventuelle Differenzen unter verschiedenen Bedingungen zu eruiren. Bisher war ich in der Lage bei drei männlichen Individuen dieses Athmungsphänomen curvenmässig zur Darstellung zu bringen. Ich beginne mit dem am wenigsten deutlich ausgeprägten, hierher gehörigen Bilde (3). Es handelte sich um einen älteren Mann mit Lebercirrhose, interstitieller Nephritis und allgemeinen, hochgradigen Oedemen und freiem Ascites. Wir bemerken zunächst in unverkennbarer Weise an der von diesem Individuum erhaltenen Curve jenes bekannte An- und Abschwellen der Respiration, welches so höchst charakteristisch ist. Dementsprechend werden an unserer Curve die

[1]) Unverricht, Ueber das Cheyne-Stokes'sche Athmen. Wiener med. Wochenschr. 1892. No. 22 u. 23.

einzelnen Athemzüge nach und nach, von den oberflächlichsten beginnend, höher und höher, um, wenn dieselbe eine gewisse Tiefe erreicht haben, ebenso allmählich abklingend wieder niedriger zu werden. In diesem, wie schon bemerkt, nicht eben sehr hochgradigen Falle, kam es nie im Anschluss an die niedrigsten Athemzüge zu einer grösseren Respirationspause, in der die Athmung für längere Zeit sistirt hätte. Die Respiration als solche war frequent und oberflächlich, was bei dem Hochstande des Zwerchfells in Folge des Ascites nicht Wunder nehmen kann. Während die Phase der Einathmung nicht besondere Eigenthümlichkeiten bietet, ist an der Exspiration (in ähnlicher Weise wie unter der Morphiumeinwirkung, vergl. Curve 2) wiederum zu verzeichnen, dass der letzte und längere Theil derselben sich als horizontale Linie darstellt, so dass wir auch hier zwischen jedem Athemzuge eine kleine Pause constatiren müssen.

Die zweite hierher gehörige Curve (4) stammt von einem Manne mit parenchymatöser Nephritis und wurde etwa 24 Stunden vor seinem Tode aufgenommen. Von diesem Individuum wurden drei Curven angefertigt, indem einmal die Kapsel in der Höhe des Nabels (4 a), das zweite Mal in der Höhe des Processus xiphoideus (4 b) und schliesslich in der Höhe der Mammillarlinie (4 c) befestigt wurde. Alle drei Curven illustriren die abnorme Respiration unseres Patienten in recht exacter Weise. Am prägnantesten dürfte wohl die Curve 4 a sein, indem auf ihr die Athempause am besten zur Darstellung gekommen ist und auch am längsten währt. Höchst bemerkenswerth ist es wohl, dass diese Pause nirgends eine in der That complete ist. Man sieht vielmehr auch in ihr, wenn auch noch so oberflächliche, Respirationen eben noch angedeutet. In der Curve 4 b darf man eigentlich überhaupt nicht von einer Athempause sprechen. Hier sind vielmehr regelmässige, ausgeprägte, wenn auch nur seichte Respirationen überall zu vermerken. Eine Zwischenstufe zwischen diesen beiden Bildern stellt etwa die Curve 4 c dar. Recht hübsch und zierlich ist der allmähliche Uebergang der tieferen Athmungen zu den oberflächlicheren zur Anschauung gebracht und nicht minder das continuirliche und stufenweise Wiederanwachsen zu den tieferen Respirationen. Mit dem blossen

Auge dürfte es kaum möglich sein, diese Verhältnisse so exact zu studiren, zu verfolgen und aufzufassen, wie es hier die graphische Darstellung ermöglicht. Vieles was dem unbewaffneten Auge bereits als Athempause erscheint, wird mittelst der Zeichnung in eine Reihe oberflächlichster Athemzüge aufgelöst. Betrachtet man die einzelne Respiration als solche, und vergleicht man sie mit der unserer Curve 3, so fällt sofort der bedeutende Unterschied besonders der Exspirationsphase auf. Nur in Curve 4 c können wir und auch hier nur bei den oberflächlichen Athmungen jenen zweiten Abschnitt der Exspiration wiedererkennen, welchen wir als Exspirationspause verzeichnet haben. Sobald die Athmungen etwas tiefer werden, verschwindet diese Pause vollständig. Es ist das gewiss ein wohl zu beachtender Unterschied, welcher bei ein und demselben Respirationstypus vorkommen kann, und der einfachen Beobachtung mit dem Auge wohl verborgen bleiben musste.

Schliesslich konnte ich noch bei einem 65jährigen Manne mit einer Mitralstenose und -insufficienz einen Tag vor seinem Tode den gleichen Athemmodus aufnehmen. Es ist dies wohl das ausgeprägteste und vollständigste Bild, welches ich bisher von Cheyne-Stokes'scher Respiration erhalten habe. Da Patient viel tiefer athmete, als unsere früheren Versuchsindividuen, fiel die Respirationscurve viel höher aus. Die kleineren Zacken entsprechen der bis fast zum Tode regelmässigen und recht kräftigen Herzaction. Wenn wir also in Curve 5 auch in der Athempause, welche mitunter recht lang war, keine horizontale Linie bekamen, sondern eine vielfach gezähnte, so liegt das nur an dem Umstande, dass wir die Herzaction gleichzeitig mit aufgezeichnet haben. Das allmähliche An- und Abschwellen der Respiration ist auch hier in exquisitester Weise erkennbar. Die Athempause betrug bis zu 20 und 25 Secunden. An der Exspirationsphase können wir wiederum im Allgemeinen zwei Abschnitte unterscheiden, den ersten, in welchem die Ausathmung schnell vor sich geht, und den zweiten, in welchem diese langsamer ausklingt. Von einer Athempause zwischen den auf einander folgenden Respirationen können wir hier nicht recht sprechen.

Einem weiteren Studium anderer Fälle auf dem gleichen

oder einem ähnlichen Wege dürfte es vorbehalten bleiben zu ermitteln, ob etwa auch principielle, graphische Verschiedenheiten sich bei Registrirung des Cheyne-Stokes'schen Phänomens bei anders gearteten Krankheiten (z. B. Meningitis) ergeben werden. Jedenfalls dürfte es sich der kleinen Mühe verlohnen, diese Erscheinung graphisch weiter zu verfolgen. In früheren Jahren hat Leyden[1]) einen Versuch gemacht, diese Erscheinung gleichfalls graphisch darzustellen und zwar auf eine mehr indirecte Weise. Derselbe fertigte nehmlich auf plethysmographischem Wege eine Curve von den Schwankungen des Armvolums durch Puls und Respiration bei dieser Athmungsform an und konnte auf diese Weise diese Erscheinung wiedergeben. Nach meinem Dafürhalten dürfte es jedoch zweckentsprechender und instructiver sein, wenn man diese Respirationsform studiren will, diese direct zu verzeichnen und nicht erst auf Umwegen, da man nur so den Vorgang bis in's Kleinste verfolgen und von demselben ein genaues Bild wird erhalten können. Dies hat offenbar Unverricht[2]) zuerst angeführt. Abgesehen davon, dass mir seine Curven nicht zugänglich gewesen sind, ist mir unbekannt geblieben, welcher Methode er sich hierbei bedient hat.

Auch der Umstand dürfte nicht ganz zu übersehen sein, dass es zuweilen mit Hülfe graphischer Darstellung von Athemcurven in geeigneten Fällen möglich sein wird, das beginnende Einsetzen des Cheyne-Stokes'schen Athmens zu einer Zeit zu erkennen, wo dies mit unbewaffnetem Auge ein Ding der Unmöglichkeit ist, wo ein aufmerksamer Beobachter vielleicht bemerkt, dass die Respiration nicht ganz gleichmässig und gleich tief von Statten geht, nicht jedoch in der Lage ist, den wahren Typus zu erkennen. So erging es uns im Anfange in dem Falle, von welchem die Curve 3 stammt.

3. Bronchialasthma.

Obwohl das Asthma bronchiale sive nervosum schon oft und lange Zeit Gegenstand der eifrigsten Untersuchungen zahlreicher Kliniker und Pathologen gewesen ist, ist es noch immer

[1]) Leyden, Verhandl. d. Ver. f. innere Med. zu Berlin. Jahrg. XI. 1892. S. 81.

[2]) Unverricht, a. a. O.

nicht möglich gewesen, eine völlige Einigung der Anschauungen über die Entstehungsart und Ursache vom physiologischen Standpunkte aus zu erzielen. So weit mir bekannt, ist von niemand bisher der Versuch unternommen worden, dieses höchst interessante, klinische Krankheitsbild des asthmatischen Anfalles in Form einer graphischen Darstellung zur Anschauung zu bringen. Ich versuchte dies, auf die gleiche Weise auszuführen, wie ich die früheren Athmungscurven erhalten habe. Die Curvenzeichnung als solche bot absolut keine Schwierigkeiten, da es den Patienten selbst im vollen Paroxysmus der Asthmadyspnoe gar nicht oder nicht nennenswerth incommodirte, wenn die Kapsel mittelst Gurt um seinen Thorax geschnallt wurde. Die grösste Schwierigkeit lag darin, den Anfall selbst abzupassen, besonders da bekanntlich die asthmatischen Anfälle meist in der Nacht einsetzen. Ich hatte bisher nur zweimal Gelegenheit Respirationscurven (6 und 7) von Patienten, während eines Asthmaanfalles anzufertigen. Curve 6 bringt einen mässig starken Anfall zur Darstellung, der sich jedoch von Zeit zu Zeit bis zu recht bedeutender Höhe steigerte. Während die zweite Hälfte der mitgetheilten Curve die Athmung während der relativ leichten, exspiratorischen Dyspnoe wiedergiebt, bringt die erste Hälfte ein getreues Abbild eines recht schweren Asthmaparoxysmus mit hochgradiger Dyspnoe, Pfeifen und Schnurren und häufigen, trocknen, kurzen Hustenstössen während der Exspiration. Die Athemzüge in toto sind anscheinend im Ganzen und Grossen tiefer und ausgiebiger als unter normalen Verhältnissen. Bei genauerem Studium wird man jedoch bald erkennen, dass es sich hier nicht wirklich nur um einen Athemzug handelt, sondern, dass erst eine grössere oder kleinere Reihe von recht wenig ergiebigen Respirationen sich haben summiren müssen, um das, was auf den ersten Blick als eine Einathmung imponiren könnte, auf der Curve zu erzielen; daher die verschieden häufigen Einzackungen in dem Inspirationsschenkel, während des Asthmaanfalles. Wenn man dies in Erwägung zieht, wird man aus der Curve die bedeutende Beschleunigung der Athmung und die Dyspnoe wieder erkennen. Auch an der Exspiration macht sich eine wesentliche Veränderung bemerkbar. Schon der Gipfel an den Curven präsentirt sich oft um ein sehr Bedeutendes ver-

breitert, eine Thatsache, welche in deutlichster Weise graphisch die Erschwerung der folgenden Ausathmung ausdrückt. Der Gipfel erscheint nun meist nicht einfach gradliniig, sondern oft gezähnt und verschieden tief eingeschnitten. Erst nach mehreren, vergeblichen Versuchen gelingt es dem Individuum, in der That erfolgreich zu exspiriren. Zuweilen ist auch dann noch die Ausathmung nicht so einfach möglich, sondern erfolgt mit häufigen, trockenen Hustenstössen, welche sich gleichfalls auf dem Curvenbilde kenntlich machen. Nachdem der schwere Asthmaanfall, der zur Aufzeichnung gekommen ist, gelöst war, war die Respiration noch keine absolut normale, wie wir aus der zweiten Hälfte der 6. Curve ablesen können. Während an der Curve der Einathmung und ebenso an dem Curvengipfel nicht gerade etwas besonders verändert erscheint, ist die Exspirationscurve recht wesentlich von der normalen und den bisher erörterten Exspirationscurven verschieden. An der Curve der Ausathmung haben wir im Allgemeinen zwei recht wohl trennbare Abschnitte zu unterscheiden, den ersten, steileren, in welchem die Exspiration schneller vor sich geht, und den zweiten, mehr horizontalen, in dem die Ausathmung sanfter verläuft und sich oft genug einer Pause nähert. An unserer Curve können wir, nachdem die heftigste Asthmaattaque vorüber war, im Allgemeinen an der Exspirationscurve nicht mehr diese Trennung in zwei Abtheilungen eintreten lassen. Die Ausathmung erfolgt im Ganzen und continuirlich bis zur folgenden Inspiration allmählicher als unter normalen Verhältnissen, was sich bildlich daran kenntlich macht, dass die Curve der Exspiration sich als mehr schräge Linie darstellt, die, wenn die Ausathmung nicht ganz gleichmässig erfolgt, einzelne Zacken zeigt. Wir werden aus diesem Umstande wohl mit Recht schliessen dürfen, dass der Exspiration noch gewisse Widerstände entgegenstehen, so dass daher der Beginn der Ausathmung nicht so ergiebig sein kann, als unter normalen Bedingungen. Wir werden vielleicht auf einen noch nicht total gelösten Krampf der kleinen Bronchialmuskeln recurriren müssen, wenn wir uns diese Erscheinung erklären wollen.

In dem zweiten Falle von Asthma bronchiale, von dem ich zur Zeit des ausgebildeten Anfalles und zwar während der exspiratorischen Dyspnoe, zur Zeit, wo es noch nicht zum acuten,

trockenen Katarrh mit quälendem Husten gekommen war, eine graphische Darstellung der Athmung auszuführen in der Lage war, erhielt ich eine von der früheren, wesentlich verschiedene Curve, wie das ja auch kaum anders zu erwarten war, da ja in dem ersten Falle ein bereits späteres Stadium des Anfalles gezeichnet wurde, das sich durch Husten und wenig, quälenden Auswurf charakterisirt. In unserer zweiten Curve (7) muss zunächst jedenfalls in die Augen fallen, dass die Respiration viel schneller von Statten geht, und dass die einzelnen Athemzüge um Vieles tiefer sind, als in der Norm. Ich habe von diesem Anfalle zwei Curven angefertigt, die eine (a), während die Marey'sche Kapsel in der Gegend des 2. Intercostalraumes rechts vom Sternum applicirt war, die zweite (b), während die Kapsel im 3. Intercostalraum befestigt war. Beide unterscheiden sich von einander wohl ausschliesslich hinsichtlich ihrer Höhe, indem im Uebrigen der Charakter der Respiration bei beiden völlig der gleiche ist. Die Curve a ist jedoch nicht unbedeutend höher als Curve b. Es bringt also die graphische Darstellung das in überzeugender Weise zum Ausdruck, was wir wohl auch von der einfachen Beobachtung des Anfalles mit blossem Auge her wissen, dass nehmlich im Anfalle die oberen Thoraxpartien stärker bei der angestrengten Athmung gehoben und gesenkt werden, als die unteren. Der beschleunigten und angestrengten Inspiration entsprechend fällt die Curve der Einathmung recht steil aus. Der Uebergang der Inspiration in die folgende Exspiration erfolgt sehr schnell, so dass beide Curven, die der Ein- und die der Ausathmung einen recht spitzen Winkel mit einander bilden. Fast ebenso schnell und nicht weniger ergiebig, wie die Inspiration, ist auch die Exspiration, nur das allerletzte Theilchen derselben erfolgt langsamer. Wir hatten es, wie es auch die Curve deutlich beweist, mit einem Asthmaanfall zu thun, indem die Athemfrequenz recht bedeutend vermehrt war, im Gegensatze zu der Curve 6, wo dies wenigstens auf den ersten Blick nicht der Fall zu sein scheint.

Nicht unerwähnt möchte ich noch eine Beobachtung lassen, welche das Studium der Curve 7 als Ganzes deutlich ergiebt, ich meine eine gewisse Periodicität hinsichtlich der Tiefe und Ergiebigkeit der Respirationen. Wir sehen deutlich ein ziemlich

constantes An- und Abschwellen der Athemcurve. Die Curve wird allmählich höher, um dann hinwieder im Allgemeinen ebenso allmählich wieder etwas niedriger zu werden. Wir werden das verständlich finden, da wir während des Anfalles eine Dyspnoe beobachten, welcher reflectorisch durch die tieferen Respirationen bis zu einer gewissen Grenze entgegengearbeitet wird. Nachdem dies dem Organismus bis zu einer gewissen Grenze gelungen zu sein scheint, nimmt die Tiefe der Athemzüge nach und nach ab, um wieder anzuschwellen, so bald die Dyspnoe wieder einen gewissen, höheren Grad erreicht hat. Für die Richtigkeit dieser Auffassung spricht auch der Umstand, dass gleichzeitig mit dem Niedrigerwerden der Respirationen diese langsamer vor sich gehen, als zur Zeit, wo diese sich vertiefen und wieder ergiebiger werden.

4. Trachealstenose.

Es musste auch von einigem Interesse sein, an der Respirationscurve zu studiren, wie sich diese in einem Falle von Trachealstenose verändert. Hierzu bot sich die Gelegenheit bei einem Manne, der mit hochgradiger Athemnoth und lautem, trachealem Stridor in's Krankenhaus kam. Dieser Fall ist im Verein für innere Medicin seiner Zeit von Herrn Sanitätsrath Dr. Lazarus[1]) mitgetheilt worden, und wurde das pathologisch-anatomische Präparat daselbst demonstrirt. Es handelte sich um eine hochgradige Narbenstenose der Trachea oberhalb der Bifurcationsstelle auf syphilitischer Basis. Wir bemerken an der aufgenommenen Curve (8) zunächst, dass die einzelnen Curvenabschnitte der forcirten und angestrengten Respiration entsprechend beträchtlich höher erscheinen als bei Curven normaler, oberflächlicher Athmung. Selbstredend entfallen auch conform der frequenteren Respiration mehr Curven auf die Zeiteinheit als sonst. Besonders bemerkenswerth an der Curve jedoch ist das Verhältniss, welches die Exspiration zur Inspiration einnimmt. Während unter den gewöhnlichen Bedingungen die Einathmung kürzere Zeit für sich in Anspruch nimmt als die Exspiration, musste sich in unserem

[1]) Lazarus, Verhandl. d. Ver. f. innere Med. zu Berlin. Jahrg. XII. 1893. S. 158.

Falle das Verhalten beider Phasen der Athmung zu einander ändern. Jedenfalls sehen wir an unserer Curve deutlich ausgeprägt, dass die Zeit, welche die Inspiration beansprucht, hinter der der Ausathmung gar nicht oder nur minimal zurückbleibt. Es ist einleuchtend, dass Patient reflectorisch möglichst schnell zu exspiriren gezwungen war, um möglichst schnell bei seinem Athmungshinderniss, welches nur ungenügende Mengen Sauerstoff bei der Einathmung zuliess, neue Luft und damit neuen Sauerstoff zu inspiriren. Beide Linien, sowohl diejenige, welche der Einathmung entspricht, als auch jene, welche der Ausdruck der Exspiration ist, verlaufen steiler als normaliter. Der Winkel, unter dem die Inspirationslinie in die der Ausathmung übergeht, ist ein bemerkenswerth spitzer. Jene Eintheilung der Exspirationscurve in einen ersten, steileren und zweiten, mehr horizontalen Abschnitt fällt hier vollkommen fort. Wir sehen also in diesem Falle eine nicht unwesentliche Abänderung der Athemmechanik, welche von den physiologischen Verhältnissen normaler, menschlicher Athmung in vielen Punkten sehr bedeutend abweicht. Auch die Exspiration geht schneller und unvermittelter in die folgende Inspiration über, als dies sonst üblich ist, ein Umstand, der sich an dem spitzeren Winkel curvenmässig präsentirt.

5. Emphysema pulmonum.

Zum Schluss gebe ich noch eine Athemcurve (9) wieder, welche bei einem Patienten mit Lungenemphysem gewonnen worden ist. Während der inspiratorische Curvenschenkel nicht gerade augenfällige Abweichungen von dem, was etwa der Norm entsprechen würde, aufweist, ist die exspiratorische Curve in bedeutendem Maassstabe modificirt. Dies markirt sich schon in der Form des Curvengipfels, welcher im Allgemeinen breiter und abgerundeter ausfällt, als wir es je bisher unter anderen Bedingungen zu beobachten hatten. Aehnlich verzögert wie die Umkehr der Einathmung in die Exspiration erfolgt auch die ganze folgende Ausathmung. Dieselbe stellt sich dem entsprechend als eine mehr schräg verlaufende Linie dar continuirlich bis zum Beginne der nächsten Respiration. Also auch hier fehlt völlig jede Möglichkeit an der Ausathmung zwei Abschnitte unterscheiden zu können, wie ja auch bei Curve 7, doch unterscheidet sich

die Exspiration von der dieser sehr wesentlich, indem sie schräg und nicht steil wie diese verläuft. Die Curve, welche wir vom Emphysem erhalten haben, entspricht in sehr vollkommener Weise der Auscultation, welche bekanntlich ein verlängertes Ausathmungsgeräusch ergiebt. Die inspiratorisch gedehnte Lunge vermag beim Lungenemphysem sich nicht mehr so schnell zusammenzuziehen, indem die Lunge bei dieser Krankheit bedeutend an ihrer Elasticität eingebüsst hat. Man vergleicht dies ganz zweckmässig mit einem schlaffen, abgenutzten Gummiband, das gleichfalls sich nur langsamer wieder zusammenzuziehen im Stande ist, als ein frisches, elastisches.

Herrn Sanitätsrath Dr. Lazarus spreche ich für die freundliche Erlaubniss, diese Untersuchungen auf der Station vornehmen zu dürfen, meinen besten Dank aus.

Erklärung der Abbildungen.

Tafel III.

Fig. 1. Athemcurve eines normalen Menschen im Schlaf.
Fig. 2. Athemcurve im Morphiumschlaf.
Fig. 3.
Fig. 4 a, b, c. } Cheyne-Stokes'sches Athmen.
Fig. 5.
Fig. 6.
Fig. 7 a, b. } Asthma bronchiale.
Fig. 8. Trachealstenose.
Fig. 9. Emphysema pulmonum.

IX.

Ueber die Abstammung gewisser Nierengeschwülste von embryonal abgesprengten Nebennierenkeimen. (Antwort auf Dr. Sudeck's Erwiderung in Bd. 136. S. 293.)

Von Professor Dr. O. Lubarsch in Rostock.

Herr Dr. Sudeck sucht in seiner Erwiderung meine Kritik seiner Arbeit „Ueber die Struktur der Nierenadenome u. s. w." zu widerlegen. Er macht mir dabei folgende Vorwürfe, die ich im Einzelnen beantworten will: 1. hätte ich willkürlich seine Ansichten in 3 Theile zerlegt, die in seiner Arbeit gar nicht existirten; „seine Ansichten seien vielmehr von einander untrennbare Glieder eines Gedankenganges". 2. hätte ich die Frage der Cystenbildung in den betreffenden Tumoren nur äusserst cursorisch behandelt und eine Reihe von Abbildungen (bei Ziegler, Birch-Hirschfeld, Askanazy u. A.) nicht berücksichtigt. 3. hätte ich einige Irrthümer in Bezug auf die Stellung Grawitz's zu den papillären Adenomen und über die Autorschaft E. Fränkel's in den patholog.-anatom. Tafeln von Rumpel begangen.

ad 1 muss ich zunächst um Entschuldigung bitten, dass ich mir wiederum erlaubt habe, die Ansichten Sudeck's „künstlich" in Theile zu zerlegen. Aber ich hatte bisher die unmaassgebliche Anschauung, dass es gerade für Referate besonders günstig und übersichtlich wäre, wenn man das, was in der Originalarbeit eng verbunden ist, schärfer trennt, um dadurch den Gedankengang des Verfassers klarer hervortreten zu lassen. Dass wirklich Sudeck selbst eine derartige Dreitheilung vorgenommen, habe ich nirgends behauptet. — ad 2 muss ich allerdings zugeben, dass ich überhaupt die Frage der Cystenbildung in den betreffenden Geschwülsten „etwas cursorisch" behandelt habe. Als die Arbeit des Herrn Sudeck im Septemberheft des 132. Bandes dieses Archivs erschien, war meine Arbeit nicht nur in Bezug auf die mikroskopischen Untersuchungen, sondern auch im Manuscript so gut wie vollendet. Bis zu der Veröffentlichung von Sudeck hatte ich keinen Grund gehabt, mich eingehender damit zu beschäftigen, ob auch in sicher hypernephroiden Tumoren ächte Cysten vorkommen oder nicht, da ich in meinen Fällen keine gefunden hatte. Erst Sudeck zwang mich dazu, mein Manuscript mit besonderer Berücksichtigung seiner Arbeit umzuformen und da dasselbe bereits Mitte September — also 14 Tage nach dem Erscheinen von Sudeck's Arbeit — an Herrn Geheimrath Virchow abgesandt wurde, so mag es dadurch entschuldigt werden, dass ich diese Frage „cursorisch" behandelt habe.

Auch widersprach es dem Zweck meiner Arbeit, die hauptsächlich einige neue Gesichtspunkte bringen sollte, sämmtliche für die Frage der hypernephroiden Geschwülste wichtigen Punkte einer erneuten, eingehenden Untersuchung zu unterwerfen, und ich konnte um so eher darauf verzichten, als es mir bekannt war, dass unter Dr. Hanau's sachverständiger Leitung Herr Ulrich mit der ganzen Frage sich eingehend beschäftigte (wie ich das auch auf Seite 156 meiner Arbeit bemerkt habe). Auf die Frage der Abbildungen von Ziegler, u. s. w. gehe ich weiter unten ein. — ad 3 war es mir nicht entgangen, dass die betreffende Beschreibung in den patholog.-anatom. Tafeln von E. Fränkel herrührt. Dass er aber auch damit allein die Verantwortung für die Bezeichnung des Tumors übernahm, konnte ich um so weniger wissen, als der Mitwirkung dieses Herrn bei der Herausgabe und Redaction der Tafeln in keiner Weise gedacht ist. Ich musste mich also an den Redacteur halten. — In Bezug auf Papillenbildung in den hypernephroiden Tumoren habe ich kaum einen Irrthum begangen, wenn ich auch Grawitz dafür als Gewährsmann anführte. Zwar steht in seiner Arbeit (dieses Archiv, Bd. 93) nichts direct darüber angeführt, er beschreibt aber, wie Askanazy schon hervorgehoben, „baumähnlich verzweigte Zotten" im Harn des einen Patienten. Da ferner die Arbeit von Horn unter Grawitz' Leitung gemacht ist, so wird man kaum fehlgehen, wenn man annimmt, dass auch Grawitz das Vorkommen von papillären Bildungen in den hypernephroiden Geschwülsten zulässt. — Dieses vorausgeschickt, wende ich mich zu den sachlichen Einwendungen Sudeck's. Er meint, dass durch den von ihm gelieferten Nachweis, dass die Papillenbildung in den sogenannten papillären Adenomen nur ein durch die Schnittführung bewirktes, nothwendiges Kunstprodukt sei, der Standpunkt von Grawitz widerlegt würde, dass die alveolären Adenome der Niere von den papillären abwichen und **deshalb** zu den Strumen gerechnet werden müssten. Falls wirklich Grawitz jemals diesen Standpunkt vertreten hätte, so würde es schon ein eigenthümliches Verfahren sein, die Modification dieser Anschauung, die nicht nur von fremden Forschern, sondern vor Allem auch von Grawirz selbst (durch seinen Schüler Horn) herrührt, völlig zu vernachlässigen. Aber Grawitz hat diesen Standpunkt nie vertreten; er hat in dem Fehlen der Papillenbildung nur eine, aber durchaus nicht ausschlaggebende Abweichung gesehen; er hat vielmehr die hochgradige Verfettung der Zellen, die reihenweise Anordnung der Zellschläuche weit mehr in den Vordergrund gestellt. Die ganzen ausführlichen Untersuchungen Sudeck's über die Bedeutung der Papillenbildung in den Nierenadenomen würden für die Frage der hypernephroiden Tumoren nur dann einen Sinn haben, wenn das jemals behauptet wäre, was Sudeck Grawitz fälschlich unterschiebt, dass allein das Fehlen der Papillenbildung die Strumen (hypernephroiden Tumoren) von den sogenannten papillären Adenomen trenne. Da das nie geschehen ist, so rennt Sudeck mit diesen Auseinandersetzungen offene Thüren ein.

Wenn ich gegenüber der Betonung des Fehlens oder Vorkommens von papillären Bildungen in den fraglichen Geschwülsten bemerkt habe, es käme vielmehr darauf an, ob wirklich ächte Cysten in den Tumoren vorkämen, so glaubt Sudeck, dass er im Gegensatz zu mir das bejahen könne, und beruft sich auf die Abbildungen von Ziegler, Birch-Hirschfeld, Askanazy u. A. Es kommt nur darauf an, was man unter ächten Cysten versteht, und es wäre vielleicht besser gewesen, wenn ich mich darüber gleich klar ausgesprochen hätte. Unter Cysten hat man nach meiner Auffassung nur solche erweiterte Hohlräume anzusehen, die eine besondere bindegewebige Wand und eine epi- oder endotheliale Auskleidung besitzen; und das ist wohl nicht nur meine, sondern die herrschende Anschauung. Dass bei dieser Definition der Cysten sich in sicher hypernephroiden Tumoren Cysten finden, wäre erst noch zu beweisen, ist aber für mich schon deswegen sehr unwahrscheinlich, weil ich als eines der charakteristischen Merkmale gerade hervorhebe (S. 185), „dass das Stroma vielfach nur aus dünnwandigen, oft weitklaffenden Gefässen besteht, um die nur selten noch eine Bindegewebshülle herumgeht, wie namentlich an Präparaten deutlich wird, aus denen die Zellen durch Auspinselung entfernt sind". Mitunter, füge ich noch hinzu und bilde es auf Fig 4 ab, kann auch der Eindruck, dass das Stroma aus gefässlosem Bindegewebe besteht, dadurch entstehen, dass die Gefässe leer und collabirt sind. Besteht aber das Stroma der Geschwulst nur aus Gefässen, denen die epithelialen Zellen direct aufsitzen, so mögen sich ruhig Lumina und Erweiterungen zwischen den Zellschläuchen bilden; da die besondere bindegewebige Wand fehlt, wird es sich nach obiger Definition nie um ächte Cysten handeln können. Und das beweisen gerade die von Sudeck herangezogenen Abbildungen von Ziegler, Birch-Hirschfeld, Askanazy, Horn und seine eigenen. Ueberhaupt ist Sudeck in der Citirung dieser Bilder besonders unglücklich gewesen. In den Abbildungen von Birch-Hirschfeld und Ziegler (Birch-Hirschfeld, 3. Aufl., Bd. II, S. 695. Ziegler, 7. Aufl., Bd. II, S. 784) handelt es sich überhaupt gar nicht um hypernephroide Tumoren, sondern um gewöhnliche papilläre Adenome, wie die betreffenden Autoren selbst angeben; bei Askanazy ist es in seinen Figuren 2 und 3 unmöglich, irgend eine cystische Bildung zu entdecken, die Hohlräume sind vielmehr — mit Harnkanälchenlumina verglichen — äusserst eng, das Stroma wird von collabirten Gefässen gebildet. Bei Horn und Sudeck ist es aber besonders deutlich, wie die Wucherung der Epithelzellen um mit Blut gefüllte Gefässe herumgeht (Horn Fig. 4, Sudeck Fig. 3—7). Die vermeintlichen, mit Blut gefüllten Cysten oder Adenomräume sind, wie aus Sudeck's eigenen Abbildungen hervorgeht, nichts anderes, als erweiterte Blutgefässe, denen die epithelialen Zellen, wie bei den perivasculären Sarcomen und Endotheliomen, direct aufsitzen. Zeichnet doch Sudeck ganz getreu, wenn ihm auch die Bedeutung un-

klar geblieben ist, in Figur 3, 5 und 6 die flachen Endothelzellen der Capillaren ab!! — Während somit die eigenen, nur nicht richtig gedeuteten Präparate Sudeck's für mich sprechen, ist es mir ganz unverständlich, was die herangezogenen Bilder von Birch-Hirschfeld und Ziegler sollen. Denn ich kann mir nicht gut denken, dass Sudeck mich so grossartig missverstanden hat, dass er meint, ich leugnete überhaupt das Vorkommen von ächten Cysten in Nierentumoren; in den sogenannten „Adenomen in Schrumpfnieren" bekommt man sie reichlich zu sehen und ebenso in deutlich papillären Adenomen in annähernd normalen Nieren, sowie in manchen Fällen von congenitaler Cystenniere. Nur dass in den hypernephroiden Tumoren ächte Cysten fehlen, habe ich behauptet und, wie ich glaube, auch bewiesen. Von anderen Tumoren habe ich nicht gesprochen. Nur wer den grossen Kampf gegen Windmühlen kämpft und meint, dass von irgend jemand das Fehlen von papillären Bildungen als das alleinige Characteristicum der Strumae suprarenales angegeben würde, kann mir eine derartige Abgeschmacktheit zutrauen. —

Nicht besser steht es mit den anderen Einwendungen Sudeck's. Die Thatsache, dass in den Nebennieren vereinzelte Hohlräume mit einschichtigem Epithel vorkommen, giebt er zwar zu; dass aber auch in Nebennierentumoren Aehnliches zu sehen sei, bestreitet er; wenigstens soweit es sich um Tumoren handele, die „nur" in den Nebennieren liegen. Denn von solchen Geschwülsten, die dann auch auf die Niere übergreifen, scheint er anzunehmen, dass sie von der Niere ausgegangen sind. Mit Unrecht, wie gerade meine beiden Fälle (Fall 1 und 2) beweisen. Ich habe in der Beschreibung bereits hervorgehoben, dass eine gemeinsame Kapsel den Nebennieren- und Nierentumor umgab, was doch gar nicht anders zu erklären ist, als dass der von der Nebenniere ausgegangene Tumor auf die Niere überging. Und insofern stellte dieser von Dr. Hanau zuerst erhobene Befund für die Frage der hypernephroiden Tumoren etwas principiell Neues dar. Sudeck meint freilich, auf das vereinzelte Vorkommen von Hohlräumen mit cylindrischen Zellen käme es gar nicht an, da die in Frage stehenden Geschwülste nicht vereinzelt, sondern „durchaus und principiell einen drüsigen Bau" besässen. Hätte Sudeck nicht Abbildungen zu seiner Arbeit gegeben, so würde ich annehmen, wir hätten ganz verschiedenartige Geschwülste untersucht. Durch seine eigenen Abbildungen führt er aber den Beweis, dass er ein Adenom von einem Endotheliom oder perivasculären Sarcom nicht zu unterscheiden vermag[1]). Denn seine Tumoren sind

[1]) Wenn von de Paoli und neuerdings von Hildebrandt (Arch. f. klin. Chirurgie, Bd. 47) die hypernephroiden Tumoren als „Endotheliome" bezeichnet werden, so ist das vom rein morphologischen Standpunkt aus durchaus gerechtfertigt, spricht aber grade für die Abstammung von der Nebenniere. Denn dieses Organ bildet, besonders während

(Fig. 3—7)[1]) durchaus und principiell nicht drüsigen Baues, sondern durchaus und principiell perivasculäre Geschwülste, die also in hervorragender Weise die Characteristica zeigen, die ich als besonders nothwendig für die Diagnose der hypernephroiden Tumoren erachte. Ein einziger Blick auf die erweiterten, mit Endothel ausgekleideten und weisse Blutkörperchen enthaltenden Blutgefässe, um die sich direct ein Zellmantel von bald cylindrischen, bald mehr endothelialen Zellen legt, zeigt dies dem Kenner sofort. Es gehört in der That einiger Muth dazu, auf Grund derartiger mangelhafter Untersuchungen, eine durch gute Beobachtungen gestützte Ansicht über den Haufen werfen zu wollen! Es setzt mich deswegen auch nicht gerade in Erstaunen, wenn Herr Sudeck mir unterstellt, ich hätte deswegen kein grösseres Untersuchungsmaterial von Nierengeschwülsten zusammenbringen können, weil ich, wie viele andere, die meisten Nierentumoren für hypernephroide hielte. Ich habe zwar ausdrücklich den Grund angegeben: deswegen nehmlich, weil für die Untersuchung auf Glykogen altes Leichenmaterial nicht gerade günstig ist. Ich habe das Material auch nur als verhältnissmässig gering bezeichnet, weil für die Entscheidung, ob Glykogen nur in hypernephroiden Tumoren vorkommt, ein grosses Material wünschenswerth gewesen wäre. Wenn man aber unter 325 Sectionen (unter Ausschluss solcher Sectionen, die später, als 12—15 Stunden nach dem Tode, vorgenommen wurden) 10 Fälle von nicht hypernephroiden Nierentumoren findet, so ist das eine erstaunlich grosse Zahl; und ich bin thatsächlich besonders vom Glücke begünstigt gewesen, dass gerade diese Sectionen verhältnissmässig früh angestellt wurden; denn unter den Fällen, die ich wegen zu später Section ausschliessen musste, fanden sich überhaupt nur noch 2 Nierentumoren vor. — Herr Sudeck hat nun aber weiter in seiner Entgegnung die Sache so dargestellt, als ob ich nur eine negative Kritik an seine Arbeit geknüpft hätte; ich habe vielmehr noch darauf hingewiesen, wie aus Sudeck's eigner Arbeit hervorginge, dass die von ihm beschriebenen Tumoren besonderer Natur sind. Er selbst beschreibt vielfach das Fehlen einer Membrana propria; er betont die völlige Verschiedenheit der Tumoren von den „Adenomen in Schrumpfnieren" und bildet selbst sehr frische Metastasen ab, die adenomatöse Struktur nicht besitzen. Ich habe daran anschliessend näher ausgeführt, wie diese positiven Angaben Sudeck's beweisen, dass seine Tumoren nicht Adenome gewesen sind. Wer sich daran gewöhnt hat, auf Grund umfassenderer allgemeiner Kenntnisse und Beobachtungen die Einzelerscheinungen zu beurtheilen, wird ohne weiteres verstehen, warum allein diese Punkte die ganze Behauptung Sudeck's von dem principiell adenomatösen Bau seiner Tumoren erschüttern. — Endlich ist aber auch die Behauptung Sudeck's,

der Entwickelung, geradezu ein physiologisches Paradigma für jegliche Art von Angiosarcomen.

[1]) Fig. 4 vielleicht ausgenommen; doch lässt sich das bei der schwachen Vergrösserung nicht sicher entscheiden.

dass in den hyperplastischen Tumoren der Nebenniere derartige drüsige Bildungen nicht vorkommen, falsch. Schon Askanazy hat solche Drüsen in Nebennierenstrumen gefunden; ich neuerdings ebenfalls in 2 Fällen, von denen der eine besonders charakteristisch ist: Hypernephroider Tumor der rechten Nebenniere und Niere mit Metastasen in der Leber, dem Femur und dem Schädeldach; einfache Struma suprarenalis links. In den hypernephroiden Tumoren — trotz Härtung in Müller'scher Flüssigkeit (der Fall wurde aus Lübeck zur Untersuchung geschickt) — deutlich Glykogen, in der Struma der Nebenniere dagegen kein Glykogen.

Zum Schlusse noch eine Bemerkung. Ich habe nichts dagegen einzuwenden, wenn die Lehre von den hypernephroiden Tumoren gründlich einer erneuten Prüfung unterzogen wird; und ich habe schon lange den Eindruck gehabt, als ob Horn etwas zu weit gegangen ist, wenn er am Schlusse seiner Arbeit schreibt, dass unter den sehr zahlreichen Nierentumoren, die in den letzten 5 Jahren im Greifswalder Institut beobachtet sind, kein einziges ächtes tubulöses Adenom gefunden wurde. Gerade deswegen habe ich selbst gesucht, noch sichrere Kriterien zu finden, die es gestatten, die hypernephroiden Tumoren von den ächten Nierenadenomen zu unterscheiden. Und ich habe selbst den Glykogenbefunden nur insoweit Bedeutung beigemessen, als ich sie — neben allen übrigen, in meiner Arbeit ausführlich erörterten 6 Punkten — zur Differentialdiagnose mitheranziehe. — Wenn aber jetzt auf der anderen Seite durch ganz unzuverlässige Untersuchungen alles zusammengeworfen und umgestürzt werden soll, so halte ich es für nöthig, gegen einen derartigen Angriff Protest zu erheben, da ich den Nutzen solcher Untersuchungen nicht zu erkennen vermag. — Der Fehler Sudeck's ist es gewesen, dass er seine Kritik an einem ganz nebensächlichen Punkte — der Frage von der Papillenbildung — einsetzte. Sollte er im Stande sein zu zeigen, dass alle oder die grössere Anzahl von wichtigen Charakteristiken der jetzt als hypernephroide Tumoren angesehenen Geschwülste auch bei sicher ächten Adenomen — namentlich den hyperplastischen „Adenomen in Schrumpfnieren" — vorhanden sind, so werde ich der erste sein, der seine gegentheilige Ansicht corrigirt und „pater peccavi" sagt. Ich glaube jedoch nicht, dass dies Sudeck oder jemand anders gelingen wird. —

4.
b
a



Lith. Schultze Lith. Inst. Berlin

8.

9.

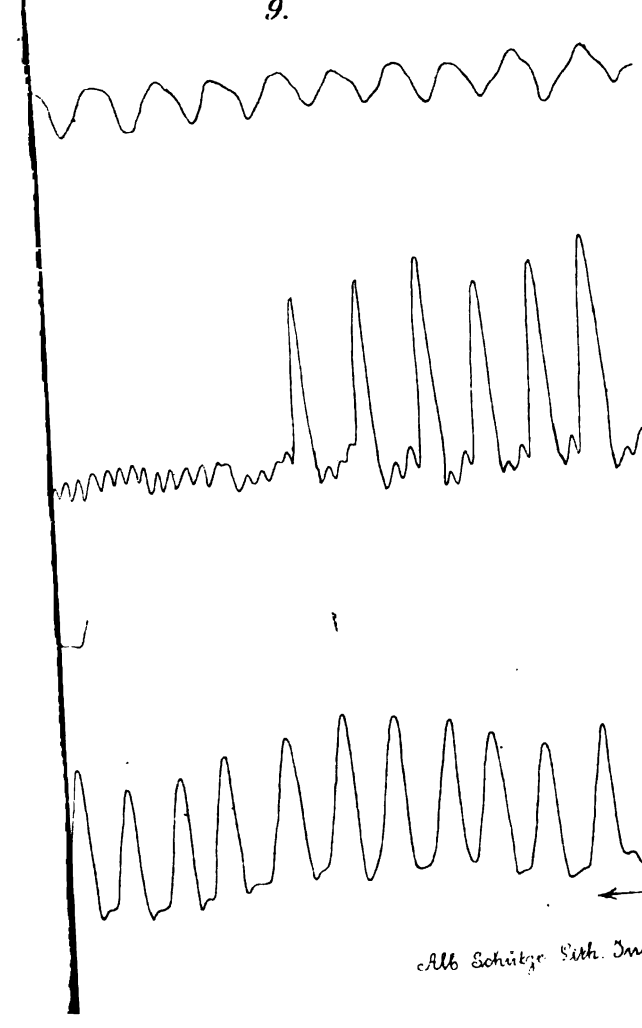

Alb. Schütze Lith. Inst. Berlin.

Archiv
für
pathologische Anatomie und Physiologie
und für
klinische Medicin.

Bd. 137. (Dreizehnte Folge Bd. VII.) Hft. 2.

X.

Ueber traumatische Lymphcysten des Unterschenkels.

Von Prof. Ledderhose in Strassburg.

(Hierzu Taf. IV.)

Die im Folgenden zu schildernden Cysten, welche bisher eine eingehendere Berücksichtigung nicht gefunden zu haben scheinen, traten mir bei Gelegenheit der Untersuchung von Reconvalescenten nach Unterschenkelfracturen entgegen. Im Ganzen habe ich 15 einschlägige Fälle beobachtet, von denen aber nur 6 weiter verwerthet werden sollen, da nur bei ihnen die Diagnose durch die Exstirpation und mikroskopische Untersuchung bekräftigt wurde.

Fünfmal handelte es sich — der 6. Fall nimmt in mehrfacher Hinsicht eine Sonderstellung ein — um schwere Gewalteinwirkungen, welche den Unterschenkel getroffen, zu beträchtlicher Weichtheilquetschung und zu Fractur geführt hatten. Es war im Anschluss an die Verletzung ein hartnäckiges, derbes Oedem, besonders an der Innenfläche der Tibia, zur Entwickelung gekommen, welches in 4 Fällen noch 4 bis 9 Monate nach dem Trauma — zu dieser Zeit kamen die Patienten in meine Behandlung — vorhanden, nur im 5. Falle nach 9 Monaten bereits zurückgegangen war. Innerhalb dieser ödematösen Zone, also

hauptsächlich auf der Innenfläche der Tibia, aber auch in der Kniegegend, vor dem äusseren Malleolus und am hinteren Rande der Tibia, kamen die Cysten — in einem Falle bis zu 6 — zur Ausbildung. Sie lagen im subcutanen Fettgewebe und reichten mehrfach bis auf das Periost, ohne mit diesem in eine innigere Beziehung zu treten. Ihre Grösse schwankte zwischen der eines Stecknadelkopfes und der einer Bohne. Bei den meisten war weder spontan noch auf Druck Schmerzhaftigkeit vorhanden. Die Cystenwand liess sich sowohl bei der Palpation als auch bei der Exstirpation nicht scharf von der Umgebung abgrenzen; der Inhalt bestand nur einmal aus klarer, serös-schleimiger Flüssigkeit, in den anderen Fällen waren kleine Flocken beigemengt.

Fall I. 18jähriger Arbeiter. Im Februar 1892 Fractur des rechten Unterschenkels im oberen Drittel durch Auffallen einer Eisenstange. Bruchlinie der Tibia schräg von hinten nach vorn verlaufend. Etwas schiefe Heilung, so dass Genu valgum vorgetäuscht wird. Fingerbreit über der 11 cm unterhalb des Kniegelenks gelegenen Spitze des oberen Fragments kleinbohnengrosse, fluctuirende Geschwulst, wenig beweglich, weder spontan, noch auf Druck schmerzhaft. Teigiges, derbes Oedem auf der Innenfläche der Tibia, besonders dem oberen Bruchstück entsprechend. — Im October 1892 Durchmeiselung der Tibia in der Bruchlinie und Fractur der Fibula, Geraderichtung der Bruchstücke. Exstirpation der kleinen Geschwulst. Dieselbe lag auf dem Periost, besass eine dünne Wand, war durch ein in das Lumen vorragendes Septum in 2 Hälften getheilt und enthielt eine milchige, dünnschleimige Flüssigkeit.

Mikroskopischer Befund: Sehr unregelmässig buchtige Höhle, zahlreiche Septa springen auf den Schnitten zapfenartig in das Lumen vor. In diesen sowie sonst in der Umgebung der grösseren Höhle mehrere schmale, lange Spalten von derselben Wandbegrenzung wie die Haupthöhle, im Allgemeinen gleichgerichtet, nur zum Theil mit der grösseren Höhle communicirend. Die Wand wird der Hauptsache nach aus concentrisch angeordneten, gequollenen, homogenen, kernlosen, nekrotischen bezw. degenerirten Bindegewebslamellen gebildet, welche dicht an dem Lumen in deutlicher Abblätterung begriffen sind und bei starker Vergrösserung ganz fein körnig erscheinen. Der Wand lagert überall in dünner Schicht eine klumpige, strukturlose, unregelmässig begrenzte Masse auf, welche sich mit Carmin und Hämatoxylin lebhaft färbt, reichlich Pigment enthält und offenbar durch Degeneration der innersten Wandschichten gebildet ist. In den Winkeln der dünnen Spalten lagern ferner reichlich im Allgemeinen runde, glänzende, strukturlose Schollen von verschiedener Grösse, welche zum Theil mit dicht gedrängten rothen Blutkörperchen besetzt sind. Sie sind als Stücke der in Abblätterung be-

griffenen, innersten Wandschicht zu betrachten. In dem mehr peripherisch gelegenen Theil der letzteren liegen die in der geschilderten Weise veränderten, homogenen Bindegewebsbündel nicht dicht an einander, sie lassen vielmehr schmale Spältchen zwischen sich (Oedem). Die äussersten dieser etwa in 10facher Schicht die Begrenzung der Höhlen bildenden Bindegewebslamellen enthalten regelmässig angeordnete, längliche Kerne in mässig reichlicher Anzahl. Ein Endothelbelag fehlt begreiflicherweise an der so beschaffenen Wandschicht.

Was nun das ausserhalb der letzteren gelagerte Gewebe angeht, so zeigt dasselbe folgende Eigenschaften: In den peripherischsten Theilen der Schnitte ist Fettgewebe vorhanden, welches jedoch nur ganz vereinzelt normale Struktur aufweist, meistens sind die Bindegewebssepta zwischen den Fettzellengruppen verbreitert, reich an länglichen, schmalen und grösseren, ovalen Bindegewebskernen, die Capillaren sind vermehrt, eng, von zahlreichen Zellkernen umgeben; nur ganz geringe Rundzelleninfiltration. Grössere Gefässe verdickt, besonders auffallend die Venen; Wucherung der Gefässendothelien. Neben den Blutgefässen sind reichlich runde, sehr dünnwandige oder auch wandungslose, mit grossen Zellen angefüllte Räume vorhanden, offenbar Lymphgefässe bezw. Lymphräume mit gewucherten Endothelien. Auch da, wo die einzelnen Fettzellen an einander stossen, treten grosse, ovale, blasse Kerne mit Kernkörperchen auf, zuweilen lässt sich auch der Contour eines blassen Zellleibs um dieselben erkennen. Das so veränderte Fettgewebe geht mehr nach dem Lumen der Cysten hin häufig continuirlich in ein Bindegewebe über, welches wenigstens an einzelnen Stellen deutlich aus ihm hervorgegangen sich darstellt. Es enthält noch einzelne Fettzellen, ferner fixe Bindegewebszellen und neugebildete Zellen (Fibroblasten) in wechselnder Menge. Die Capillaren sieht man an Zahl abnehmen; um einige Zellstränge, welche als Reste derselben imponiren, findet sich reichlich Pigment, Rundzellen sind nur in geringer Anzahl um die Gefässe vorhanden. — Den auffallendsten Befund liefern die Lymphgefässe und Lymphräume: es finden sich zahlreiche, mit Zellen mehr oder weniger ausgefüllte Räume von, je nach der Richtung, in welcher sie durch den Schnitt getroffen sind, runder, ovaler und röhrenförmiger Gestalt. Ein Theil der Zellen, welche zumal der Wand der grösseren derartigen Räume anliegen, verdient die Bezeichnung Riesenzellen: grosser, nicht gerade scharf abgegrenzter, fein granulirter Zellleib mit zahlreichen Kernen (bis 12). Sehr deutlich lässt sich verfolgen, wie durch Zerfall der jene Räume zunächst ganz ausfüllenden Zellen Hohlräume zu Stande kommen.

Besonders schwierig für die Beurtheilung sind Abschnitte, welche zwischen mit von Räumen der geschilderten Art durchsetztem Bindegewebe und der durch parallel angeordnete, strukturlose Lamellen gebildeten Wand der Cyste liegen. Wir finden hier ein eigenthümlich maschiges Gewebe: theils noch deutlich faserige, meist aber homogene Bindegewebsbalken lassen sehr zahlreiche, verschieden grosse, im Allgemeinen jedoch kleine Spalten und Räume zwischen sich, welche zum Theil mit grossen Zellen, zum Theil mit Zellresten angefüllt, zum Theil leer sind. Die letzteren sind besonders nahe der Cysten-

wand anzutreffen. Auf den ersten Blick erinnert die Struktur des Gewebes an Fettgewebe.

Diese Bilder werden dem Leser durch die nur beschreibende Schilderung kaum verständlich, man muss gleichzeitig ihre Deutung vortragen. Diese ist folgende: Wenn schon in dem peripherisch gelegenen Fettgewebe das Auftreten von dünnwandigen oder wandungslosen, mit grossen Zellen ausgefüllten Räumen neben den Blutgefässen in den Bindegewebsseptis auffiel, die nur als Lymphräume mit gewucherten Endothelien aufgefasst werden konnten, so treten nun in dem der Cystenwand näher gelegenen Bindegewebe die Veränderungen des Lymphapparates fast ausschliesslich in den Vordergrund. Es sind theils präformirte Lymphgefässe, der Hauptsache nach aber wohl Lymphspalten zwischen den Bindegewebsbündeln, welche durch bedeutende Wucherung der Endothelien je nach der Schnittrichtung als runde, ovale, längliche Zellanhäufungen sich darstellen. Da, wo die feinmaschige Beschaffenheit des Gewebes in der geschilderten Weise vorliegt, handelt es sich nur um ein Auseinandergedrängtsein der Bindegewebsfasern durch wenige neu gebildete Endothelzellen. Es lässt sich nun weiter nachweisen, wie in den durch zunächst einkernige Endothelien verstopften Lymphbahnen das Zellprotoplasma zusammenfliesst und dadurch vielkernige Protoplasmaklumpen entstehen, welche man als Riesenzellen bezeichnen kann. Weiter sieht man das Protoplasma und die Kerne mehr und mehr aufgelöst werden — sie werden wohl von dem Lymphstrom fortgeschwemmt —, und nun kommen unter gleichzeitiger Erweiterung Höhlen zu Stande, deren Wand noch mit dünner Endothelschicht oder als abgeplattete Riesenzellen anzusprechenden Gebilden oder sonstigen Zellresten belegt ist, häufig sind auch gar keine Zellen mehr in den betreffenden Hohlräumen enthalten. Derselbe Vorgang spielt sich in dem zunächst mit Endothelien ausgefüllten Maschenwerk ab: die Zellen gehen mehr und mehr zu Grunde, die homogen gewordenen, kernarmen oder kernlosen Bindegewebsbündel legen sich an einander und bilden so unmittelbar die aus parallel zu einander angeordneten, homogenen, bindegewebigen Lamellen bestehende, in Degeneration und Abblätterung begriffene Wand der Cyste. Wo die grösseren Lymphgefässe schräg oder längs getroffen sind, zeigen sich verästelte Röhren oder Schnittfiguren, welche auf eine korkzieherähnliche Gestalt derselben schliessen lassen.

Bevor die geschilderten Wucherungsvorgänge im lymphatischen Apparat des Bindegewebes Platz greifen, sieht man dieses gewissermaassen eine Vorbereitung durch degenerative Vorgänge in Bezug auf die Faserung und die Zellen eingehen: die Bindegewebsbündel werden allmählich mehr homogen, die fixen Bindegewebskerne, auch die um die Gefässe gelagerten Kerne nehmen sternförmige und ähnliche abnorme Gestalten an; die reichlich vorhandenen jungen neugebildeten Bindegewebskerne zeigen zunächst unregelmässige Lagerung, undeutliche Contouren, vermindertes Färbevermögen und verschwinden dann; als Reste der zu Grunde gegangenen Kerne treten sehr zahlreiche kleine Gruppen feiner gelblicher Körnchen, oft in regelmässiger Anordnung zwischen den ihrer Faserung verlustig gegangenen Bindegewebs-

platten auf, reichliche Pigmentanhäufungen um Zellreihen deuten auf den Untergang von Capillaren hin; sind übrigens auch besonders in der Umgebung der Lymphräume vorhanden. So zeigen sich dann an denjenigen Stellen, wo die Wucherung der Endothelien in den Lymphräumen am deutlichsten und reichlichsten ausgesprochen ist, nur noch sehr spärliche Blutgefässe, weiter tritt mehr oder weniger homogene Beschaffenheit der Bindegewebsbalken und geringer Zellgehalt zu Tage.

Unverkennbar sind nun auch in dem am meisten veränderten Gewebe circumscripte Heerde vorhanden, wo Gewebe und Zellen einem Einschmelzungsprozess verfallen, in eine feinkörnige, wenig durchsichtige Masse verwandelt sind, welche nur noch Reste von Fasern und Zellen enthält. Es finden sich deutlich Uebergänge derartiger Erweichungsheerde zu Höhlenbildungen, wenn letztere auch an Zahl wesentlich hinter den aus Lymphräumen in der geschilderten Weise entstandenen Höhlen zurücktreten.

Fall II. Dem 53jährigen Maurer F. war im März 1892 ein Holzstück gegen die Aussenseite des linken Unterschenkels und Fusses gefallen. Noch nach ½ Jahren bestand beträchtliches, derbes Oedem auf dem linken Fussrücken, in der Fussgelenksgegend und am Unterschenkel bis zum Knie hin. In letzterem war geringer Erguss vorhanden. Nach längerem Stehen und Gehen nahm das Oedem wesentlich zu, während in der Nacht geringe Abschwellung zu Stande kam. Der Fuss stand in Supinationsstellung und konnte auch passiv nicht pronirt werden; beim Gehen trat Patient nur mit dem äusseren Fussrande auf. Als Ursache ergab sich, dass die Spitze des äusseren Knöchels abgebrochen und in Dislocation nach hinten und unten — sammt den Peronealsehnen — wieder angeheilt war. Da durch eine mehrwöchentliche Mechano-Therapie die Gehfähigkeit nicht gebessert werden konnte, so wurde das abgebrochen gewesene Stück des Mall. ext. fortgemeiselt, was sofort die Möglichkeit schaffte, den Fuss passiv zu proniren, und die Function desselben wesentlich besserte.

Gleichzeitig waren 2 erbsengrosse Cysten von der oberen Partie der inneren Tibiafläche exstirpirt und eine ebensolche, stecknadelkopfgrosse vor dem äusseren Knöchel incidirt worden. Die eine der Cysten lag 2 Fingerbreiten unterhalb des Kniegelenksspaltes auf der Mitte der Vorderfläche des Cond. int. tibiae, subcutan, beweglich; fingerbreit unterhalb derselben befand sich die zweite, deren Entstehung aus einer zunächst mehr diffusen, fluctuirenden Schwellung verfolgt werden konnte: Innerhalb eines Zeitraumes von etwa 14 Tagen trat eine concentrische Einschränkung dieser Schwellung ein, es liess sich deutlich constatiren, wie die erbsengrosse, leicht prominirende Cyste an Stelle der mehr diffusen Schwellung trat; sie schien am Periost fixirt zu sein. Diese beiden Cysten wurden exstirpirt. Fingerbreit oberhalb der oberen Cyste war dann noch eine kleine, stecknadelkopfgrosse ebensolche vorhanden, und 3 weitere, etwa erbsengrosse Cystchen befanden sich weiter vor dem Köpfchen der Fibula. Sämmtliche Cysten lagen im Bereich der derben, ödematösen Schwellung und waren nicht schmerzhaft.

Die beiden mit Theilen des umgebenden Gewebes exstirpirten Cysten hatten einen hellen, klaren, etwas zähen Inhalt; aus der incidirten Cyste vor dem linken Mall. ext., welche mit der Sehnenscheide des Extens. digg. comm. verbunden zu sein schien, entleerte sich ein Tropfen heller, schleimiger Flüssigkeit.

Die mikroskopische Untersuchung der einen der exstirpirten Cysten lieferte fast genau dasselbe Resultat wie die Cyste von Fall I: peripherisch Fettgewebe mit zell- und gefässreichen, verbreiterten Septis und Neubildung grosser Endothelien an den Berührungsstellen mehrerer benachbarter Fettzellen, dann folgt Bindegewebe mit stark verengten Capillaren, grosse Kerne und wenig Rundzellen umgeben sie, zahlreiche, mit einkernigen oder riesenzellenartigen, mehrkernigen Zellen ausgefüllte Lymphräume sind vorhanden, durch Zerfall der ausfüllenden Zellen, wohl auch durch weitere Dilatation entstehen Hohlräume, die theils mit Zellresten angefüllt, theils leer sind bezw. wohl mit lymphatischer Flüssigkeit angefüllt waren. Wiederum zeigt sich besonders nahe der Wand der Haupthöhle eigenthümlich maschiges, gitteriges Gewebe, die Balken desselben sind aus homogen und kernlos gewordener Bindegewebssubstanz gebildet, zwischen ihnen sind neugebildete Endothelien oder Reste derselben vorhanden. Indem sich die homogenen Bindegewebsbalken, welche die nach Einschmelzung der neu gebildeten Endothelien leer gewordenen Maschen (Lymphspalten) umschliessen, an einander legen, bilden sie die in Abblätterung begriffene, aus struktur- und kernlosen Lamellen zusammengesetzte Wand. Die grösseren, nur noch mit kernreichen Protoplasmaklumpen ausgekleideten oder auch bereits leeren Hohlräume sieht man in einander übergehen, und es scheint, als wenn sie sich dann weiter mit der Haupthöhle vereinigen würden.

In unmittelbarer Nähe der durch die geschilderten Vorgänge in den Lymphräumen ausgezeichneten Gewebsabschnitte findet sehr deutlich heerdweise Degeneration bezw. Erweichung des in bestimmter Weise vorbereiteten Bindegewebes statt: die noch in den benachbarten Fettgewebsseptis reichlich vorhandenen, durch Endothelwucherung stark verengten Capillaren sind fast ganz verschwunden, die Faserung wird immer undeutlicher, die fixen Bindegewebskerne machen erhebliche Gestaltveränderungen durch, die zahlreich vorhandenen, meist mit 2 Kernkörperchen versehenen, neu gebildeten Bindegewebskerne (Fibroblasten) lösen sich mehr und mehr auf. In den centralen Partien der degenerirten Stellen ist feinkörniges Material mit Resten von degenerirten Fasern und Kernen vorhanden; der Uebergang dieses Zustandes in Höhlenbildung lässt sich genau verfolgen. Nur einzelne Kerntheilungsfiguren sind in dem zellreichen Bindegewebe aufzufinden (die Präparate wurden nur in Alkohol gehärtet). Zuweilen sieht man eine scharfe Abgrenzung zwischen dem mehr oder weniger weit in der Degeneration vorgeschrittenen Gewebe und einem in der geschilderten Weise veränderten Fettgewebsabschnitt; man muss dann wohl annehmen, dass die benachbarten, ganz verschieden erkrankten Gewebe isolirte Ernährungsbahnen besitzen, welche ungleichmässig verändert sind.

Die Haupthöhle hat wiederum sehr buchtige Beschaffenheit: lange, schmale Spalten erstrecken sich von ihr in das benachbarte Gewebe hinein, an deren Enden besonders deutlich die Degeneration des Gewebes zu beobachten ist. Durch diese Spalten werden lange, zungenförmige Zapfen gebildet, die aussen mit den concentrisch angeordneten, strukturlosen Lamellen belegt sind und in ihrem Inneren eine Art schleimiger Erweichung zeigen: weitmaschige, mit wenig klumpigen Massen besetzte, nicht scharf abgegrenzte, durch Hämatoxylin färbbare Fäden sind vorhanden, zwischen denselben lagern sehr feinkörniges Material (lymphatische, schleimige Flüssigkeit) und Zellreste. Auch der Innenwand der Haupthöhle ist unregelmässig klumpiges, offenbar durch Gewebsentartung erzeugtes Material mit demselben Tinctionsvermögen aufgelagert. In den Enden der Spalten finden sich strukturlose Klumpen, grosse kernhaltige Zellen und Zellkerne. — Die Präparate enthalten im Ganzen nur wenig Pigment; Rundzellen sind in der Umgebung der Gefässe nur in geringer Anzahl vorhanden.

Die zweite in diesem Falle exstirpirte Cyste verhielt sich in allen Einzelheiten wie die erste, nur bestand eine Differenz in Bezug auf die Beschaffenheit der innersten Wandschicht der Haupthöhle sowie der zahlreichen Buchten und Spalten. Während in Fall I und bei der ersten Cyste in Fall II diese Wandschicht sich aus kern- und strukturlosen, in Abblätterung begriffenen Lamellen zusammensetzte, bestand sie bei der zweiten Cyste des Falles II aus einem feinmaschigen, kernhaltigen Bindegewebe, hatte auch eine etwas grössere Breite. Nur die innersten Schichten waren deutlich in langsamer Degeneration begriffen, welche sich sowohl in dem Verschwinden der Faserung als auch in der Formveränderung und Auflösung der fixen Bindegewebskerne und zahlreichen Fibroblasten zu erkennen gab. Dem entsprechend waren denn auch in den Winkeln der frisch gebildeten Spalten neben strukturlosem, klumpigem Material grosse, einkernige oder auch vielkernige Zellen — letztere von den Eigenschaften der endothelialen Riesenzellen — vorhanden. Auch kleinere, isolirte Höhlen in der Nachbarschaft, welche aus durch Endothelwucherung erweiterten Lymphräumen nach Zerfall dieser Zellen und durch Erweichungsheerde im Gewebe entstanden zu sein schienen, zeigten die geschilderte Wandbegrenzung, so weit es überhaupt bereits zu einer ausgesprochenen Wandschicht gekommen war. In Bezug auf die Entstehung des die Cyste begrenzenden Gewebes aus eigenthümlich maschigen, mit einzelnen und Gruppen von Endothelien ausgefüllten Räumen unter allmählichem Verschwinden dieser Zellen und Zurückbleiben des Gerüstes war kein Unterschied gegen die früheren Cysten vorhanden. Nur waren eben die das Gerüst bildenden Bindegewebsbündel weniger weit in der Degeneration vorgeschritten, die Faserung und die Kerne waren noch theilweise erhalten. Im Ganzen liess sich in dem Gewebe ein grösserer Kernreichthum als in den früheren Fällen nachweisen.

Der Befund bei den im Vorigen näher geschilderten 3 Cysten von Fall I und II stimmt im Wesentlichen überein. Wir er-

kennen als Grundlage für die Höhlenbildung das in lebhafter Proliferation begriffene, dem Periost unmittelbar aufliegende subcutane Gewebe. Fettgewebe bildet offenbar den Ausgangspunkt für die zur Cystenbildung führenden Veränderungen. Dasselbe zeigt besonders in seinen bindegewebigen Septis lebhafte reactive Vorgänge: Neubildung zahlreicher Bindegewebszellen (Fibroblasten), Zellvermehrung um die reichlich vorhandenen Capillaren (Perithelien), Endothelwucherung in letzteren sowie in Lymphgefässen und Lymphspalten, so dass diese vollkommen verschlossen erscheinen. Daneben besteht Oedem, geringe Rundzelleninfiltration, wenig Pigmentanhäufung. Zwischen den einzelnen Fettzellen treten ovale Kerne auf, welche wir als neugebildeten Endothelzellen angehörig betrachten müssen. Es handelt sich also im Ganzen um einen Proliferationsvorgang im Fettgewebe, bei welchem hauptsächlich Wucherung von Endothelien der Lymphgefässe, Lymphspalten und der Blutcapillaren in die Erscheinung tritt. Wir müssen ausser der Neubildung der einzelnen Zellen auch solche der Capillaren und der Lymphgefässe selbst annehmen, in Bezug auf letztere wenigstens insoweit, als normale Lymphspalten des Zellgewebes sich durch Vermehrung der Endothelien in lymphgefässähnliche Räume umwandeln.

Nähern wir uns nun bei der Betrachtung unserer Präparate, von der im Wesentlichen durch Fettgewebe eingenommenen Peripherie her, der Cystenwand, so treffen wir zunächst ein Bindegewebe, welches in einzelnen, und wohl den wichtigsten Strecken deutlich seine Entstehung aus Fettgewebe zu erkennen giebt. Es ist unverkennbar, wie durch Verbreiterung der in der besprochenen Weise veränderten Septa des Fettgewebes die Fettzellengruppen mehr und mehr verdrängt und endlich zum Verschwinden gebracht werden: es zeigt sich nun ein zellen- und gefässreiches Bindegewebe mit ab und zu eingestreuten wenigen Fettzellen. Neben den sehr zahlreichen jungen Bindegewebszellen, den hochgradig verengten, von zahlreichen ovalen Kernen umlagerten Gefässen fallen besonders ziemlich zahlreiche, mit Endothelien ausgefüllte, nur als dem lymphatischen Apparat angehörend zu deutende Räume auf, auch finden sich grössere, mit einer zelligen Wandschicht ausgekleidete Räume. An den-

selben ist nur eine ganz dünne, oft auch überhaupt nicht deutlich eine Wandung nachzuweisen; Zellanhäufung in ihrer nächsten Umgebung fehlt im Gegensatz zu den Blutgefässen. In dieser Form ist das betr. Bindegewebe offenbar nur von kurzer Lebensdauer. An einzelnen Stellen wandelt es sich allerdings unter theilweisem Verlust an Zellen und Capillaren in ein noch mässig zellreiches, aber gefässarmes, mehr sklerotisches Bindegewebe um, in welchem von Pigment umgebene Zellstränge und kleine Körnchengruppen auf die verödeten Capillaren und Zellen hindeuten, und das auch noch ziemlich grosse Lymphräume enthält und dann keine weiteren wesentlichen Veränderungen einzugehen scheint; aber gerade an den für unsere Betrachtung wichtigsten Stellen der Präparate sind weitere bedeutende Metamorphosen zu constatiren. Im Wesentlichen handelt es sich darum, dass die Blutgefässe mehr und mehr zu Grunde gehen, dafür aber eine zunehmende Veränderung des Lymphapparates zu Tage tritt. Nur wenige, durch Endothelwucherung stark verengte und durch Zellanlagerung ausgezeichnete Capillaren mit Pigmentablagerung in ihrer Umgebung sind noch sichtbar, weiter nach der Höhle zu fehlen streckenweise alle Blutgefässe, und nur vereinzelte, von Pigment umlagerte Zellhaufen oder -stränge treten als Reste derselben auf, dagegen zeigen sich nun die verschiedensten Formen der Endothelwucherung in Lymphgefässen und Lymphspalten.

Wir brauchen die Frage nicht zu discutiren, inwieweit hier Neubildung von eigentlichen Lymphgefässen anzunehmen ist. Wenn wir das Bindegewebe als von einem System von Lymphspalten bezw. Saftkanälen durchsetzt betrachten, so besteht keine Schwierigkeit, durch Wucherung der diese auskleidenden Endothelien grössere Lymphgefässe und Lymphräume sich bilden zu lassen. In unseren Präparaten ergiebt sich an den in Rede stehenden Stellen eine grosse Anzahl von deutlichen Lymphgefässen, welche etwas die Dicke von Blutcapillaren übersteigen und, je nach der Schnittrichtung, in welcher sie getroffen sind, als runde oder mehr röhrenförmige Gebilde erscheinen. Die letzteren sind zum Theil verästelt und geschlängelt, wie sich aus neben einander in gleichen Abständen liegenden längsovalen Figuren ergiebt, welche durch einen in der Längsrichtung des

geschlängelten Gefässes verlaufenden Schnitt erzeugt sind. Diese den Typus des Rohrs darstellenden, demnach als Lymphgefässe anzusprechenden Gebilde sind zunächst völlig von gewucherten, mit einem grossen ovalen Kern versehenen Endothelzellen ausgefüllt. Daneben finden wir nun aber grössere, auf dem Querschnitt ebenfalls runde Räume mit Lumen.

Es ist evident nachzuweisen, dass diese durch eine Art von Kanalisirung und durch Dilatation aus den mit Zellen angefüllten Lymphgefässen hervorgehen. Man sieht im Centrum der letzteren die Grenzen der Zellen undeutlich werden, ebenso scheinen die Kerne theilweise einem Auflösungsprozesse zu verfallen; so erhalten wir Bilder, wo central ein Kanal zu erkennen ist, und der Wand des Raumes eine mehr oder weniger dicke Schicht von Endothelzellen aufliegt, deren innerste in Zerfall begriffen sind. Man muss wohl annehmen, dass die Zelltrümmer durch den Lymphstrom fortgeschwemmt werden. In einem weiteren Stadium sehen wir in den schon mehr kanalisirten Räumen Figuren, welche man als Riesenzellen entsprechend deuten muss, d. h. es sind grosse, nicht scharf abgegrenzte Protoplasmaklumpen vorhanden, welche zahlreiche, häufig excentrisch angeordnete Kerne enthalten. Es sind dies allerdings keine längere Zeit stationär bleibende Zellen, sondern nur vorübergehende Bildungen, bei der Auflösung der Endothelien durch Zusammenfliessen des Protoplasmas mehrerer Zellen, welches dann die betreffenden Kerne in mehr oder weniger grosser Anzahl beherbergt, entstanden. Doch da ja auch in anderen verwandten Fällen, z. B. bei der Tuberculose, solchen in einem gewissen Stadium des Zellzerfalls zu Stande kommenden mehrkernigen Protoplasmaklumpen der Name Riesenzellen beigelegt wird, so können auch wir für unseren Fall diese Bezeichnung adoptiren.

Verfolgen wir den Prozess weiter, so treten uns noch mehr erweiterte, runde oder leicht ovale, offenbar gegen die Umgebung abgeschlossene Räume entgegen, welche entweder nur noch eine einfache Endothelschicht als Auskleidung besitzen oder mit abgeplatteten Riesenzellen oder Resten von Protoplasma und Kernen belegt sind oder endlich gar keine Zellen bezw. Zellreste mehr enthalten. Solche Räume sieht man durch Usur des sie trennenden Gewebes in einander übergehen. Einige derselben bewahren

offenbar auch eine ein- oder mehrschichtige Endothelauskleidung, welche weiterem Zerfalle widersteht. Bis hierher können wir von der Bildung von Lymphcysten sprechen.

Nun spielt sich aber gleichzeitig ein Prozess in dem Saftkanalsystem des benachbarten Bindegewebes ab, welcher von besonderer Bedeutung für das Zustandekommen und die Eigenschaften der Haupthöhle ist. Während im normalen Bindegewebe die in verschiedener Richtung verlaufenden Faserbündel aus nahe an einander liegenden Fibrillen zusammengesetzt sind, hat dasselbe an den fraglichen Stellen unserer Präparate eine eigenthümlich maschige Beschaffenheit angenommen, und zwar dadurch, dass in bestimmten Abständen die Fasern durch neugebildete Zellen (Lymphendothelien) aus einander gedrängt sind. Dieser Zustand ist aber nur von vorübergehender Dauer; wie in den grösseren Lymphräumen, so lösen sich die die Saftspalten ausfüllenden Zellen auf, mit entsprechenden Uebergängen sehen wir ein bienenwabenartiges Gewebe auftreten, in dessen Lücken nur noch Zellreste gefunden werden, oder welches geradezu aus zahlreichen leeren Räumen besteht. Während nun in dem vorhergehenden Stadium der Entwickelung das bindegewebige Gitterwerk noch faserigen Bau erkennen lässt und sowohl längliche (fixe) als ovale (junge) Kerne enthält, nimmt es bei fortschreitender Auflösung der von ihm eingeschlossenen Endothelien eine homogene, glänzende Beschaffenheit an; die Kerne verschwinden. So sieht das Gewebe aus in Fall I und bei der 1. Cyste von Fall II in unmittelbarer Nähe der Wand der Haupthöhle, da, wo offenbar die wesentlichste Vergrösserung dieser vor sich geht. Denn die diese direct begrenzenden, concentrisch angeordneten, glänzenden, strukturlosen, degenerirten — wir können wohl sagen nekrotischen — Bindegewebslamellen sind nichts Anderes, als das an einander gerückte Gerüstwerk jenes bienenwabigen Gewebes mit den durch Auflösung der vorher vorhandenen Endothelien leer gewordenen Lücken.

Dies wäre also ein zweiter Modus, wie aus dem durch Wucherung der Lymphendothelien veränderten Bindegewebe die Höhlenbildung erfolgt — nicht nur die Vergrösserung der Haupthöhle gestaltet sich in dieser Weise, sondern auch kleinere Nebenhöhlen verdanken diesem Prozess ihre Entstehung.

Die Aetiologie unserer Cysten ist jedoch noch complicirter; wir finden noch einen 3. Vorgang, welcher das Gewebe aushöhlt: eine heerdweise auftretende Degeneration des Gewebes in der Nachbarschaft der geschilderten Veränderungen und ferner eine Auflösung von Bindegewebe, welches innerhalb von dünnen, in das Cystenlumen hineinragenden Fortsätzen gelegen ist. Der letztere Prozess entspricht ganz dem der schleimigen Entartung; das Nähere darüber ist oben mitgetheilt. Jene heerdweise auftretende Degeneration vollzieht sich in einem gefässlosen, sehr kernreichen Bindegewebe, welches, wie gesagt, unmittelbar an die durch die hochgradige Veränderung des Lymphapparates ausgezeichneten Partien angrenzt, und hat die grösste Aehnlichkeit mit jener heerdweise auftretenden Gewebseinschmelzung, wie ich sie bei der Entstehung der Ganglien beschrieben habe: Fasern und Zellen lösen sich mehr und mehr auf, und so entstehen mit einer kaum noch Gewebe zu nennenden, feinkörnigen, wenig durchsichtigen, Faser- und Zellreste enthaltenden Masse ausgefüllte Heerde oder nach weiterer Verflüssigung, und nachdem der Inhalt bei der Präparation herausgefallen ist, von in derselben Art von Degeneration begriffenem Gewebe begrenzte Höhlen.

Dass diese durch reine Gewebsdegeneration entstandenen Höhlen ebenso wie diejenigen, welche durch Kanalisirung der zunächst mit Endothelien ausgefüllten grösseren Lymphräume gebildet sind, sich mit der Haupthöhle vereinigen und diese vergrössern helfen, ergiebt sich ohne Weiteres.

Es fragt sich nun, welcher ist von diesen Prozessen als der primäre aufzufassen, oder anders ausgedrückt, welches ist das erste Stadium der grösseren Höhle? Die heerdweise auftretende schleimige Erweichung des Gewebes kann wohl von vornherein als ein sehr wahrscheinlich secundärer, auf die durch die übrigen Veränderungen des Gewebes bedingte Ernährungsstörung zu beziehender Vorgang für die Beantwortung dieser Frage ausgeschaltet werden. Es bliebe demnach nur zu entscheiden, ob der Anfang der Cyste in den kanalisirten grösseren Lymphräumen oder in der nach verbreiteter Endothelwucherung in den kleinen Lymphspalten des Bindegewebes erfolgenden Degeneration — indem zunächst die Zellen untergehen und dann das sie umschliessende Gerüstwerk entartet — zu suchen ist.

Nach den bisher zur Besprechung gekommenen Präparaten lässt sich in dieser Richtung eine bestimmte Entscheidung nicht treffen, es scheinen vielmehr beide Vorgänge neben einander Platz zu greifen. Ueberhaupt dürften die fraglichen Prozesse in den einzelnen Fällen in verschieden starker Weise sich entwickeln. Wir sahen bereits, wie bei der 2. Cyste in Fall II, trotz im Uebrigen völliger Uebereinstimmung mit den anderen Fällen, die innerste Wandschicht der Höhle einem langsameren Degenerationsprozess unterliegt, auch hier entstand durch Endothelwucherung in den Saftlücken des Bindegewebes ein eigenthümlich maschiges Gewebe, auch hier erfolgte Auflösung dieser Zellen und entstanden dadurch jene an Bienenwaben erinnernde Bilder, aber das Gerüstwerk blieb länger faserig und zellenhaltig, so dass die innerste Wandschicht der Höhle noch nicht so weit in der Degeneration vorgeschritten war, als bei Fall I und Cyste 1 von Fall II; nur die am meisten central gelegenen Partien zeigten deutliche, langsame Degeneration des gesammten Gewebes. Wir werden in Fall III eine Cyste kennen lernen, in deren Umgebung im Wesentlichen nur mit Endothelien und Riesenzellen angefüllte und mehr oder weniger leere, grössere Lymphräume auf die Entstehung der Hauptcyste hindeuten. Deshalb sind wir wohl berechtigt, der Bildung multipler Cysten aus nach Endothelausfüllung kanalisirten und dilatirten Lymphräumen den ersten Platz bei der Entscheidung der Frage nach der ersten Herkunft der Hauptcyste einzuräumen. Indem wir den anderen in unseren Präparaten sich darstellenden Proliferations- und Degenerationsvorgängen eine begleitende oder secundäre Stelle zuweisen, können wir demnach die uns beschäftigenden Cysten ihrer Aetiologie nach als Lymphcysten bezeichnen.

Fall III. 23jähriger Mühlbursche. Im November 1892 Bruch der linken Tibia im oberen Drittel, der Fibula dicht unter dem Köpfchen durch Ueberfahrenwerden, auch oberflächliche Verletzungen der Haut kamen an der Bruchstelle zu Stande. Im März 1893 besteht noch auf der Innenfläche der Tibia, vom Kniegelenk bis zum unteren Drittel des Unterschenkels herab, derbes Oedem. Der Tibiabruch war schräg; die Spitze des oberen Fragmentes liegt 13 cm nach abwärts von der Kniegelenkslinie. Etwa in der Mitte zwischen dieser und der Bruchstelle befindet sich nahe dem hinteren Rand der Tibia eine bohnengrosse, deutlich abgegrenzte, wenig verschiebliche, fluctuirende Geschwulst unter der Haut. 3 Fingerbreiten nach abwärts liegt

eine etwas längliche, harte, scharf abgegrenzte, ebenfalls wenig verschiebliche Geschwulst auf der Bruchlinie. Die obere Geschwulst ist druckempfindlich. Beide wurden in Narkose exstirpirt. Nach Spaltung der verdickten, ödematösen Haut zeigte sich die obere Cyste leicht bläulich durchschimmernd mit sehr dünner Wand, sie lag dem Periost auf, ohne mit ihm in festerer Verbindung zu stehen. Ihr Inhalt bestand aus heller Flüssigkeit mit sehr zahlreichen, gleich grossen Flöckchen, welche an Cholestearin erinnerten, ohne dessen charakteristischen Glanz zu besitzen. Die Innenwand war glatt, ein fadendicker, runder Strang verlief in ½ cm Länge frei durch die seitliche Partie der Höhle. Das mitexstirpirte umgebende Gewebe war derb und hatte das Ansehen von fibrösem Fettgewebe. Auch die kleinere Cyste war dünnwandig, bläulich durchschimmernd, enthielt etwas helle Flüssigkeit und ein kleines bräunliches Blutgerinnsel, direct unter ihr lag eine Vene, welche angeschnitten wurde. Unter der genähten Wunde — ein einziger Längsschnitt — kam es in den nächsten Tagen zu Ansammlung von heller lymphatischer Flüssigkeit, nach deren Entleerung schnell Heilung erfolgte.

Bei einer Untersuchung des Patienten 5 Monate später fand sich die Narbe beweglich und schmerzlos; auf dem oberen Tibiabruchstück war Oedem nicht mehr vorhanden.

Bei der mikroskopischen Untersuchung des Inhaltes der 1. Cyste zeigten sich reichlich rothe Blutkörperchen, sehr reichlich runde kleine Fettkörnchen, grössere Zellen (Endothelien), zum Theil verfettet, dann sehr blasse, gefaltete, unregelmässig gestaltete Membranen. Das aus der kleineren Cyste entleerte Blutgerinnsel enthielt reichlich Pigment.

Die exstirpirte erste Cyste mit umgebendem Gewebe bot folgendes mikroskopische Bild dar: Die innerste Begrenzung der Höhle zeigt deutlich Degeneration, theils findet sich faserarmes, fast homogenes Bindegewebe mit Zellresten und sehr zahlreichen feinen Körnchen durchsetzt, unmittelbar in eine dünne, der Wand anliegende Schicht klumpiger Masse übergehend, theils ist eine mit der Wandschicht der 2. Cyste des Falles II übereinstimmende maschige Bindegewebslage vorhanden, welche auch in Degeneration und Abstossung begriffen ist; Capillarstümpfe sieht man sich in der im Zerfall begriffenen Zone verlieren. Die Innenwand verläuft im Allgemeinen regelmässig, doch finden sich auch kleine Buchten, welche durch die Vereinigung kleiner Nebenhöhlen mit der Hauptcyste entstanden sind. Es lässt sich nun evident verfolgen, dass jene Nebenhöhlen aus dilatirten Lymphräumen hervorgegangen sind. Diese nehmlich sind ziemlich reichlich in der Nachbarschaft der Cyste vorhanden und zeigen folgende Uebergänge: sehr dünnwandige Räume mit grossen, einkernigen Zellen (gewucherte Endothelien) ausgefüllt, oder mit zweifellosen Riesenzellen (feinkörniger, gelblicher Zellleib mit sehr zahlreichen, excentrisch gelagerten Kernen). Weiter sieht man in diesen Räumen central die Zellcontouren undeutlich werden, es treten Höhlen auf mit ein- und mehrschichtiger Endothelauskleidung oder mit abgeplatteten Riesenzellen besetzt, auch ziehen gelegentlich unregelmässig gestaltete, theilweise fadenförmig ausgezogene Protoplasmamassen, mit Kernen

durchsetzt quer durch die im Uebrigen (im Präparat) leeren Höhlen. Endlich trifft man solche Hohlräume an, von Bindegewebe umschlossen, ganz leer oder nur noch mit der Wand anliegenden Zellresten.

Verbreitete Endothelwucherungen in den feinsten Lymphspalten finden sich in diesem Falle nicht. Dagegen zeigt das die Höhle umgebende Gewebe sonst im Wesentlichen dieselben Veränderungen, wie sie in den früheren Fällen gefunden wurden; es sind folgende: Bindegewebssepta des Fettgewebes verbreitert, Fasern durch feinkörnige, gelbliche Masse aus einander gedrängt (Oedem), starke Vermehrung der Bindegewebskerne, reichlich durch Endothelwucherung verengte, von grossen Kernen und theilweise beträchtlicher Rundzellenanhäufung umgebene Capillaren vorhanden, in ihrer Umgebung mässig reichlich Pigment. An den Stellen, wo die einzelnen Fettzellen im Fettgewebe an einander stossen, nicht gerade reichlich grosse, ovale Kerne, zum Theil mit Vacuolen. Das zwischen dem Fettgewebe und der Höhle gelagerte Bindegewebe ist sehr reich an Zellen und Gefässen. Erstere haben theils die Eigenschaften von fixen und neugebildeten Bindegewebszellen, theils sind es Rundzellen in streckenweise reichlicher Anzahl. Um die Gefässe, welche sämmtlich stark verdickt und durch Endothelwucherung verengt sind, lagert Pigment, ferner finden sich in ihrer Umgebung nahe der Höhle die früher geschilderten Lymphräume. In nächster Nähe der Höhle werden die Gefässe weniger zahlreich, zum Theil deuten nur noch Zellhaufen oder -stränge auf sie hin; sehr reichliche Mengen von Pigment treten auf, die Bindegewebskerne ändern ihre Gestalt, werden blässer, verschwinden zum Theil, und kleine Körnchenhaufen zeigen noch ihre frühere Anwesenheit an. Hier ist dann das Bild eines derben, relativ gefäss- und zellarmen, mit reichlichem Pigment und zahlreichen Rundzellenhaufen und -strängen durchsetzten Bindegewebes gegeben, in welchem besonders die Lymphräume mit ihrem verschiedenartigen Verhalten (s. oben) in den Vordergrund treten.

Bei der zweiten, kleineren Cyste des Falles III ergiebt sich in Bezug auf ihre Genese ein weniger charakteristischer Befund als in den früheren Präparaten. Die Wand der kleinen, nicht buchtigen Höhle ist deutlich in Zerfall begriffen, sie wird aus parallelfaserigem, mässig zellreichem Bindegewebe gebildet, welches an den Stellen der Einschmelzung feinkörnige Beschaffenheit unter Zugrundegehen der Fasern und Kerne annimmt. Nur ganz vereinzelt finden sich dilatirte Lymphräume von den bei der vorigen Cyste geschilderten Eigenschaften. Besonders ausgesprochen ist eine sehr lebhafte Zell- bezw. Kerntheilung in dem benachbarten Bindegewebe, welche sowohl die Zellen des letzteren als auch die in grösseren Ansammlungen vorhandenen Rundzellen betrifft. Kerntheilungsfiguren sind nicht sichtbar (Härtung in Alkohol). Pigment ist überall reichlich vorhanden. Im Uebrigen ist, wie bei der vorigen Cyste, Oedem der zell- und gefässreichen Fettgewebssepta (hier auch gelegentlich Rundzellenanhäufung), mässige Endothelwucherung (häufig Vacuolen in den Kernen) im Fettgewebe selbst, bedeutende Verengerung und Verdickung der Gefässe und Uebergang des sehr zell- und gefässreichen Gewebes in ein gefässarmes, in welchem die Zellen deutlich in Zer-

fall begriffen sind (Körnchenhaufen als deren Reste) in nächster Umgebung der Höhle nachzuweisen. Auch das unmittelbar an diese anstossende, zum Theil in Auflösung begriffene Gewebe fällt durch Pigmentreichthum auf. In dem Inhalt der Höhle sind wie bei Fall I rundliche, durchsichtige Schollen vorhanden, die zum Theil mit rothen Blutkörperchen besetzt sind.

Bei den soeben geschilderten Cysten im Falle III ist zunächst volle Uebereinstimmung in Bezug auf die Veränderungen in den die Hauptmasse der Wand ausmachenden Fett- und Bindegewebspartien mit den früheren Präparaten vorhanden, eine Differenz besteht, wie bereits hervorgehoben wurde, nur insofern, als die Degeneration der innersten, die Höhle begrenzenden Wandschicht weniger ausgesprochen ist, und ausserhalb derselben die grösseren, theils mit Endothelien und Riesenzellen angefüllten, theils kanalisirten, grösseren Lymphräume in den Vordergrund treten, während die diffuse, lymphatische Degeneration in den Hintergrund tritt. Dass es sich um dieselbe Species von Cysten wie in den früheren Fällen handelt, kann nicht bezweifelt werden.

Fall IV. Dem 66jährigen Erdarbeiter H. war im October 1892 ein etwa 40 kg schwerer „Schlackenblock" von aussen her gegen den linken Unterschenkel gefallen. Es wurde Querbruch der Tibia etwas unterhalb der Mitte und erhebliche Weichtheilquetschung am ganzen Unterschenkel sowie in der Kniegelenksgegend festgestellt. Im Februar 1893 bestand noch starkes, derbes Oedem der Fussgelenksgegend und des Unterschenkels bis zum Knie hin, besonders aber der Innenfläche der Tibia entlang, deren obere 2 Drittel einnehmend. Bruchstelle nicht mehr deutlich zu fühlen; oberer Theil der Tibia von etwas unterhalb der Mitte an stark verbreitert. In der Mitte der Vorderseite des Unterschenkels starke gelbe Pigmentirung der Haut, besonders wiederum über der Tibia. Auf der Mitte der Vorderfläche des Condyl. int. tibiae halbhaselnussgrosse, wenig verschiebliche, nicht scharf abgegrenzte, fluctuirende, nicht schmerzhafte Anschwellung.

Bei der Incision entleert sich helle, etwas zähe Flüssigkeit. Die Cyste liegt direct auf dem Periost, sie ist einkammerig, hat eine glatte Innenwand, endet an ihren Rändern spitzwinkelig. Es wurden nur Theile der vorderen Wand zur Untersuchung exstirpirt; die Excision derselben war sehr empfindlich. Keine Naht. Durch reichliche lymphatische Secretion, die nach Bildung von die Höhle ausfüllenden Granulationen eiterige Beschaffenheit annahm, wurde die Heilung verzögert. In den nächsten Wochen bildeten sich weitere Cysten, deren Entstehung sich deutlich verfolgen liess. Zunächst trat zwischen der Incisionsnarbe und der Spina tibiae in der Ausdehnung eines 10 Pfennigstückes eine nicht scharf abgegrenzte Erweichungsstelle auf, dann bildeten sich etwas oberhalb der Mitte der Tibia nahe ihrer vorderen Kante, ebenfalls auf der inneren Fläche derselben, 3 dicht an einander

liegende, je 5 Pfennigstück-grosse flache Cysten, durch leichte Einsenkungen von einander getrennt; zwischen ihnen lief eine kleine Vene durch; die Flüssigkeit liess sich aus den einzelnen Cysten theilweise fortdrücken, was zu stärkerer Anfüllung der anderen Cysten führte. Dies war das Stadium der Entwickelung der Cysten bei der Entlassung des Pat. aus der Behandlung, 6 Monate nach dem Unfall.

Der mikroskopische Befund in diesem Falle enthält nichts, was von den früheren Präparaten positiv abwiche, jedoch ist eine Reihe wichtiger Veränderungen der erkrankten Gewebe nur unvollständig oder gar nicht nachzuweisen. Im Ganzen kann man der Cyste wohl einen etwas weiteren Grad von Ausbildung bezw. Reife zuschreiben, als er in den früheren Fällen erreicht war. Zunächst fehlen in den excidirten Wandstücken Nebenhöhlen, aus Lymphräumen oder erweichten Stellen des Gewebes hervorgegangen. Die innerste Partie der Wand besitzt die eigenthümlich gitterige, maschige Beschaffenheit, welche bei Cyste 2 des II. Falles am deutlichsten ausgesprochen war. Diese Struktur wird durch Anhäufung von Fibroblasten bezw. gewucherten Endothelien zwischen den Bindegewebsbündeln bedingt. Die innerste Schicht ist in langsamer Degeneration und Abblätterung begriffen, der Zerfall der Faserbündel und Zellen ist deutlich zu erkennen; nur ganz geringe Unregelmässigkeiten der inneren Wandoberfläche sind vorhanden. Auch da, wo das parallelfaserige, gitterige Gewebe, welches eine ziemlich dicke Partie bildet, an das benachbarte Gewebe anstösst, sind in Erweichung begriffene Stellen nachweisbar, doch nur einmal findet sich mitten in der hier besonders dicken betr. Schicht ein von zerfallendem Gewebe begrenzter, relativ kleiner Spalt vor. Da die Wand bis dicht an das Höhlenlumen noch Zellen enthält, so sieht man gelegentlich nahe der Wand sehr grosse blasse Zellen mit grossem ovalem Kern frei liegen.

Die übrigen Theile des Präparates sind durch sehr reichlichen Gehalt an hellgelbem Pigment und Rundzellen ausgezeichnet, welche beide sich oft sehr regelmässig zwischen die einzelnen Fettzellen eingelagert finden. Das Fettgewebe zeigt verbreiterte, ödematöse Septa mit in allen Schichten beträchtlich verdickten und verengten Blutgefässen und gewucherten Bindegewebskernen. Die Umwandlung von Fett- in Bindegewebe ist deutlich zu verfolgen. In der Nachbarschaft der Gefässe finden sich sehr häufig durch Endothelwucherung ausgefüllte Lymphgefässe, auch in kleineren Lymphspalten sind neugebildete Endothelien vorhanden, beides weit weniger ausgesprochen als in den Fällen I und II. Ohne dass man riesenzellenartige Gebilde als Uebergang constatiren könnte, erkennt man die Zellen in den Lymphgefässen sich auflösen, so dass gelegentlich nur noch verzweigte Protoplasmafäden und Kerne übrig sind, und als weiteres Stadium treten dann relativ kleine Räume auf, nur noch mit Zellresten an der Wand versehen oder leer. Es finden sich zahlreiche Nervenstämmchen in den Präparaten, deren Scheiden verdickt und häufig spaltförmig von der Nervensubstanz abgehoben erscheinen (Oedem). Wo in Folge von Zerfall der Zellen das Bindegewebe kernarm geworden ist, sind wiederum sehr zahlreich kleine Körnchengruppen

nachweisbar, die zum Theil noch in den Kernen liegen, zum Theil ihrer Anordnung nach auf die Grösse und Gestalt der Kerne hinweisen.

In diesem Falle würde es ohne Vergleichung mit den früher geschilderten Cysten durch alleinige Verwerthung des mikroskopischen Befundes schwer fallen, die Aetiologie der untersuchten Cyste aufzuklären. Offenbar handelt es sich hier um einen bereits der Hauptsache nach abgelaufenen Prozess, und nur die kleineren in der Nachbarschaft der Höhle vorhandenen, zellerfüllten oder kanalisirten Lymphräume lassen unter Berücksichtigung des Ergebnisses der Untersuchung in den früheren Fällen den Schluss zu, dass auch die Haupthöhle aus kanalisirten, dilatirten und zusammengeflossenen, kleineren Lymphcysten entstanden ist. Ob bei ihrer Entstehung Degeneration eines mehr diffus lymphatisch veränderten Bindegewebes oder heerdweise Einschmelzung des Gewebes mitgewirkt haben, liess sich nicht mehr feststellen. Der nachgewiesenen, wenig intensiven Einschmelzung der innersten Wandpartie ist wohl eine secundäre, jedenfalls aber nur eine untergeordnete Bedeutung zuzuerkennen.

Fall V[1]). 25jähriger Maurer. Im April 1893 durch Auffallen eines mehrere Centner schweren Steines auf den rechten Unterschenkel Doppelbruch der Tibia und einfacher Bruch der Fibula im unteren Viertel. Es soll längere Zeit hartnäckiges Oedem bestanden haben. Mitte September 1893 war dasselbe zum grössten Theil verschwunden; es fand sich jedoch 6 cm oberhalb der Spitze des inneren Knöchels, an der hinteren inneren Kante der Tibia eine 2 cm lange, 1 cm breite, verschiebliche, stark druckempfindliche Cyste, welche exstirpirt wurde. Man gelangte nach dem Hautschnitt in ziemlich derbes Fettgewebe, in dessen tieferen Schichten, dem Periost der Tibia dicht anliegend, die Cyste bläulich durchschimmernd sichtbar wurde. Sie hatte einen ziemlich derben, gegen die Umgebung nicht abgrenzbaren Balg. Ihr Inhalt bestand aus heller seröser Flüssigkeit mit sehr zahlreichen kleinen gelblichen, etwas glänzenden Flocken, welche sich bei der mikroskopischen Betrachtung als Fetttropfen und feste Fettmassen erwiesen; auch strukturlose, glänzende und gefaltete Membranen waren vorhanden. Die Cyste war einkammerig, ihre Innenwand hatte theilweise fetzige Beschaffenheit, mehrere punkt- bis stecknadelkopfgrosse, etwas vorspringende Stellen waren zu sehen. Aus denselben entleerten sich beim Anstechen dieselben Massen, welche den Inhalt der Cyste bildeten.

[1]) Einen äusserlich ganz entsprechenden Fall sah ich kürzlich bei Gelegenheit des Besuchs eines auswärtigen Krankenhauses. Es fand keine Exstirpation der betr. Cyste statt.

Mikroskopischer Befund: Höhle hat keine scharfe Wandbegrenzung, überall zeigt sich in Zerfall begriffenes Gewebe; diese Degeneration reicht mehr oder weniger weit in die Wandsubstanz hinein. Die nach dem Lumen zu bereits abgelösten Massen bestehen aus Detritus, Fetttropfen, Fettklumpen, grossen einkernigen und vielkernigen Riesenzellen, die in verschieden reichlicher Weise mit Fetttröpfchen angefüllt sind; auch Pigment ist theilweise in grösseren Mengen vorhanden. Wo in der Wand in breiterer Schicht jener Degenerationsprozess sich abspielt, da sieht man nur undeutliche Faserung, reichliche Rundzellenanhäufung, zahlreiche ziemlich grosse Fetttropfen und in Auflösung bezw. Verfettung begriffene junge Bindegewebs- und auch grössere Zellen. In dem anstossenden, mehr lebensfähigen Gewebe wird Auflösung der Bindegewebsfasern und -kerne beobachtet, auch hier sind reichlich Rundzellen vorhanden. In derselben Gewebsschicht, aber auch besonders da, wo die Wand nur in geringer Breite in der Degeneration begriffen ist, sind ziemlich zahlreiche, mit charakteristischen Riesenzellen oder auch einkernigen grossen Zellen ausgefüllte Räume vorhanden, zweifellos dem Lymphgefässapparat angehörend. Wie in den früheren Fällen findet sich in den auf diese Weise sich darstellenden Endothelhaufen centrale Einschmelzung ohne Verfettung; der Uebergang von solchen Zellen zu Riesenzellen durch Zusammenfliessen des Protoplasmas lässt sich nicht deutlich verfolgen; in den weit zahlreicheren, mit Riesenzellen angefüllten Räumen sind diese Zellen schärfer als in früheren Fällen abgegrenzt, erscheinen als Gebilde von grösserer Selbständigkeit. Etwas weiter von dem Cystenlumen trifft man sie zuweilen ohne regressive Veränderungen; dann folgen Zellgruppen mit beginnender Einschmelzung der central gelegenen Theile: Undeutlichwerden der Zellcontouren, feine Körnung des Protoplasma, Blässe der Kerne. Je näher wir nach der Haupthöhle vorschreiten, desto deutlicher lässt sich eine fettige Degeneration ihres Zellleibs erkennen: kleine und grössere Fetttröpfchen bezw. -körnchen treten auf, Fettkrystalle sind sichtbar, einzelne Lymphräume enthalten grössere Fett- bezw. Käseklumpen event. mit Kernen, nur noch wenige plattgedrückte, ein- oder mehrkernige Zellen lagern der Wand derselben an, ja auch völlige Ausfüllung eines solchen Raums mit zusammengeflossenem käsigem Material ohne Anwesenheit von Zellen oder Zellresten wird beobachtet. Diese Räume nähern sich, je mehr die Degeneration der Wand vorschreitet, dem Cystenlumen und treten mit ihm in Verbindung; so mischt sich dann der käsige Inhalt der die Cyste ausfüllenden Flüssigkeit bei.

Ausserhalb der in der geschilderten Weise beschaffenen Gewebsschicht befindet sich Bindegewebe mit mässig reichlichen Capillaren, welche sich durch starke Verengerung, Umlagerung durch Zellen (Perithelien) und Pigment auszeichnen. Ferner sind stellenweise ziemlich reichlich junge Bindegewebszellen vorhanden; da, wo das Gewebe eine ödematöse Durchtränkung und Quellung aufweist, zeigen sich viele kleine frische Blutextravasate. Besonders auffallend sind Gruppen von Zellen, die theils als freie Rundzellen, theils in der Anordnung von Capillardurchschnitten sich darstellen, mit

zwischengelagerten Fetttropfen. Es lässt sich deutlich zeigen, dass dieses Fett aus kleinen Lymphräumen stammt, welche mit in fettiger Degeneration begriffenen Endothel- und Riesenzellen ausgefüllt waren. Wie in den früheren Fällen finden sich dann Uebergänge zu dem mehr peripherisch in der Cystenwand gelegenen Fettgewebe. Dieses ist besonders an den den Uebergangsstellen benachbarten Partien ausgezeichnet durch Vermehrung der fixen Bindegewebszellen, Auftreten sehr zahlreicher, längsovaler, blässerer Kerne, zum Theil mit einer oder auch zwei Vacuolen. Die von Zellen umlagerten Blutcapillaren erscheinen vermehrt und verengt; in beträchtlicher Menge ist Pigment zwischen die einzelnen Fettzellen eingelagert. Weiter finden sich aber auch mit Riesenzellen angefüllte Lymphräume. Auch sind bereits in den bindegewebigen Septis des Fettgewebes Zellhaufen zu constatiren, welche Fetttropfen einschliessen, die ihrerseits aus degenerirten Lymphendothelien herstammen. — Die in früheren Fällen geschilderte, eigenthümlich gitterige Beschaffenheit des Bindegewebes, welche als eine Art lymphatischer Umwandlung gedeutet wurde, findet sich nicht.

In diesem Falle scheint es sich um eine dem Ende ihrer Entwickelung bereits ziemlich nahe Cyste zu handeln, wenigstens erstrecken sich die als Vorbereitung der Gewebsaushöhlung dienenden Prozesse nur relativ wenig weit in das Wandgewebe hinein. Wie erwähnt, fand sich die lymphatische Umwandelung des Bindegewebes nicht, eben so wenig die heerdweise auftretende Degeneration der früheren Fälle. Abweichend ist die reichliche Bildung von Fett aus den Endothelien bezw. Riesenzellen, welche auch dem Inhalt der Cyste einen besonderen Charakter verlieh.

Fall VI. 33jähriger Arbeiter, im Mai 1892 durch Auffallen eines schweren Eisenstückes auf den rechten Unterschenkel verletzt. Es wurde starke Quetschung der Tibia unter Ausschluss einer Fractur diagnosticirt. Im Februar 1893 bestand noch an der Grenze des unteren Drittels der rechten Tibia auf deren Innenfläche eine spontan und auf Druck sehr empfindliche Partie; auf dem hier verbreiterten und verdickten Knochen waren die tieferen Weichtheile im Umfange eines 2 Markstückes derb ödematös geschwollen, in der Mitte liess sich eine längliche, härtere Partie seitlich verschieben. Exstirpation des betreffenden Gewebsabschnittes (tieferes Subcutangewebe) bis auf das Periost. Glatte Heilung mit Beseitigung der Beschwerden.

Es handelte sich um ödematöses, mit Bindegewebssträngen durchsetztes Fettgewebe.

Mikroskopischer Befund: Von zahlreichen, auf dem Durchschnitt runden oder ovalen Fettgewebszügen durchsetztes Bindegewebe. Diese zeigen von mehr oder weniger normaler Beschaffenheit bis zu einer an drüsigen Bau erinnernden Veränderung deutliche Uebergänge. Zwischen den einzelnen Fettzellen finden sich reichlich neugebildete Bindegewebszellen und strecken-

weise zahlreiche Pigment- und feinkörnige, gelbe Massen (Zellzerfall), ferner treten sehr zahlreiche kleine, zunächst mit grossen Zellen ganz ausgefüllte Räume auf, welche die Fettzellen mehr und mehr verdrängen und bei dichter Anordnung ein an Drüsenbau erinnerndes Bild darbieten. Sie können nur als mit Endothelien ausgefüllte Lymphräume aufgefasst werden und lassen sich, wenn auch nicht immer ganz scharf, durch die Feinheit ihrer Wandung von benachbarten, durch Endothelwucherung verengten Blutcapillaren unterscheiden, mit denen sie der Mehrzahl nach an Grösse übereinstimmen. Es finden sich aber auch einzelne etwa 5mal so grosse, mit Zellen vollgestopfte Lymphräume und bei schräger Schnittrichtung entsprechende Abschnitte von Lymphkanälen. Man sieht nun durch Einschmelzung der central gelegenen Zellen — eigentliche Riesenzellen finden sich nicht — Lumina zu Stande kommen, in denen Reste des degenerirten Protoplasmas und freie Kerne wahrgenommen werden, doch bleibt überall eine ein- bis mehrschichtige, die Wandung bekleidende Endothellage erhalten. Besonders deutlich lässt sich diese Kanalisirung an den etwas grösseren Lymphräumen verfolgen. Letztere finden sich vorwiegend in unmittelbarer Nähe der durch eine starke Wandverdickung ausgezeichneten und von neugebildeten Zellen umgebenen Blutgefässe.

Das die Fettgewebszüge umschliessende Bindegewebe zeigt theilweise normale Faserung, allerdings mit deutlich ödematöser Durchtränkung, an anderen Stellen ist es wesentlich verändert: gefässlose Partien weisen eine eigenthümliche, sehr feinmaschige Beschaffenheit auf, ein feines Gerüstwerk von fibrillärem Bau mit Spindelzellen umschliesst in jeder Masche eine oder mehrere grosse Zellen mit deutlichem, ovalem Kern. Man sieht dann an den am meisten central gelegenen Stellen der so veränderten Gewebszone ein Blasswerden mit undeutlicher Zeichnung: die Kerne werden immer blässer, verschwinden dann ganz, und auch das Gerüstwerk verliert seine scharfen Contouren, es scheint einem Auflösungsprozess entgegen zu gehen. Wo dasselbe noch gut erhalten, die von ihm umschlossenen Zellen aber bereits durch Einschmelzung verschwunden sind, treten sehr kleine Hohlräume auf, in welchen noch Protoplasmareste oder feine Fäden (geronnene Lymphe) zu erkennen sind. Weiter sieht man durch diese maschigen Gewebspartien kurze, theilweise verästelte, nur durch eine feine Linie abgegrenzte, dünne Kanäle, offenbar Lymphgefässe, verlaufen. Dies veränderte Bindegewebe enthält streckenweise reichlich Pigment. Zellen vom Charakter der Rundzellen sind nur ganz vereinzelt aufzufinden. Kerntheilungen sind im Ganzen nicht sehr reichlich vorhanden.

Ich bin der Ansicht, dass man diesen Fall den vorhergehenden Beobachtungen an die Seite zu stellen berechtigt ist. Es besteht zunächst grosse Aehnlichkeit in Bezug auf die stattgehabte Gewalteinwirkung, die Localisation, den klinischen Verlauf und den histologischen Befund. Allerdings lag keine Fractur,

sondern nur eine starke Quetschung des Knochens vor, und statt einer Cyste war nur eine circumscripte Anschwellung und charakteristische Veränderung des Gewebes vorhanden. Aber gerade diese Veränderung: Oedem, Auftreten zahlreicher, durch Endothelwucherung ausgezeichneter Lymphräume im Fettgewebe, in welchen durch Einschmelzung der central gelegenen Zellen Kanalisirung neben Erweiterung zu beobachten war, ferner eigenthümlich gitterige Beschaffenheit des benachbarten, gefässlosen, aber zellreichen Bindegewebes mit deutlichen Erweichungsstellen, legt die Auffassung nahe, dass wir es hier mit Prozessen zu thun haben, wie sie als der in den früheren Fällen beobachteten Cystenbildung vorausgehend zu betrachten sind. Man darf wohl vermuthen, dass auch in diesem Falle bei weiterer Entwickelung der constatirten Vorgänge eine Cyste sich ausgebildet hätte, vielleicht war aber auch gerade wegen der geringeren Intensität der stattgehabten Gewalteinwirkung mit ihren directen Folgen die resultirende Gewebsveränderung in einem relativ frühen Stadium stationär geworden.

Der geschilderte Befund bei den beobachteten Fällen bedarf nach mehreren Richtungen noch einer weiteren Besprechung.

Es war jedesmal ein hartnäckiges Oedem im Anschluss an die directe Gewalteinwirkung auf den Unterschenkel zu Stande gekommen, welches 4mal noch 4—9 Monate nach der Verletzung bestand. Es war dies kein gewöhnliches teigiges Oedem, sondern ein durch Härte und Derbheit ausgezeichnetes, welches um so mehr die von Virchow eingeführte Bezeichnung „lymphatisches Oedem“ verdient, als es in den histologischen Gewebsveränderungen grosse Uebereinstimmung zeigt. Man fand bei lymphatischem Oedem Erweiterungen der kleinsten Lymphgefässe und Sklerosen des Bindegewebes neben den Stellen, in welchen die seröse Flüssigkeit die Bindegewebszüge mit ihren Elementen aus einander gezogen, gleichsam dissociirt und höchstens ihre Zellen hydropisch gemacht hatte[1]). Solche Veränderungen konnten wir ja auch in dem mit den kleinen Cysten exstirpirten Subcutangewebe constatiren.

Weiter führt uns dieser Befund dazu, die Elephantiasis zum

[1]) v. Recklinghausen, Handbuch der allg. Pathologie. Stuttgart 1883. S. 97.

Vergleich heranzuziehen. Auch bei ihr finden wir histologisch sehr ähnliche Gewebsumwandlungen.

Ich citire in dieser Beziehung einen der neuesten Bearbeiter der Elephantiasis: von Winiwarter:

Die Elephantiasis ist charakterisirt durch die Neubildung von Bindegewebe zunächst im Corium, dann im subcutanen Gewebe. Die einzelnen Fälle unterscheiden sich dadurch, dass die Entwickelungsstufe, auf welcher das neugebildete Bindegewebe angekommen ist, eine bald gallertige, weiche, bald derbere, bald trockene, narbige, fibröse Consistenz des erkrankten Hautabschnittes bedingt. Zwischen den Faserbündeln liegen spindel- und sternförmige, in Kernwucherung befindliche Zellen, ausserdem sind zahlreiche Rundzellen im Gewebe zerstreut, letztere zuweilen zu grösseren Heerden vereinigt. Das subcutane Fettgewebe ist entweder beträchtlich verdickt, oder die Fettläppchen sind durch die Zunahme des interlobulären Bindegewebes aus einander gedrängt, erdrückt und zu Grunde gegangen. Von den Gefässen pflegen besonders die Venen eine beträchtliche Wandverdickung aufzuweisen. Die Veränderung des lymphatischen Apparates besteht im Ganzen in einer beträchtlichen Ektasie der oberflächlichen Lymphcapillaren und Lymphräume mit Wucherung des Endothels, welche stellenweise bis zur Obliteration an den tiefer gelegenen Lymphgefässen führt, während andere durch Lymphzellen verlegt und thrombosirt sind. Die Frage, welche Gewebsveränderungen an den elephantiastisch verdickten Theilen am frühesten auftreten, ist mit grosser Wahrscheinlichkeit dahin zu beantworten, dass es die an den Lymphräumen und Lymphgefässen der Haut sind: eine Erweiterung derselben mit Wucherung des Endothels, welche als primär entstanden anzusehen ist.

Der Vergleich unserer Befunde mit der Elephantiasis wird nun dadurch noch mehr gerechtfertigt, dass bei letzterer, zumal bei den congenitalen Formen, nicht selten cystische Bildungen beobachtet werden. Virchow sagt über dieselben: man kann sie nicht mit Deutlichkeit verfolgen in Lymphgefässe; sie erscheinen wie abgeschlossene Säcke, die mit einer klaren, meist gerinnbaren Flüssigkeit gefüllt sind. Es ist allerdings nicht unwahrscheinlich, dass sie aus Lymphgefässen hervorgehen, ja es ist wohl möglich, dass sie in manchen Fällen noch durch feine Oeffnungen mit Lymphgefässen communiciren, was schwer nachzuweisen ist; jedenfalls machen sie den Eindruck, als ob es abgeschlossene Lymphräume wären.

Auch die bläschenförmigen Gebilde auf der Haut bei manchen Formen von Elephantiasis werden als dilatirte Lymphgefässe aufgefasst.

Es verdient noch besonders hervorgehoben zu werden, dass, nach der Beschaffenheit des Inhaltes solcher bei congenitaler Elephantiasis beobachteten Cysten zu schliessen, bei deren Bildung auch Gewebsdegenerationen eine Rolle spielen können (Steinwirker, Everke).

Es ist bekannt, dass zwischen der Elephantiasis einerseits und den Lymphangiomen sowie gewissen Formen der Makroglossie, Makrochilie und Makromelie andererseits nahe Beziehungen bestehen (Virchow); vollends zwischen der angebornen, cystischen Elephantiasis und dem angebornen Lymphangiom lässt sich häufig eine scharfe Grenze nicht ziehen.

Ein Vergleich unserer Befunde mit den bei verschiedenen Formen von Lymphangiom erhobenen zeigt manche Analogien. Besonders in Bezug auf das Muttergewebe, in welchem wir unsere Cysten auftreten sahen, bietet sich ein Vergleichspunkt mit den Lymphangiomen dar. In dieser Richtung hat C. Bayer neuerdings bemerkenswerthe Untersuchungen veröffentlicht.

In Uebereinstimmung mit bereits in der Literatur vorhandenen, zahlreichen bezüglichen Andeutungen stellt er den Satz auf, dass der erste Anfang der cavernösen Lymphangiome in das subcutane Fett- und lockere Zellgewebe zu verlegen ist. Die erste Anregung findet in den perivasculären Räumen statt. Zunächst kommt es hier zur Wucherung der Zellen des Perithels, des Gefässscheidenbindegewebes; Rundzellen treten im Gewebe auf. Bald zeigt sich dieser Proliferationsvorgang auch im dicht angrenzenden Fett- und lockeren Zellgewebe, circumscript in Form von folliculären Bildungen oder diffus. Allmählich geht das Fettgewebe ganz in diesem Wucherungsprozess auf, und nun sieht man Spalten, Lücken und Höhlen darin auftreten, durch Zerfall oder einen eigenen Secretionsvorgang. Diese Räume vergrössern sich dann und treten mit den nachbarlichen Höhlenbildungen oder präformirten Lymphspalten und Lymphgefässen in Verbindung. Ein Theil des wandständigen Gewebes geht in definitives, fibröses Gewebe über.

Man sieht, dass auch Bayer dem Gewebszerfall mit Wahrscheinlichkeit eine wichtige Rolle bei der Entstehung der Lymphangiome einräumt. In seinem genauer untersuchten Falle (geschwulstartige Anschwellung der rechten Glutaeal- und hinteren Oberschenkelgegend) war die Haut mit kleinen, griesähnlichen, durchsichtigen Bläschen besät, welche klare Flüssigkeit enthielten. Die Hauptmasse der Geschwulst bildete das subcutane Fettgewebe, welches allenthalben durchsetzt war von unzähligen

hirsekorn- bis erbsengrossen, wasserklare, stellenweise auch milchig und eiterähnlich getrübte und hier zähe, klebrige Flüssigkeit enthaltenden Lücken und Maschen. Auch schon diese Beschaffenheit des Cysteninhaltes spricht für das Bestehen von Degenerationsprozessen. Es scheint gerade für manche Formen von Lymphangiom, wie es sich auch bei unseren Cysten zeigte, das Nebeneinander von Proliferation und Degeneration besonders charakteristisch zu sein.

von Winiwarter fand bei der Untersuchung eines Falles von Macroglossia congenita die Eigenschaften des Lymphangioms. Es zeigten sich aber auch zwischen den ektatischen Lymphgefässen Heerde von lymphatischem Gewebe, offenbar neugebildet, und innerhalb desselben ergaben sich hie und da Hohlräume und alle Uebergänge von diesen zu kleinen Cysten mit zellig infiltrirten Wandungen. von Winiwarter schliesst aus diesem Befunde, dass das Lymphangiom nicht nur aus den erweiterten Lymphgefässen, sondern auch aus lymphoidem Gewebe, also auch dort entstehen kann, wo normaler Weise keine Lymphgefässe existiren. Er nimmt Zerfall der Zellen zu körniger, trübseröser Flüssigkeit an und vergleicht die Bildung der Lymphräume mit den Vorgängen, welche bei Eiterung umschriebene Abscesse erzeugen.

Uns interessirt für die Beurtheilung der Genese unserer Cysten dieser Befund besonders deshalb, weil wir ja neben und gleichzeitig mit der Endothelwucherung in den Lymphgefässen und Lymphspalten in besonders charakteristischer Weise Degenerationsvorgänge der Zellen und des Gewebes nachweisen konnten.

Es muss übrigens ausdrücklich betont werden, dass jedenfalls bei der überwiegenden Mehrzahl der Lymphangiome Degenerationsvorgänge und entsprechende Beimischungen zu dem Cysteninhalt nicht vorhanden sind, so z. B. fehlte etwas Derartiges in den 18 genauer untersuchten Fällen, welche Nasse seiner Arbeit zu Grunde gelegt hat.

Was nun das Vorkommen von Riesenzellen bei der Bildung der geschilderten Cysten angeht, so findet sich dafür bei der Mehrzahl der Lymphcysten und Lymphangiome keine Analogie. Nur in einzelnen Fällen wurde ihre Anwesenheit notirt, so von Finch A. Noyes und L. Török in einem Falle von Lymph-

angioma circumscriptum. In einigen der gefundenen Hohlräume lagen grosse Zellen mit körnigem Protoplasma und bis zu 12 wohlgeformten, bläschenförmigen Kernen; sie waren als Riesenzellen zu deuten. Ferner wurden letztere in den Gascysten der Scheide beobachtet, welche als erweiterte, mit Riesenzellen ausgekleidete Lymphräume aufzufassen sind (Chiari).

Jedenfalls sind wir nicht berechtigt, unseren Cysten wegen des Auftretens von Riesenzellen eine Sonderstellung einzuräumen, zumal da wir ja wissen, dass Riesenzellen unter den verschiedensten Bedingungen sich bilden können, und dass ihnen nur in beschränktem Maasse eine diagnostische Bedeutung zukommt. In unseren Fällen I und II liess sich zeigen, dass die Riesenzellen nur ein vorübergehendes Stadium bei der Auflösung der gewucherten Lymphendothelien darstellten — durch Zusammenfliessen des Protoplasmas mehrerer solcher Zellen gebildet —, während allerdings in Fall V eine directe Umwandlung einer Endothelzelle zu einer Riesenzelle vorzuliegen schien. Also der Befund der Riesenzellen wird uns nicht abhalten, unsere Cysten den Lymphcysten und Lymphangiomen an die Seite zu stellen.

Am schwersten mit bekannten Thatsachen zu vereinigen ist die oben ausführlicher geschilderte und als lymphatische Umwandlung des Bindegewebes bezeichnete Gewebsveränderung, welche in mehreren der untersuchten Fälle zu constatiren war. Die Aehnlichkeit der betreffenden mikroskopischen Bilder mit Fettgewebe liess zunächst daran denken, ob es sich nicht um ein derartiges, etwa atrophisches Fettgewebe handeln könnte. Ich habe meine Präparate wiederholt unter diesem Gesichtspunkt durchmustert, muss aber an der oben vertretenen Ansicht festhalten, dass hier ein Auseinandergedrängtsein der Bindegewebsfasern durch gewucherte Zellen (Lymphendothelien) vorliegt, und dass dann unter Einschmelzung der Zellen jenes eigenthümlich maschige Gefüge des Gewebes auftritt, welches in die Cystenwand übergeht und weiter allmählich einem Auflösungsprozesse verfällt.

Ich finde diesen Befund nicht direct in der Literatur beschrieben, man könnte jedoch wohl aus den Berichten von C. Bayer (S. 525) und Rothenaicher über die mikroskopische Untersuchung von Lymphangiomen vermuthungsweise entnehmen,

dass den betr. Autoren die in Frage stehenden Bilder vorgelegen haben, denen sie allerdings eine von meiner Auffassung abweichende Deutung — sie nehmen Reste von Fettgewebe in dem veränderten Bindegewebe an — geben. Sollte sich bei späteren Untersuchungen die hier von mir vorgetragene Ansicht bestätigen, so würde dadurch eine nicht uninteressante Erweiterung unserer Kenntnisse über die Genese der Lymphcysten und vielleicht auch gewisser Lymphangiome gegeben sein.

Im Ganzen entnehmen wir aus der vorstehenden vergleichenden Betrachtung, dass die bei unseren Cysten gemachten Beobachtungen in vielfacher Richtung übereinstimmen oder verwandt sind mit den Resultaten, welche man bei der mikroskopischen Untersuchung lymphatisch ödematöser Gewebe, der Elephantiasis, der bei dieser vorkommenden Cystenbildungen und der Lymphangiome gesammelt hat. Wir dürfen unseren Cysten nachrühmen, dass sie in sehr übersichtlicher Weise die verschiedenen in Betracht kommenden Gewebsveränderungen zu studiren erlauben, und dass sie durch die Möglichkeit, sie leicht in allen Stadien der Entwickelung für die mikroskopische Betrachtung auf operativem Wege zu gewinnen, ein besonders werthvolles Material darstellen.

Anmerkung. Es handelt sich in unseren Fällen jedenfalls um andere Gebilde, als sie am Hals, am Oberschenkel und am Scrotum unter der Bezeichnung Lymphcysten beschrieben worden sind (König, Frank)[1]). Bei diesen fand man einen dünnen Bindegewebsbalg mit einfacher Endothelauskleidung und heller oder blutig-seröser Flüssigkeit (Lymphe) als Inhalt.

Nachdem wir im Vorstehenden uns über den anatomischen Bau der untersuchten Cysten unterrichtet haben, fragt es sich jetzt, welches ist ihre Aetiologie, welche Ursachen sind für die Entstehung dieser Cysten verantwortlich zu machen? Zunächst müssen wir da wohl im Auge behalten, dass es in unseren Fällen jedesmal eine schwere directe Gewalteinwirkung war, welche den Unterschenkel getroffen hatte. Wir wissen, dass durch solche stark quetschende Gewalten, zumal wenn sie auch Knochenbrüche erzeugen, schwere Circulations- und Ernährungsstörungen zu Stande kommen, und wir müssen die nachfolgende

[1]) S. auch Nasse, Ueber Lymphangiome. Arch. f. kl. Chir. XXXVIII. 1889. 614.

Reaction, welche die getroffenen und die benachbarten Gewebe zeigen, wohl zurückführen auf Stauung in Folge von ausgedehnter Sperrung der Lymph- und Blutbahnen und auf mechanische und chemische Reize, welche von durch die Gewalteinwirkung abgetödteten Gewebstheilchen und Zersetzungsprodukten der in die Gewebe ausgetretenen und daselbst stagnirenden Körperflüssigkeiten ausgehen. In dieser Weise sind doch wohl auch die Ursachen der Callusbildung zu denken.

Nicht unwichtig für die Richtung, in welcher sich die nach einer heftigen Gewebsquetschung auftretenden Veränderungen abspielen, ist die experimentell festgestellte Thatsache, dass selbst bei sehr bedeutender Quetschung die Zerreissungen fast ausschliesslich in dem lockeren Bindegewebe, welches die kleinsten Blutgefässe begleitet, auftreten; letztere selbst weisen viel weniger häufig Continuitätstrennungen auf (Gussenbauer). Die jedenfalls in unseren Fällen durch die Verletzung erzeugte Stauung und Gewebsreizung kann uns die Entstehung des lymphatischen Oedems erklären. Damit haben wir auch in ätiologischer Beziehung einen Vergleichspunkt zwischen der chronischen Weichtheilschwellung bei unseren Patienten und den ächten elephantiastischen Prozessen gewonnen, denn für letztere sind doch auch locale Circulations- und Ernährungsstörungen combinirt mit einem irritativen Zustand der Gewebe als Ursache anzunehmen (v. Winiwarter).

Die Aufklärung der nahen verwandtschaftlichen Beziehungen zwischen gewissen Formen der Elephantiasis und den Lymphangiomen hat in neuerer Zeit dahin geführt, die Bedeutung der primären Stauung, welche ja bei den Lymphangiomen durchaus nicht regelmässig als vorausgegangen anzunehmen ist, etwas mehr in den Hintergrund treten zu lassen; man ist vielfach geneigt, Proliferationsvorgänge der Endothelien in den feinsten Ausläufern der Lymphwege und dadurch hervorgerufene Obliteration derselben zeitlich die erste Rolle spielen zu lassen. Wir können für unsere Fälle jedenfalls der durch die Verletzung erfolgten Sperrung zahlreicher Lymph- und Blutgefässbahnen und damit verbundener localer Stauung einen Platz unter den in Betracht kommenden ätiologischen Momenten einräumen.

Das häufige Vorhandensein reichlichen Blutpigmentes in sehr gleichmässiger Vertheilung in den bindegewebigen Septis

zwischen den einzelnen Fettläppchen und auch zwischen den Fettzellen selbst liess wohl den Gedanken aufkommen, ob von ihm nicht der sich in der Endothelwucherung äussernde Reiz auf die Gewebe ausgehen könnte. Allerdings spricht sehr gegen eine solche Auffassung, dass wir so ungemein oft grosse Pigmentanhäufungen an den verschiedensten Stellen des Körpers beobachten, ohne dass Endothelproliferation und die weiteren in unseren Fällen constatirten Veränderungen an den Lymphwegen zu Stande kommen. Immerhin wäre es jedoch nicht unmöglich, dass unter besonders ungünstigen Circulations- und Resorptionsbedingungen, wie sie nach directen Unterschenkelfracturen gegeben sein können, das Blutpigment ungewöhnlich lange in den Geweben liegen bleibt und daselbst einen Reiz in dem angedeuteten Sinne ausübt. Auch das Auftreten der Riesenzellen lässt an irgend eine Form von Fremdkörperwirkung denken.

Wenn wir also die Bedingungen analysiren, in welche bei den beobachteten Fracturen die Gewebe durch die einwirkenden Gewalten versetzt waren, so besteht keine besondere Schwierigkeit, Stauung und Zellproliferation als deren Folgezustände aufzufassen. Und von diesem Standpunkte aus lässt es sich dann auch einigermaassen verstehen, dass unter Fortwirkung jener Bedingungen und der consecutiven Gewebsveränderungen als Endeffect die geschilderten Lymphcysten zur Ausbildung gelangen. Bestimmte Angaben über die späteren Schicksale unserer Cysten vermag ich nicht zu machen. Ich vermuthe, dass dieselben nach erlangter Reife entweder platzen und verschwinden oder eingekapselt werden.

Bei der Exstirpation der Cysten schien eine etwas breitere ovaläre Entfernung des umgebenden Gewebes günstig auf die Rückbildung des chronischen Oedems einzuwirken; dasselbe verschwand in einzelnen Fällen auffallend schnell nach der Operation. — Auf eine prima intentio darf man nicht immer rechnen; mehrfach wurde die Heilung durch Ansammlung von heller seröser Flüssigkeit unter der verklebten Hautwunde verzögert; es kam dann entweder langsam zur Resorption, oder die Flüssigkeit musste ein oder mehrere Male nach aussen abgelassen werden.

Prophylaktisch kann man vielleicht dadurch gegen die Entstehung des lymphatischen Oedems und der fraglichen Cysten

wirken, wenn man bei directen Unterschenkelfracturen noch mehr, als man es für die Knochenbrüche im Allgemeinen mit Recht jetzt thut, feste Verbände nur möglichst kurze Zeit anwendet und dabei jeden Druck vermeidet, dann aber so bald als thunlich Stauungen und Ernährungsstörungen durch mechanische Behandlung entgegen zu wirken sucht.

Literatur.

1. Bayer, Zeitschr. für Heilkunde. XII. 1891. 517.
2. Chiari, ebendas. VI. 1885. 81.
3. Everke, Ueber Elephantiasis congen. cystica. Dissert. Marburg 1883. 11.
4. Frank, Internation. klin. Rundschau. 1893. 473.
5. Gussenbauer, Die traumatischen Verletzungen. Deutsche Chirurgie. Lief. 15. 1880. 93.
6. Koenig, Lehrbuch der spec. Chirurgie. VI. Aufl. 1893. 530.
7. Ledderhose, Deutsche Zeitschr. für Chir. XXXVII. 102.
8. Finch A. Noyes und L. Török, Monatsh. für prakt. Dermat. XI. 1890. 51 und 105.
9. Rothenaicher, Ueber Lymphangiom. Dissert. Würzburg 1890/91.
10. Steinwirker, Ueber Elephantiasis congen. cystica. Dissert. Halle 1872. 15.
11. Virchow, Die krankhaften Geschwülste. I. 301 und 317.
12. v. Winiwarter, Die chirurg. Erkrankungen der Haut. Deutsche Chirurgie. Lief. 23. 1892. 356 u. ff. Arch. für klin. Chirurgie. XIX. 1875. 595.

Erklärung der Abbildungen.

Tafel IV.

Fig. 1 (zu Fall I). Wand zwischen zwei benachbarten Ausbuchtungen der Cyste (Leitz No. 4). L leere Lymphräume. L' leere und mit Zellresten angefüllte Lymphräume. Lg Lymphgefässe, theils mit Endothelien angefüllt, theils leer. Lc Lymphcapillaren, Schnittfiguren von geschlängelten, bezw. korkzieherartig gewundenen. S Schollen mit rothen Blutkörperchen. WW parallelfaserige, kernlose Wandschicht, in Degeneration begriffen.

Fig. 2 (zu Fall II). Cyste 2 (Leitz No. 3). L leere Lymphräume. LE Lymphgefäss, mit Endothelien ausgefüllt. LE' Lymphraum, mit Endothelien ausgefüllt. Sp zufälliger Spalt, mit Celloidin ausgefüllt. H Höhle mit degenerirten Zellen und Wandtheilen. Hd Höhle mit in Degeneration begriffener Wand. W beginnende Wandschichtbildung. Z in Auflösung begriffenes Zellprotoplasma. F Fettgewebe.

XI.

Ueber congenitale Lage- und Bildungsanomalien der Nieren.

(Aus dem Pathologischen Institut zu Heidelberg.)

Von Dr. Georg Strube
aus Bremen.

Abnormitäten in der Zahl und Lage der Nieren gehören nicht zu den seltensten pathologischen Befunden und sind dem beobachtenden Anatomen seit Alters bekannt. Die häufigste solcher Anomalien, der einseitige Nierendefect, findet sich schon bei Aristoteles erwähnt und ist als ziemlich gewöhnliches Vorkommniss bis in die neueste Zeit wieder und wieder geschildert und in seinen praktischen Consequenzen auf's Eingehendste gewürdigt worden. — Auch über die Anomalien, mit denen sich diese Arbeit beschäftigt, über die congenitale Tieflage der Nieren, mit oder ohne Verwachsung der beiderseitigen Organe, findet man eine grosse Anzahl von Beobachtungen in der medicinischen Literatur der letzten vier Jahrhunderte beschrieben. Die auffällige Situsanomalie eines so beträchtlichen Organs, wie der Niere, sowie auch die gleichzeitig dabei vorhandenen Gefässvarietäten und sonstigen Situsveränderungen, entgingen natürlich der Beobachtung nicht, nachdem man angefangen hatte, regelmässig Sectionen auszuüben, und es ist kaum einer der namhaften Anatomen des 16. Jahrhunderts zu nennen, der nicht von Lage- und Bildungsanomalien der Niere berichtet, sie mehr oder minder ausführlich beschreibt oder bildlich fixirt.

Die folgenden Jahrhunderte häuften die Beobachtungen dieser Art, die Beschreibung der einzelnen Fälle wurde immer ausführlicher und präciser und Reflexionen und Untersuchungen über die Entwickelungsgeschichte dieser Anomalien kamen hinzu.

Immer aber behielten die Veröffentlichungen den Charakter von Beiträgen zur speciellen pathologischen Anatomie, die für

den wissenschaftlichen Forscher nicht ohne Interesse waren, für den praktischen Mediciner jedoch keine Bedeutung gewinnen konnten. Denn die Lageanomalie wurde immer zufällig auf dem Secirtisch entdeckt, sie hatte im Leben keine Erscheinungen gemacht und sich deshalb der Beobachtung des Arztes nicht aufgedrängt. —

In der vorliegenden Arbeit wird diejenige Lageanomalie der Niere, die man als Wanderniere bezeichnet, und die ja in hohem Grade das Interesse des praktischen Mediciners erregt, nicht berücksichtigt werden. Man kann die Lageanomalie, um die es sich bei der Wanderniere handelt, als secundäre bezeichnen: die Niere rückt von ihrer normalen Stelle nach vorn und unten. Im Gegensatz dazu sind die Lageanomalien, die ich besprechen werde, primär: die Niere erreicht den Platz nie, den sie normaler Weise einnehmen soll, sondern sie wird an einer tiefer gelegenen Stelle des Abdomens dauernd fixirt. Auch die in dieser Arbeit geschilderten Fälle beanspruchen wesentlich als pathologisch-anatomische Befunde Interesse, sie vermehren die Zahl der früheren Beobachtungen, und wenn sie denselben auch in den Thatsachen und in der Auffassung nichts wesentlich Neues hinzufügen, so stellen doch die Nierenanomalien an sich, und die Complication derselben mit Missbildungen anderer Art, einen recht interessanten Befund dar.

Zwei der zu beschreibenden Fälle haben dagegen eine weitergehende Bedeutung und wenden sich nicht nur an den Anatomen, sondern beanspruchen in hohem Maasse die Aufmerksamkeit des praktischen Mediciners. Beide Fälle kamen in ärztliche Beobachtung und Behandlung, ehe sie zur anatomischen Untersuchung gelangten; bei beiden fand eine Autopsia in vivo statt und in den Schwierigkeiten und dem Ausgang der Operation trat die Bedeutung, welche solch eine Situsanomalie für den praktischen Mediciner gewinnen kann, deutlichst in die Erscheinung, vielleicht zum ersten Mal in so augenfälliger Weise. Aus früherer Zeit giebt es nur sehr wenige und weniger bedeutsame Erfahrungen dieser Art, aber der Fortschritt der modernen Chirurgie wird es unvermeidlich mit sich bringen, dass sie noch öfters gemacht werden, und es ist deshalb für den Chirurgen von Wichtigkeit, von den Lageanomalien der Niere und in

Sonderheit von deren praktischen Consequenzen Einsicht zu nehmen. Auch dazu soll diese Arbeit einen Beitrag liefern.

Zum Schluss der Arbeit habe ich die Literatur über Bildungs- und Lageanomalien der Nieren, die ich ziemlich vollständig durchgesehen habe, zusammengestellt, da das bisher noch nicht in solcher Ausführlichkeit geschehen ist.

Die 4 Fälle, die ich zu beschreiben habe, kamen im Lauf der letzten drei Jahre im pathologisch-anatomischen Institut in Heidelberg zur Beobachtung und wurden mir von Herrn Geheimrath Arnold zur Bearbeitung überwiesen. Zwei von ihnen waren als zufälliger Sectionsbefund entdeckt worden, die beiden anderen waren vorher in der Heidelberger chirurgischen Klinik in Beobachtung und Behandlung gewesen. Ich erhielt von Herrn Geheimrath Czerny freundlichst die Erlaubniss die Kranken- und Operationsprotocolle dieser Fälle verwerthen zu dürfen.

Fall I.

Tieflage der linken Niere bei normaler Lage der rechten.

Das Kind M.... R... E.., 27 Tage alt, gestorben am 17. Juni 1891.

Bei der Section zeigte sich folgendes Verhalten der Nieren:

Die rechte Niere liegt an normaler Stelle, überlagert von der rechten Nebenniere. Auch die linke Nebenniere liegt an normaler Stelle; sie ist etwas grösser als die rechte. Die rechte Nebenniere ist 2¼ cm lang, 2¼ breit, die linke ist 3¼ cm lang, 2½ cm breit.

Die linke Niere liegt tief, auf den letzten Lendenwirbeln, vor der Aortentheilung. Sie überragt die Mittellinie des Körpers nach rechts hin, gehört aber mit ihrem grösseren Theil der linken Fossa iliaca an. Ihr oberes Ende liegt 2½ cm oberhalb der Aortentheilung; nach abwärts ragt sie in's kleine Becken hinein, so dass ihr unterer Pol dem Fundus uteri aufliegt, und sie den Eingang in den hinteren Douglas'schen Raum verschliesst. Zu beiden Seiten des unteren Nierenendes liegen die Ovarien.

An der Vorderfläche überzieht das Peritonäum die Niere.

Dieselbe stellt ein länglich rundes, von vorn nach hinten abgeplattetes Gebilde dar. Die hintere Fläche ist glatt, die vordere zeigt mehrere Furchen, welche vom Rande nach der Mitte zu verlaufen, welche den Hilus trägt.

Die Grössenverhältnisse sind:

	Länge.	Breite.	Dicke.
rechte Niere . . .	4¾ cm	2¾ cm	2¼ cm
linke Niere	5¼ -	4 -	2¼ -

Die linke Niere ist also voluminöser als die rechte, indem sie dieselbe sowohl an Breite als an Länge übertrifft.

Das Nierenbecken der linken Niere ist ein doppeltes. Ein Becken geht aus dem oberen Theil des Hilus hervor, ein zweites aus dem unteren, ein

kurzer Kanal verbindet beide. Aus dem unteren Becken geht der Ureter hervor. Dieser verläuft an der linken Beckenwand entlang, um an normaler Stelle in die Blase zu münden. Auch der rechte Ureter mündet normal. Die Blase ist von normaler Grösse und Gestalt.

Die linke Niere wird von drei Arterien versorgt. Zwei davon gehen dicht oberhalb der Bifurcation aus der linken Hälfte der Aorta hervor, die dritte 2 cm weiter oberhalb. Alle 3 dringen an der Hinterfläche in die Nierensubstanz ein.

Die Nierenvene geht aus der Vorderfläche der Niere hervor, läuft neben der Aorta in die Höhe und vereinigt sich mit der von der linken Nebenniere kommenden Vena suprarenalis. Die beiden Venen laufen in derselben Linie auf einander zu, der Stamm, zu dem sie sich vereinigen, biegt rechtwinklig gegen die bisherige Richtung ab und mündet in die Vena cava inferior.

Die rechte Niere wird von zwei Arterien versorgt: die Hauptarterie geht an normaler Stelle aus der Aorta hervor und dringt am Hilus in die Niere ein. Ein zweiter Stamm entspringt in der Höhe der Arteria renalis sinistra superior aus der Aorta und tritt am unteren Pol in die Niere ein.

Die Vena renalis dextra kommt aus dem Hilus und mündet gegenüber der linken Vene in Vena cava. Etwas höher ergiesst sich in dieselbe die Vena suprarenalis dextra.

Der Tractus intestinalis und die Geschlechtsorgane zeigen weder Situsveränderungen, noch sonstige Anomalien.

Es handelte sich hier also um einen völlig uncomplicirten Fall von Tieflage der linken Niere, dessen anatomische Verhältnisse sehr einfache waren.

Fall II.

Tieflage der rechten Niere, Fehlen der linken, Atresia ani vesicalis[1]).

L..... K..., Kind männlichen Geschlechts, 4 Wochen alt, gestorben am 6. Februar 1893. Das Kind wurde gleich nach der Geburt in die chirurgische Universitätsklinik gebracht, weil man das Fehlen des Afters bemerkt hatte. Aus der Krankengeschichte sei Folgendes erwähnt:

Es besteht eine stecknadelkopfgrosse Phimose. Aus der Urethra geht mit Koth vermengter Urin im Strahl ab. Die Analöffnung fehlt ganz. Der Leib ist aufgetrieben, tympanitisch schallend. Ein Längsschnitt vom Steissbein über das Perineum eröffnete das Cavum ischio-rectale, in welchem grösstentheils stumpf weiterpräparirt wurde. Das Rectum war trotz der vollständigen Blosslegung dieses Raumes nicht aufzufinden. Als nun das Steissbein an seiner Sacralverbindung durchtrennt und nach links herübergeklappt wurde, wölbte sich ein anscheinend mit Serosa überkleidetes, cylindrisches Organ vor, das als Darm imponirte. Dasselbe wurde mit zwei Fadenbändchen angeschlungen und mit dem Messer incidirt. Es entleerte

[1]) Der Fall ist kurz erwähnt in den Verhandlungen der deutschen Ges. f. Chirurgie, 22. Congress, 1893, S. 38 von Prof. Czerny.

sich weder Koth noch eine Flüssigkeit. Die nähere Inspection ergab, dass ein parenchymatöses Organ vorlag, vielleicht die Niere. Da das Fehlen des eigentlichen Rectum damit festgestellt war, und man annehmen musste, dass der Darm direct in den Blasengrund münde, wurde die perineale Wundhöhle tamponirt und die Colostomia iliaca ausgeführt.

Das Kind erholte sich anfänglich ein wenig, zeigte Gewichtszunahme und die Wunden heilten gut. Doch fiel es bald ab, kam im Ernährungszustand sehr herunter und starb etwa 4 Wochen nach der Operation.

Der Sectionsbefund ergab:

An normaler Stelle findet sich keine der beiden Nieren. Die Nebennieren liegen als platte, rundliche Gebilde von etwa Markstückgrösse zu beiden Seiten der Wirbelsäule in normaler Höhe. Die linke liegt etwas tiefer als die rechte.

Die einzige vorhandene Niere liegt tief im kleinen Becken, dessen Höhle sie gänzlich ausfüllt, und an dessen Raumverhältnisse sie sich in ihrer Gestalt anpasst. Sie liegt mit ihrer Längsaxe genau in der Mittellinie des Körpers und stellt ein im Querschnitt viereckiges Gebilde dar, dessen Breite nach unten zu allmählich abnimmt, indem sich die Niere gleichsam zwischen die beiderseitigen Beckenwände einzwängt. Der untere Pol der Niere ruht auf den Weichtheilen des Beckenbodens. Nach oben reicht die Niere bis dicht unter die Ansatzstelle der Radix mesenterii. Die hintere Fläche der Niere ist convex gestaltet und ruht in der Wölbung des Kreuzbeins zwischen den beiderseits herabziehenden Psoasmuskeln. Die Aortentheilung liegt 1 cm tiefer als der obere Nierenpol. Die Niere drängt sich so zwischen die beiden Arteriae iliacae communes ein, dass dieselben, ein wenig nach aussen verlagert, auf den Seitenflächen der Niere beiderseits herab verlaufen.

Die Vorderfläche der Niere wird in ihrer oberen Partie vom Peritonäum überkleidet, das sich in der rechten Körperhälfte auf die Blase überschlägt, eine Excavatio reno-vesicalis bildend. Links wird diese Bucht durch das sich zwischen Blase und Niere eindrängende Rectum noch in eine Excavatio vesico-rectalis und reno-rectalis getheilt. Die Vorderfläche ist durch Furchen in einzelne Abschnitte getheilt, platt in ihrem oberen Abschnitt, concav gewölbt im unteren, aus dem das Nierenbecken hervorgeht. Dasselbe entsteht aus vier Kelchen, von denen zwei aus der oberen, zwei aus der unteren Partie des Hilus kommen, und geht in einen 2½ cm langen, stellenweise bis zu ½ cm breiten Ureter über, der sich in geschlängeltem Verlauf zur rechten Blasenhälfte begiebt und in dieselbe einmündet.

Die Länge der Niere beträgt 6 cm; die Breite an der breitesten Stelle 3½, zwischen den Acetabulis gemessen 2½ cm.

Die Niere erhält ihr Blut durch drei Arterien, die an der Vorderfläche in den Hilus eindringen, und zwar eine von rechts, die beiden anderen von links her.

Die Arteria renalis dextra entspringt ½ cm oberhalb der Theilungsstelle der Aorta aus deren rechter Hälfte, verläuft erst an der Seitenfläche der Niere herab, wendet sich dann nach vorn und dringt in der Mitte der Vorder-

fläche in den Hilus ein. Die beiden Arteriae renales sinistrae gehen aus einem kurzen gemeinsamen Stämmchen hervor, das aus der Arteria iliaca communis sinistra unmittelbar nach ihrem Abgang aus der Aorta entspringt. Der kurze, obere Ast verläuft direct nach abwärts und tritt im obersten Theil des Hilus in denselben ein. Der untere Ast dagegen läuft auf der Seitenfläche der Niere herab hinter dem Rectum herum und dringt tiefer unten in den Hilus ein. An der Hinterfläche der Niere dringen linkerseits drei unbedeutende Arterien, die aus Aorta, Iliaca comm. und Iliaca interna sin. stammen, in die Nierenkapsel ein.

Die Venenstämmchen der rechten Seite, zwei von der Vorderfläche, eine aus dem oberen Pol der Niere kommend, sammeln sich in eine gemeinsame Vene, die sich dicht oberhalb des Zusammenflusses der Venae iliacae in die Vena cava ascendens ergiesst. Die Venen der linken Seite münden, gleichfalls in einem gemeinsamen Stamm, in die Vena iliaca externa der linken Seite.

Die grossen Venenstämme des Beckens zeigen ein von der Norm abweichendes Verhalten: Die Vena hypogastrica sinistra mündet nach rechts in die Vena iliaca communis dextra. Letztere vereinigt sich mit der Vena iliaca externa der linken Seite zur Cava ascendens.

In der linken Bauchseite, etwas einwärts von der Spina iliaca ant. sup., findet sich oberhalb des S romanum das Colon descendens in die Bauchwand eingewachsen, einen Anus praeternaturalis bildend. An der Stelle der Rimaani findet sich eine in der Richtung derselben verlaufende Narbe. Das Ende des Dickdarms schiebt sich, wie erwähnt, von links her zwischen Blase und Niere ein. Der Darm ist hier 2—2½ cm breit. Dann geht er plötzlich in einen 3 mm breiten und 1 cm langen Kanal über, der am Grund der Blase in der linken Seite einmündet, so dass man mit der Sonde vom Rectum aus in die Blase vordringen kann. Die beiden Samenbläschen überlagern die Einmündungsstelle des Darms in die Blase. An dieser Stelle treffen auch die beiden Vasa deferentia zusammen. Das rechte hat einen langen Weg an der hinteren Blasenwand oberhalb der Ureterenmündung zurückgelegt, während das linke, von kurzem Verlauf, unter dem Rectum her sich zur Einmündungsstelle in den Sinus urogenitalis begiebt.

Die Blase ist, wie schon aus dem soeben geschilderten Verlauf der Vasa deferentia hervorgeht, asymmetrisch gebaut, indem die rechte Hälfte stärker ausgebuchtet ist, als die linke. Die Blase ist stark ausgedehnt und läuft nach oben zu in ein starkes Ligamentum vesico-umbilicale medium aus. Im Innern tritt die Asymmetrie ebenfalls deutlich hervor. Nur die rechte

Ureterenmündung und der rechte Schenkel des Trigonum Lieutandi sind ausgebildet, links ist keine Spur davon nachweisbar. Dicht oberhalb des Caput gallinaginis ist die Oeffnung, durch welche sich der Canalis recto-vesicalis in die Blase öffnet.

Die beiden folgenden schematischen Zeichnungen geben ein Bild der Lagebeziehungen von Niere, Rectum und Blase zu einander und von den anatomischen Verhältnissen, die sich an der hinteren Blasenwand vorfanden.

Figur I

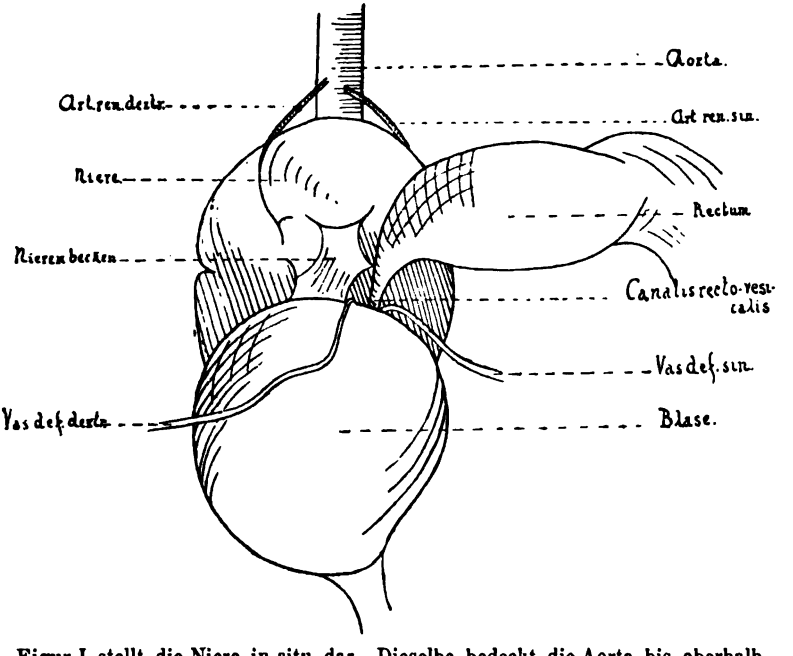

Figur I stellt die Niere in situ dar. Dieselbe bedeckt die Aorta bis oberhalb der Bifurcation. Aus der Aorta gehen 2 Nierenarterien hervor. Die Blase, welche bei dieser Ansicht von vorn die Niere völlig bedecken würde, ist nach vorn herunter geschlagen, so dass man in der Abbildung auf die Hinterwand der Blase sieht, über welche das rechte Vas deferens hinwegzieht. Von links her schiebt sich zwischen Niere und Blase das Rectum ein, welches, sich plötzlich verjüngend, in den in die Blase mündenden Kanal übergeht. Das linke Vas deferens hat nur einen kurzen Verlauf an der hinteren Blasenwand. In dem Verhalten der beiden Vasa deferentia tritt die Asymmetrie der beiden Blasenhälften hervor.

Figur I

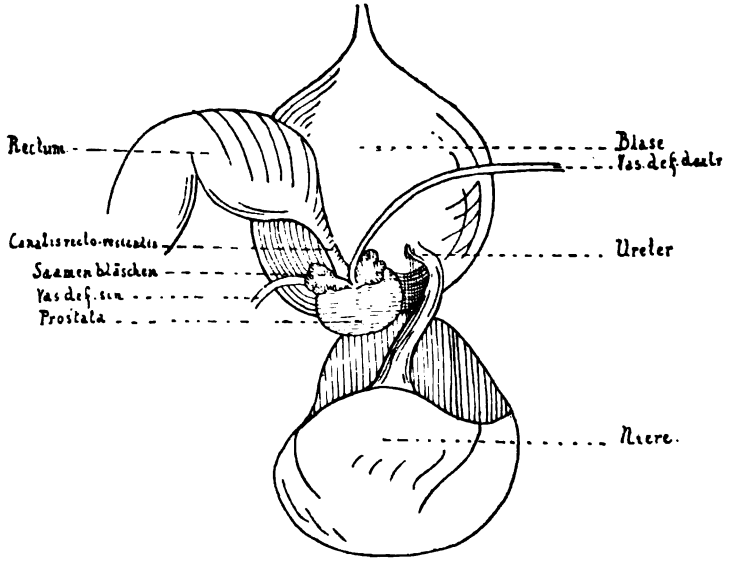

In Figur II sieht man auf die hintere Blasenwand. Um diese zur Anschauung zu bringen, wurde die Niere, die hinter der Blase lag, völlig herunter geschlagen. Man blickt also auf die obere und vordere Fläche der Niere, aus letzterer sieht man den Ureter hervorgehen und rechterseits in die Blase münden. In der Lage der Prostata und der Samenbläschen, sowie in dem Verhalten des Ureters zur hinteren Blasenwand zeigt sich deutlicher als in der ersten Figur die Asymmetrie der Blasenhälften.

Der Fall ist nicht so einfach, wie der vorige: der Grad der Tieflage der Niere ist ein sehr beträchtlicher, es ist ein sehr ungewöhnlicher Befund, dass die Niere ganz in der kleinen Beckenhöhle liegt. Ferner handelte es sich bei diesem Falle um ein Fehlen der linken Niere und zwar um eine Agenesie derselben, wie aus dem Mangel des Ureters und der Asymmetrie der Blase hervorgeht. Am meisten Interesse erweckt der Fall jedoch durch die Complication mit Atresia ani vesicalis, einer Form der Atresie, die als persistirende Cloakenbildung aufgefasst werden muss. Das Zusammentreffen von Nierendystopie und Atresia ani ist ein sehr seltenes Vorkommniss. Es wird weiter unten zu erörtern sein, ob es sich dabei um eine zufällige

Coincidenz der beiden Missbildungen handelt, oder ob eine durch die andere verursacht worden ist. Praktisch ist von Interesse, dass die Unmöglichkeit die Atresie durch eine Operation zu beseitigen durch die Tieflage der Niere hervorgerufen wurde.

Fall III.

Tieflage der linken Niere, Fehlen der rechten. Kryptorchismus rechtsseitig.

N..... H... aus Oftersheim, 32 Jahre, gestorben 4. April 1891.

Aus der Krankengeschichte erwähne ich:

Anamnese: Der Patient leidet seit einem halben Jahre an hartnäckiger Verstopfung, sowie Beschwerden beim Wasserlassen, die als erschwertes Uriniren und Schmerzen in der Urethra zum Ausdruck kommen. Die Verstopfung weicht nur energischer Anwendung von Abführmitteln.

Der Koth besteht aus kleinen, harten, in schleimigen Eiter gehüllten Ballen; nur selten besteht normaler Stuhl.

Im Vorjahre soll der Unterleib geschwollen gewesen sein, was jedoch nach gründlicher Entleerung wieder verschwand. Ferner stellten sich morgendliches Erbrechen, Appetitlosigkeit, starker Zungenbelag, aufgeregte Stimmung, schlechter Schlaf ein, Symptome, die bis heute in wechselnder Stärke fortbestehen.

Anfang September vorigen Jahres wurde Patient gelb im Gesicht, gleichzeitig hatte er Magenschmerzen, aber kein Erbrechen. Im Aussehen des Stuhls bemerkte er damals keine Veränderung. Die Gelbfärbung hielt bis in den October hinein an.

Im Jahr 1880 hatte Patient einen syphilitischen Primäraffect, und später secundäre Erscheinungen. Er machte eine Schmiercur durch. 1883 bekam er eine Gonorrhoe, die nach 3 Monaten ohne Complication heilte.

Patient giebt Potatorium zu. Seine seit 10 Jahren geführte Ehe ist steril.

Vor 4 Monaten wurde Patient von einem Arzte, den er wegen seiner Verstopfung consultirt hatte, auf einen Tumor im Unterleib aufmerksam gemacht, der seiner Beachtung bisher entgangen war, so dass er über die Zeit und Art seiner Entstehung keine Angaben machen kann. Der Tumor soll damals dieselbe Grösse gehabt haben, wie heute, ist spontan nicht schmerzhaft. Bei starkem Druck auf den Tumor werden Schmerzen angegeben. Geringe Veränderungen in der Lage des Tumors glaubt Patient öfters zu bemerken, ohne dass die Füllung des Darms darauf von Einfluss wäre.

Status praesens: Ziemlich grosser, kräftig gebauter, muskelstarker Mann. Das Abdomen ist nicht aufgetrieben, die Bauchdecken sind straff. Die Leberdämpfung überragt in der Parasternallinie den Rippensaum um 2 Querfinger. Die Milzdämpfung ist nicht vergrössert. Es bestehen kein Icterus und keine Oedeme. Bei tiefem Eindrücken fühlt man unterhalb des Nabels einen rundlichen Tumor, der auf Druck schmerzhaft ist. Die rechte Scrotalhälfte ist leer und auch im Leistenkanal ist der Hode nicht nach-

weisbar, dagegen ist die Apertura externa des Leistenkanals für die Fingerkuppe durchgängig. Die Inguinaldrüsen sind beiderseits geschwollen.

Untersuchung in Narkose 6. Febr. 1891:

Etwa drei Finger breit unterhalb des Nabels, vor dem Promontorium, in's grosse Becken aufragend, etwas mehr nach rechts von der Mittellinie liegend, findet sich ein faustgrosser Tumor, dessen unterer Pol vom Rectum aus mit der Fingerspitze zu erreichen ist. Derselbe ist von etwa elliptischer Form, in querer Richtung etwas verschiebbar, in verticaler kaum. Er ist von uneben höckriger Oberfläche und weich elastischer Consistenz. In der Gegend des rechten Samenbläschens ist ein derberer Strang fühlbar, als auf der linken Seite.

Als klinische Diagnose wird mit Wahrscheinlichkeit: Sarcom des retinirten Hodens angenommen.

Am 1. April 1891 wurde die Laparotomie vorgenommen (Dr. v. Meyer).

Nach Eröffnung der Bauchhöhle, durch einen Schnitt in der Linea alba vom Nabel bis zur Symphyse, zeigt sich, dass der Tumor retroperitonäal liegt, und auf den ersten Blick imponirte die Geschwulst als ein retroperitonäales Lymphdrüsenpacket. Nach Eventeration der Därme und Einpacken derselben in Salicylcompressen, wird das Mesenterium in querer Richtung parallel dem Gefässverlauf durchtrennt und darauf stumpf auf den Tumor eingegangen. Derselbe hat eine rothbraune Farbe und scheint äusserlich etwa der Nierensubstanz zu entsprechen. Ein ungefähr wallnussgrosser Lappen wird freipräparirt, wobei eine grössere Anzahl grösserer und kleinerer arterieller und venöser Gefässe bluten und theils direct gefasst, theils schon vor der Durchtrennung ligirt werden. Der isolirte Lappen wird abgetrennt, wodurch eine ziemlich grosse parenchymatöse Blutung entsteht, welche durch Tamponade gestillt wird. Auf dem Durchschnitt zeigt sich der Lappen deutlich als Nierengewebe. Es liegt also jedenfalls eine Lageanomalie vor, vielleicht eine Hufeisenniere mit geringerer Entwickelung der rechten Hälfte. Eine einfache Wanderniere ist deshalb nicht wahrscheinlich, weil der Stiel sehr kurz war und die Niere sich sehr wenig bewegen liess. Von dem Vorhandensein der rechten und linken Niere konnte man sich nicht bestimmt überzeugen. Auf die blutende Parenchymstelle wurden Jodoformdochte gelegt und nach aussen abgeleitet. Das Mesenterium wird durch eine fortlaufende Catgutnaht geschlossen und nach Zurückbringen der Eingeweide werden die Bauchdecken vereinigt und Verband angelegt.

2. April 1891. Nach der Operation trat kein Erbrechen ein. Die Schmerzen sind heftig und werden mit Morphium bekämpft. Nachts schlief der Patient wenig. Es trat einmal Erbrechen ein.

Urinmenge 275 ccm. Spec. Gewicht 1025.

Morgens heftige Schmerzen. Keine Blähungen abgegangen. Der Leib ist ziemlich stark gespannt, kein Meteorismus. Starke Druckempfindlichkeit besonders links. Der Verband ist von blutigem Serum durchtränkt, nach Entfernung der Dochte starker seröser Ausfluss aus der Drainageöffnung. Der Urin enthält viel Albumen und Hämoglobin.

3. April. Urinmenge sehr gering. Auch beim Katheterisiren entleert sich kein Urin. In der linken Seite über dem Poupart'schen Band zeigt sich eine circumscripte Dämpfung, durch ein längeres Drainrohr, das eingeführt wird, entleert sich blutig-seröse Flüssigkeit.

4. April. Vollkommene Anurie während 24 Stunden. Während der Nacht und Morgens beständiges Erbrechen. Um 8¾ Morgens trat der Tod ein.

Aus dem Sectionsprotocoll ist zu berichten:

In dem peritonäalen Ueberzug der hinteren Bauchwand findet sich eine ausgebreitete hämorrhagische Infiltration, insbesondere in der linken Nierengegend. Entsprechend dem untersten Lenden- und obersten Kreuzbeinwirbel ist das Peritonäum sehr stark vorgewölbt durch eine hinter demselben gelegene, etwa faustgrosse Geschwulstmasse. Auf der höchsten Stelle derselben ist das Peritonäum in einer Ausdehnung von 5 cm eingeschnitten und durch Nähte wieder vereinigt.

Der Tumor erweist sich als die nach unten verlagerte Niere. Beide Nebennieren sind von normaler Grösse und Gefässversorgung und normal gelagert. Die vorhandene Niere reicht vom 4. Lendenwirbelkörper bis zum 2. Kreuzbeinwirbel. Sie ist 12 cm lang, 8 cm breit, 4,5 cm dick. Dies massige Organ liegt in der linken Darmbeingrube und der linken Hälfte des kleinen Beckens, so dass die Vasa iliaca sinistra ganz davon bedeckt werden, während die rechten frei bleiben. Der obere Pol liegt etwa in der Höhe der Aortentheilung. Die Hinterfläche der Niere ist glatt, sie zeigt einen Eindruck entsprechend dem Psoas, sowie eine dem Rand des kleinen Beckens entsprechende Furche. Auf der Vorderfläche trägt die Niere eine Anzahl knolliger Erhebungen, die durch Furchen, in denen zum Theil Arterien verlaufen, von einander getrennt sind. Eine dieser Prominenzen ist durch die Operation entfernt, und man erblickt an ihrer Stelle eine verschorfte Wundfläche. Die Gestalt des ganzen Organs ist die eines platten, rundlichen Kuchens. Der Hilus gehört der Vorderfläche an, hier dringen die Gefässe ein, von hier geht der Ureter hervor. Das Nierenbecken entsteht durch das Zusammenfliessen von vier Kelchen, zwei kleineren und zwei grösseren; und zwar kommt aus dem oberen und unteren Abschnitt der Niere je ein grosser Kelch, während die kleineren aus der Mitte der Vorderfläche hervorgehen. Das Nierenbecken zeigt in seinem obersten Abschnitt eine Continuitätstrennung, die durch Nähte vereinigt ist. Gleich darüber befindet sich die oben erwähnte Verletzung der Nierensubstanz. Der Ureter, der aus dem Nierenbecken hervorgeht, ist 11 cm lang, und sehr weit; er verläuft hinter dem Rectum herum, an der linken Beckenwand zur Blase herab, in die er sich in der linken Seite einsenkt. Am rechten Seitenrand der Niere ist ein Stück von bohnenförmiger Gestalt, etwa 4 cm lang, 2—3 cm breit, mit der Kapsel fest verwachsen und von derber, schwieliger Beschaffenheit. Die mikroskopische Untersuchung ergab, dass dies Stück aus Resten von Glomerulis, mit colloider Masse erfüllten Harnkanälchen, und dickwandigen Gefässen besteht, also obliterirte Nierensubstanz darstellt.

Das bezeichnete Stück ist an der Vorderfläche durch eine Furche von

der übrigen Nierenmasse abgegrenzt, während es hinten und am oberen Rande ohne Grenze in dieselbe übergeht. In der vorderen Grenzfurche zwischen normalem und obliterirtem Nierengewebe verläuft ein Ureter, der zum grössten Theil vollständig obliterirt, an anderen Stellen, von Septen, Membranen und Filamenten durchzogen, für die Sonde mit Mühe durchgängig ist. Von diesem Ureter gehen strangförmige Fortsätze ab, sowohl nach rechts in das narbige Nierengewebe, als auch nach links in die normale Substanz. Nach oben erstreckt sich der obliterirte Ureter bis über die Grenze des narbigen Theiles der Niere fort und sein oberes Ende steht scheinbar mit dem normal gebildeten Harnleiter der linken Seite, bezw. mit dem Nierenbecken in Verbindung, denn man kann vom Nierenbecken aus mit der Sonde bis zu diesem obersten Abschnitt des obliterirten Harnleiters vordringen, eine directe Communication aber nicht nachweisen, da die Obliteration an dieser Stelle eine besonders hochgradige ist. Der obliterirte Ureter mündet gleichfalls in die Blase, von wo aus er eine Strecke weit zu sondiren ist. Die Mündungsstelle findet sich an der hinteren Blasenwand rechts von der Mündung des normalen Harnleiters. Während aber von letzterem der Schenkel des Trigonum Lieutandi und der Ureterenwulst wohl ausgeprägt sind, fehlen dieselben bei dem obliterirten rechten Harnleiter, so dass der innere Bau der Blase trotz der doppelten Ureterenmündung asymmetrisch ist.

Die Gefässe der Niere treten sämmtlich am Hilus ein: es sind zwei Arterien, die von eben so viel Venen begleitet werden. Die Arteria renalis superior geht 1½ cm oberhalb der Bifurcation aus der Aorta hervor, wendet sich zur rechten und oberen Partie der Niere und versorgt dieselbe durch zwei Aeste. Die letzteren verlaufen in den Furchen der Vorderfläche, um sich am Hilus in die Niere einzusenken. Die Arteria renalis superior ist am oberen Rande der Niere ligirt. Die Venen dieses Nierenabschnittes verlaufen in Begleitung der Arterien, sammeln sich zu einem gemeinsamen Stamme, der in die Vena cava inferior einmündet.

Die Arteria renalis inferior geht aus der Art. hypogastrica sinistra hervor, an einer Stelle, wo diese dem linken Nierenrande aufliegt. Die Arterie wendet sich direct zum Nierenhilus, in den sie eindringt. Beide Arterien sind von annähernd gleicher Stärke. Die Vena renalis inferior verläuft in Begleitung der Arterien und mündet in die Vena iliaca communis sinistra.

Auch in diesem Falle fand sich eine Anomalie der Venenverzweigung im Becken. Die linke Vena hypogastrica gabelt sich in zwei Aeste, von denen sich der schwächere mit der Vena iliaca externa zur Iliaca communis sinistra vereinigt, während der stärkere Ast in die Vena hypogastrica dextra einmündet.

Das Peritonäum überkleidet die Niere an der Vorderfläche und schlägt sich dann auf Blase und Mastdarm über, indem letzterer sich von links her zwischen Blase und Niere einschiebt.

Vom rechten Hoden findet sich im Sectionsprotocoll berichtet, dass er im Leistenkanal lag, atrophisch war und mit dem Processus vaginalis ver-

wachsen. Da die Hoden und Samenleiter an dem Präparat, das mir vorlag, nicht mehr vorhanden sind, kann über das Verhalten der Geschlechtsausführwege, Vasa deferentia und Samenbläschen, welche Anomalien aufzuweisen schienen, nichts Genaues ausgesagt werden.

Bei diesem Falle war die Entscheidung der Frage, ob es sich um eine einfache tiefliegende oder um eine verwachsene Niere handle, nicht ganz leicht zu treffen. Wegen des Vorhandenseins von zwei Ureteren lag es nahe, das obliterirte Stück Nierengewebe als die rechte Niere anzusehen, welche mit der linken verwachsen und in der Entwickelung zurückgeblieben war, unter Obliteration ihres Ureters. Gegen diese Auffassung lassen sich jedoch folgende Punkte anführen. Erstens ist keine scharfe Grenze zwischen dem schwielig degenerirten und dem normalen Gewebe vorhanden, vielmehr ist der Uebergang ein ganz allmählicher, keine Grenzfurchen trennen, wie es in solchen Fällen stets gefunden wird, eine ursprünglich rechte und linke Niere. Namentlich ist keine Andeutung von einer selbständigen Kapselbildung nachweisbar. Zweitens setzt sich der obliterirte Ureter über die Grenzen des schwieligen Nierengewebes nach oben fort, er entsendet seine strangförmigen Fortsätze auch in die normale Niere, und steht, wie oben geschildert, mit dem normal gebildeten Harnleiter in Verbindung. Endlich spricht das Fehlen des rechten Schenkels des Trigonum Lieutandi und des rechten Ureterenwulstes gegen die Annahme, dass der obliterirte Harnleiter der der rechten Körperhälfte angehörige sei. Vielmehr scheint aus allen diesen Gründen die Auffassung sachgemässer, dass es sich um eine Niere handelt mit doppelter Ureterenbildung, und dass von diesen beiden Ureteren einer mit dem Stück der Niere, aus dem er hauptsächlich hervorgeht, obliterirt ist. Demnach schliesst sich dieser Fall an den vorigen an, mit dem er in einigen Punkten Uebereinstimmung zeigt.

Es handelt sich wieder um die Tieflage einer Niere, bei Fehlen der anderen, nur ist der Grad der Tieflage nicht so beträchtlich, wie in jenem Fall. Als Besonderheiten verdienen hervorgehoben zu werden, erstens die beträchtliche Grösse des tiefliegenden Organs, die man als compensatorische Hypertrophie zu deuten hat, analog dem Hypervolum, das man bei einseitigem Nierendefect so häufig an dem restirenden Organ beobachtet hat.

Zweitens ist das Zusammentreffen von Nierendystopie mit einem Bildungsfehler der Geschlechtsorgane bemerkenswerth; auf die Beziehungen zwischen Missbildungen der Niere und Sexualorgane wird weiter unten eingegangen werden. Besonderes Interesse hat der Fall aber durch die praktische Bedeutung, die er gewonnen hat, indem er zu den seltenen Fällen gehört, wo der Arzt auf den von der Niere gebildeten Tumor aufmerksam wurde. Durch das ungewöhnliche Zusammentreffen von Kryptorchismus und Nierendystopie wurde die ärztliche Diagnose des Leidens irre geleitet. Die Operation klärte den Irrthum auf, wurde aber durch die Nierenverletzung und Störung der Circulation in der Niere verhängnissvoll für den Patienten. Die Anurie, welcher der Patient erlag, erweckte während der klinischen Beobachtung die Meinung, dass die während der Operation unterbundene Arterie die Hauptarterie der Niere gewesen sei, und dass deshalb die Harnsecretion aufgehört habe. Es zeigte sich bei der Section, dass noch eine zweite, mindestens ebenso bedeutende Arterie die Niere mit Blut versorgte, so dass also das Stocken der Blutzufuhr nicht die Ursache der Anurie gewesen sein konnte. Man wird annehmen müssen, dass die Anurie reflectorisch entstanden sei, hat man doch bei Nephrectomie gelegentlich Anurie der gesunden, gänzlich unverletzten Niere eintreten sehen und als reflectorische Anurie bezeichnet. In dem vorliegenden Fall kann die beträchtliche Circulationsstörung, die in der Niere geschaffen wurde, und die Verletzung des Nierenbeckens sehr wohl die Ursache für die Anurie gewesen sei.

Fall IV.

Gekreuzte Dystopie der rechten Niere und Verwachsung derselben mit dem unteren Pol der linken.

N..... Sch...., 79 Jahre, aus Rohrbach, gestorben 9. April 1891.

Als zufälliger Sectionsbefund bei dem an Drüsencarcinom des Halses gestorbenen Manne wurde Folgendes gesehen:

Die beiden Nebennieren liegen an normaler Stelle und werden von normal verlaufenden Gefässen versorgt. Die linke Niere liegt an der gewöhnlichen Stelle; an ihrem unteren Pol ist sie mit der rechten Niere verschmolzen, welche völlig auf die linke Seite verlagert ist. Sie liegt in der Fossa iliaca sinistra, reicht in der Höhe der Aortentheilung bis in die Mittellinie und erstreckt sich nach abwärts bis zum Rand des kleinen Beckens. Mit ihrer unteren Hälfte bedeckt sie die Vasa iliaca sinistra.

Die linke Niere ist von normaler Grösse und Gestalt. Ihr Hilus liegt an der inneren Seite des Organs und greift etwas auf die Vorderfläche über. Der linke Ureter verläuft über die Vorderfläche der verschmolzenen Organe herab in einer Furche, die der Grenze der beiden Nieren entspricht. Das ganze Organ ist 17 cm lang, davon entfallen auf die linke Niere 10 cm. Die rechte Niere ist kleiner, als der Norm entspricht, 6 cm lang, 5 cm breit. Sie stellt ein rundes, plattes Gebilde dar, das an der Vorderfläche den Hilus trägt. Die Hinterfläche beider Nieren ist glatt. Ein eigentliches Nierenbecken ist an keiner der beiden Nieren entwickelt, sondern es kommen aus der Niere am Hilus eine Anzahl von Kanälen hervor, die sich ohne Bildung eines grösseren Reservoirs direct zum Ureter vereinigen. Links sind 5 solcher Kanäle, rechts 6 entwickelt.

Der linke Ureter verläuft, wie erwähnt, in der Grenzfurche zwischen beiden Nieren, wendet sich dann an der linken Beckenwand herab zum Blasengrund, wo er einmündet. Der rechte Ureter kreuzt das Os sacrum und zieht vor den grossen Gefässen vorbei, an der rechten Beckenwand zum Blasengrund herab. Die Blase zeigt normale Verhältnisse, eben so die Geschlechtsorgane.

Die Gefässe, welche die Niere versorgen, sind folgende: Die Arteria renalis sinistra kommt in normaler Höhe aus der Aorta und tritt in 3 Aeste getheilt am Hilus in die linke Niere ein. Die rechte Niere empfängt zwei Arterien: die Arteria renalis dextra superior geht zwei Finger breit oberhalb der Bifurcation aus der Aorta hervor, theilt sich in zwei Aeste, die an der Vorderfläche in die Niere eindringen, einer in den Hilus, einer direct in's Parenchym.

Eine Fingerbreite tiefer entspringt eine zweite Arterie aus der Aorta; sie verläuft an der Hinterfläche der rechten Niere herab, schlägt sich um den unteren Rand derselben auf die Vorderfläche, um hier in den Hilus einzudringen.

Die Vena renalis sinistra sammelt sich aus mehreren Aesten, von denen einer aus der Vorderfläche der rechten Niere hervorgeht, und mündet an der gewöhnlichen Stelle in die Vena cava ascendens. Die beiden Venae renales dextrae laufen in Begleitung der Arterien und münden dicht oberhalb des Zusammenflusses der Venae iliacae in die Vena cava.

Der Fall giebt ein Beispiel für die als gekreuzte Dystopie bezeichneten Lageanomalien der Niere. Die rechte Niere ist völlig in die linke Körperhälfte verlagert und mit der normal gelegenen linken verwachsen. Ihre ursprüngliche Zugehörigkeit zur rechten Körperhälfte beweist der Verlauf und die Einmündung des Ureters in die rechte Blasenhälfte. Bemerkenswerth ist an dem Fall, dass ausser der Lageanomalie auch eine entschiedene Hypoplasie der rechten Niere besteht, bemerkenswerth ist auch das Verhalten des Nierenbeckens, das an beiden Nieren kein

einheitliches, sondern ein vielverzweigtes Gebilde ist. Erscheinungen während des Lebens hatte die Lageanomalie nicht gemacht.

Die hier beschriebenen Fälle geben Beispiele für die wichtigsten Typen ab, die man bei der Classification der Lageanomalien der Niere aufstellen kann. Bei der Eintheilung derselben kann man zunächst zwei grosse Reihen unterscheiden. In die erste Reihe rechnen alle Fälle, in denen sich nur eine Niere verlagert findet, die andere liegt dann entweder am normalen Ort oder sie fehlt gänzlich. In der zweiten Reihe von Fällen liegen beide Nieren am falschen Ort und zwar entweder getrennt oder in verschiedenen Graden mit einander verwachsen.

Am häufigsten kommt unstreitig der Typus zur Beobachtung, den unser erster Fall demonstrirt: eine Niere liegt tief, die andere an normaler Stelle. Die linke Niere ist dabei häufiger verlagert als die rechte, eine Thatsache, die sich statistisch erbringen lässt, ohne dass sich Gründe für die Verschiedenheit im Verhalten der rechten und linken Niere anführen liessen. Gruber hat 1866 einige Fälle von Tieflage der linken Niere beschrieben und im Anschluss daran sämmtliche Fälle dieser Art aus der älteren Literatur reproducirt und auf's Eingehendste vergleichend erörtert. Den 36 von ihm besprochenen Fällen kann ich noch 11 in den letzten drei Jahrzehnten veröffentlichte hinzufügen, so dass mir mit dem von mir dargestellten Fall Beschreibungen von 48 Fällen dieser Art vorliegen.

Ihnen stehen gegenüber 16 Beobachtungen von Tieflage der rechten Niere bei normaler Lagerung der linken.

Fall 2 und 3 unserer Beobachtung sind Beispiele für einen ungleich selteneren Typus der Nierendystopie, bei dem sich Tieflage einer Niere mit völligem Mangel der anderen vereinigt zeigt. Während der einseitige Nierendefect bei normaler Lage der anderen Niere, wie schon Eingangs erwähnt wurde, ein sehr gewöhnliches Vorkommniss darstellt, habe ich ausser meinen beiden Fällen, nur noch zwei weitere Fälle von Tieflage der einzigen Niere aufgefunden, die von Weisbach und Watson beschrieben worden sind.

Unter den Typus der gekreuzten Dystopie der Niere rechnen diejenigen Fälle, in denen die Niere einer Seite in die entgegen-

gesetzte Körperhälfte unter die normal liegende verlagert ist, und sich entweder frei unter derselben vorfindet oder mit ihr verwachsen ist. Aus dem Verlauf des Ureters erkennt man in solchen Fällen, auf welche Körperhälfte die Niere ursprünglich gehört, denn bei nach links verlagerter rechter Niere mündet der Ureter in die rechte Blasenhälfte ein, und umgekehrt. Die Fälle von gekreuzter Dystopie ohne Verwachsung sind äusserst selten, nur Weisbach beschreibt einen Fall dieser Art. Die gekreuzte Dystopie mit Verwachsung, für die unser vierter Fall ein Beispiel liefert, ist häufiger. Meist ist dabei das obere Ende der verlagerten Niere mit dem unteren Pol der normal gelegenen verwachsen. Nicht selten ist dann aber auch die obere Niere nicht ganz normal gelagert, so dass sich Uebergangsformen von dieser Anomalie zu dem gleich zu besprechenden Typus, der Dystopie beider Nieren mit Verwachsung, zeigen.

In die oben aufgestellte zweite Reihe von Fällen gehören diejenigen Beobachtungen, bei denen sich beide Nieren verlagert erweisen. In dieser Reihe unterscheidet man wieder zwei Typen: entweder sind beide Nieren unabhängig von einander, oder, der häufigere Fall, sie sind in geringerem oder höherem Grade mit einander verwachsen. Verlagerung beider Nieren ohne Verwachsung habe ich nur in vier Fällen beschrieben gefunden, und zwar von Martin St. Ange, Boyd, Potherat und Poirier. Im Fall von Martin St. Ange lagen beide Nieren eines, bald nach der Geburt gestorbenen, Kindes im kleinen Becken, ohne mit einander verwachsen zu sein. Boyd beschreibt einen Fall mit Tieflage beider Nieren in den Fossae iliacae, ebenso Potherat, bei Poirier fand sich eine Niere im kleinen Becken, die andere in der Darmbeingrube.

Diesen sehr seltenen Formen gegenüber, zählt der Typus der Dystopie beider Nieren mit Verwachsung zu den häufigeren Anomalien. Es hat, wie schon erwähnt, dieser Typus Beziehungen zu den Formen der gekreuzten Dystopie mit Verwachsung. Stocquart hat 1878 einen Fall dieser Art beschrieben und viele Fälle aus der älteren Literatur zusammengestellt. Ich habe im Ganzen 33 Fälle von gekreuzter Dystopie mit Verwachsung und Dystopie beider Nieren mit Verwachsung aufgefunden. Man kann die letzteren Formen wieder sondern

in dystope Hufeisennieren und dystope Kuchennieren. Bei der Hufeisenniere sind nur die unteren Pole mit einander verwachsen. Fast jede Hufeisenniere zeigt einen geringen Grad von Verlagerung ihrer beiden Componenten nach unten. Nur die höheren Grade der Dystopie habe ich jedoch in meiner Zusammenstellung berücksichtigt.

Von diesen Formen findet ein continuirlicher Uebergang statt, zu den als dystopen Kuchennieren bezeichneten, indem sich bei stärkerer Verlagerung der beiden Nieren auch leicht die typische Hufeisenform verliert und an ihrer Stelle ein unregelmässig verwachsenes, scheinbar einheitliches Organ entsteht, das von den älteren Beobachtern auch vielfach für eine einzige Niere gehalten worden ist. Das Vorhandensein von zwei Ureteren, die in je eine Blasenhälfte einmünden, ist in solchen Fällen das entscheidende Kriterium dafür, dass man das Organ als Verschmelzungsprodukt zweier ursprünglich getrennter Nierenanlagen anzusprechen hat.

Zum Schluss seien der Vollständigkeit halber noch die seltenen Fälle von mehrfacher Nierenentwickelung auf einer Seite erwähnt, die dann unter einander zu liegen pflegen. Blasius giebt die Beschreibung und Abbildung eines Falles, bei dem sich rechts zwei unter einander liegende Nieren finden, deren Ureteren beide in die rechte Blasenhälfte einmünden. Die linke Niere liegt an normaler Stelle. Ein analoger Fall ist in Schmidt's Jahrbüchern ohne Namenangabe des Beobachters erwähnt. Aus früherer Zeit existiren eine Reihe von Angaben über 3fache, 4fache, selbst 5fache Nieren, die Fälle sind jedoch nicht näher beschrieben und es handelt sich dabei wahrscheinlich meist um verwachsene Nieren, die mit ihren Buckeln und vielverzweigten Nierenbecken fälschlich für das Conglomerat einer Anzahl von Nieren gehalten worden sind. Kriterium ist auch in diesen Fällen die Anzahl und Einmündungsstelle der Ureteren.

Man findet bei Lageanomalien der Nieren regelmässig in der Form, Grösse, Gefässversorgung, in der Lage der Hilus des dystopen Organs, ferner in der Länge und dem Verlauf des Ureters Abweichungen von der Norm. Man findet auch nicht selten an den benachbarten Organen Situsveränderungen und

sonstige Anomalien, die theils durch die Verlagerung der Niere hervorgerufen sind, theils zufällig mit derselben coincidiren. Diese anatomischen Verhältnisse sind etwas eingehender zu besprechen, vorher sei in Kürze die Frage nach dem Wesen und der Entstehung der Nierendystopie erörtert.

Unter Berücksichtigung des frühesten Auftretens der Nierenanlage im fötalen Organismus, sowie der Situsveränderung, welche die embryonale Niere eingeht, sind wir berechtigt, die Tieflage der Niere als eine Entwickelungshemmung aufzufassen. Es handelt sich in allen Fällen von angeborner Tieflage um eine primäre Situsanomalie, nicht um ein späteres Herabrücken der Niere. Die Entwickelungsgeschichte lehrt uns Thatsachen kennen, aus denen sich die Möglichkeit eines Zustandekommens der Tieflage ergiebt, über die Ursachen der Hemmungsbildung giebt uns die Entwickelungsgeschichte dagegen keine Anhaltspunkte. Diese Ursachen bleiben uns daher überhaupt verschlossen, denn auch aus den anatomischen Verhältnissen, die wir im fertigen Organismus bei Nierentieflage finden, sind sie nicht zu ergründen.

Die Niere geht aus einer Ausstülpung des Urnierengangs hervor, der in eine am hinteren Ende der Urniere gelegene Wucherung der Mittelplatte hineinwächst und mit dieser die erste Anlage der bleibenden Niere darstellt. Die Anlage kommt jedoch nicht am Ort ihres ersten Auftretens zur definitiven Entwickelung, sondern sie wächst hinter der Urniere empor und bildet sich erst am oberen Ende des Wolff'schen Körpers zu ihrer späteren Grösse und Struktur aus. Dabei kommt es zugleich zu einer Drehung des Urnierengangs um 180°, wodurch der ursprünglich hinter ihm liegende Ureter vor ihn gelangt. Indem das gemeinschaftliche Stück des Urnierengangs und Ureters allmählich in den Sinus urogenitalis hinein bezogen wird, verliert der Ureter seine directe Beziehung zum Urnierengang. Ihre Mündungen rücken immer weiter aus einander, der Ureter mündet jetzt in die Allantois, die später zur Harnblase wird. Die beiden Nierenanlagen liegen im frühesten Stadium ihrer Entwickelung ganz nahe der Mittellinie in der Gegend des 31. bis 34. Ursegments.

Wie Kupfer bei einem Schafembryo von 10 mm Länge beschreibt, „sind beide Nieren in dieser Entwickelungsstufe von

fast sphärischer Form, berühren sich in der Mittellinie, liegen hart vor der Theilungsstelle der Aorta und nehmen fast den ganzen Raum zwischen dieser und der Wurzel des Mesenteriums ein". In späterer Zeit fand er die Nieren weiter nach vorn gerückt und die Aorta zwischen ihnen.

Aus diesen entwickelungsgeschichtlichen Thatsachen folgt, dass die Tieflage der Niere auf einem Ausbleiben des Wachsthums längs des Wolff'schen Körpers beruht. Mag ein mechaniches Moment oder mangelnde Wachsthumsenergie die Entwickelungsstörung verursachen, jedenfalls erreicht die Niere nicht das Endziel ihrer Wanderung, sondern bleibt an irgend einer Stelle der Wegstrecke, die sie embryonal zurücklegen soll, liegen und kommt daselbst zu ihrer definitiven Ausbildung. — Man kann nach diesen Auseinandersetzungen sich leicht die verschiedenen Grade der Dislocation, vom kleinen Becken bis dicht unterhalb der normalen Stelle, sowie auch die Verschiedenheit der Lage zur Mittellinie des Körpers ableiten. Auch die Möglichkeit einer Verwachsung beider Nieren ergiebt sich aus der Berührung der Nierenanlagen in den ersten Stadien, und, je nachdem dann die eine oder andere Niere oder beide ihre Wanderung längs der Urniere fortsetzen, je nach dem Grad der Verschmelzung ferner, kommt es zur rechts- oder linksseitigen Dystopie der verwachsenen Niere oder zur normal gelagerten Hufeisenniere.

Eine Reminiscenz an embryonale Verhältnisse erhält sich bei der tiefliegenden Niere meist in der Form des Organs und der Lage des Hilus. Die Form erinnert an die sphärische Gestalt der Nierenanlage, von der Kupfer berichtet. Die Niere stellt in der Regel ein ovales oder rundliches Gebilde dar, das, von vorn nach hinten abgeplattet, an der Vorderfläche den Hilus trägt, aus dem das Nierenbecken hervorgeht, und in den die Hauptarterien eindringen. In den vier Fällen unserer Beobachtung fand sich der Hilus stets an der Vorderfläche, und so ist es fast ausnahmslos der Fall. Von seltenen Ausnahmen berichten Eustachi, Durham und Gruber. Sie fanden den Hilus an der Hinterfläche des Organs entwickelt.

Eine Beeinflussung erfährt die Form der Niere durch die Räumlichkeit, der sie sich anzupassen hat, und durch die umgebenden

Weichtheile. So ist ganz charakteristisch der durch den Psoas hervorgerufene Eindruck unseres dritten Falles. Auch Weisbach und Stern haben einen solchen Eindruck beobachtet; Goux berichtet, dass die Niere durch die Aorta, Schott, dass sie durch die Arteria iliaca einen Eindruck an ihrer hinteren Fläche erhalten habe. Liegt die Niere zum Theil im kleinen Becken, so hat sie an ihrer Hinterfläche eine Furche, entsprechend dem Eindruck, den der Rand des kleinen Beckens gemacht hat, sie ist gleichsam über die Fläche gebogen. Liegt die Niere ganz im kleinen Becken, so passt sie sich völlig den Raumverhältnissen desselben an, sie zeigt dann an Stelle der plattovalen, eine mehr viereckige Form. Sehr schön ausgeprägt findet sich dies Verhalten im zweiten unserer Fälle, wo die Niere bei einem Neugebornen die ganze Cavität des kleinen Beckens ausfüllt. Ihre Hinterfläche ist in solchen Fällen convex gestaltet, in die Concavität des Kreuzbeins eingefügt, während der Hilus aus der concaven Vorderfläche hervorgeht. Das ganze Organ verschmälert sich nach unten.

Die verwachsene Niere zeigt je nach dem Grad der Verschmelzung der beiden Organe verschiedene Form und Bildung. Die typische Hufeisenform findet sich namentlich in denjenigen Fällen, wo die Tieflage keine sehr beträchtliche ist. In anderen Beobachtungen stellen die verwachsenen Organe einen platten langgestreckten Körper dar, dessen Längsaxe in die Längsaxe des Körpers fällt oder quer oder schief zu derselben orientirt ist. So giebt Monginot die Beschreibung und Abbildung eines Falles, bei dem die verwachsenen Nieren in der Lumbalgegend quer über die Wirbelsäule ausgebreitet waren, lang gestreckt, aus mehreren von einander abgrenzbaren Lappen zusammengesetzt. Es gingen 3 Ureteren aus dem Organ hervor, über deren weiteren Verlauf jedoch nichts ausgesagt wird. Von Anderen wurde der oblonge oder S-förmig gekrümmte Nierenkörper längs liegend ganz in einer Körperhälfte angetroffen, wie es ähnlich ja auch in einem unserer Fälle statt hat. Endlich können verwachsene Nieren zu einem rundlichen, platten Gebilde gestaltet sein, das aus unregelmässigen Knoten und Lappen besteht. Man bezeichnet diese Form als Kuchenniere, von der unter Anderen Haller ein sehr schönes Beispiel beschrieben

und abgebildet hat. Der Hilus liegt auch bei den verwachsenen Nieren in der Regel vorn und die Ureteren verlaufen über die Vorderfläche der Niere herab, der Blase zu.

In der Form und Bildung des Nierenbeckens zeigen sich bei den Lageanomalien der Niere recht häufig ungewöhnliche Befunde. Wie dasselbe in allen unseren Fällen aus mehreren Aesten zusammenfloss oder auch gar nicht entwickelt war, so dass die Nierenkelche sich direct in einen Ureter vereinigten, so wurden in einer grossen Anzahl der Beobachtungen Varietäten des Nierenbeckens gefunden. Dagegen ist das Restiren der embryonalen Lappung wohl hin und wieder beobachtet worden, scheint mir aber bei der tiefliegenden Niere nicht häufiger vorzukommen, als auch sonst. In unseren Fällen bestand der Lappenbau der Niere nicht. Die Furchen, die sich sehr regelmässig an der Vorderfläche der tiefliegenden Niere finden, entsprechen den auch bei normaler Niere in der Nähe des Hilus auftretenden Furchen.

Die Grösse der verlagerten Niere ist in den einzelnen Beobachtungen sehr verschieden gefunden worden. Das gewöhnliche Verhalten ist, dass die dystope Niere der normal gelagerten an Grösse gleich kommt. Eine bemerkenswerthe Abweichung von diesem Verhalten weisen diejenigen Fälle auf, in denen die tiefliegende Niere hypoplastisch ist. Man wird nicht fehl gehen, wenn man in diesen Fällen die congenitale Atrophie oder Hypoplasie mit der Tieflage auf dieselbe Ursache zurückführt; es handelt sich dann um eine Entwickelungshemmung, die sowohl in der Grösse und Struktur des Organs als auch in seiner Lage zum Ausdruck kommt. In geringem Grade trat ein Zurückbleiben in der Grösse des verlagerten Organs in unserem vierten Fall in die Erscheinung, wo das Durchschnittsmaass der Grösse bei weitem nicht erreicht wurde. Ausgeprägte Fälle von Hypoplasie haben Gruber[1]), Westphal[2]), Chambon de Montaux[3]) beobachtet und beschrieben. Der Gruber'sche Fall zeigte ausserdem eine interessante Missbildung des Ureters, und sei deshalb in Kürze wiedergegeben.

[1]) Dieses Archiv. 1876.
[2]) Berl. klin. Wochenschr. 1890.
[3]) Observ. clinic. Paris 1789.

Der Ureter, ein sehr stark erweiterter kurzer Kanal, mündete nicht in die Harnblase, sondern endigte blind und hatte nur seitlich eine Communication mit der Vesica seminalis. Die Folge dieser Missbildung war gewesen, dass die Niere, deren Secret keinen Abfluss hatte, in ihrer Entwickelung zurückblieb und atrophirte. Sie stellte eine in der Höhe des vierten Lendenwirbels liegende, kleine Cyste dar, ohne Spur von Drüsensubstanz. Die normal liegende linke Niere war compensatorisch hypertrophirt. Gruber deutet den Fall so, dass der Ureter nie die normalen Communication mit der Blase erlangt habe, und dadurch Anlass zu der Atrophie der Niere gegeben habe. In dem von Westphal beschriebenen Fall lag die congenital atrophische Niere tief in der Fossa iliaca. Chambon de Montaux erzählt von einer Niere, die er dem Uterus aufsitzend fand, bedeutend kleiner als der Norm entspricht.

Im Gegensatz zu diesen Fällen von abnormer Kleinheit des tiefliegenden Organs, wies unser dritter Fall eine dystope Niere von ungewöhnlicher Grösse auf. Da es sich dabei gleichzeitig um Fehlen der anderseitigen Niere handelte, ist dies Hypervolum durch die vermehrten Ansprüche zu erklären, welche an die Function des Organs gestellt wurden. Solche compensatorische Hypertrophie ist bei Fällen von congenitalem Nierenmangel ein sehr gewöhnliches Vorkommniss und in der Literatur des Nierendefectes[1]) findet man die Frage der Hypertrophie und der mikroskopischen Befunde bei derselben auf's Eingehendste besprochen. Der Ureter ist in allen Fällen von Nierendystopie, entsprechend dem Grad der Tieflage, verkürzt, häufig etwas weiter als normal. Sein Verlauf ist häufig geschlängelt. In seiner Einmündung in die Blase zeigt er dagegen fast stets normales Verhalten. Das ist ja unschwer verständlich, wenn man bedenkt, dass die Entwickelung der Niere mit einer Wucherung des Ureters beginnt, die Bildung und Einmündung desselben also von der sich später ausbildenden Tieflage der Niere in keiner Weise beeinflusst werden kann. Eine Missbildung des Ureters, wie sie der eben beschriebenem Fall Gruber's zeigt, stellt eine seltene Ausnahme dar.

[1]) Beumer, dieses Archiv. Bd. 72. — Guttmann, ebendaselbst. Bd. 92. — Eckardt, ebendaselbst. Bd. 114.

Ein grosser Reichthum von Varietäten tritt in der Blutversorgung der verlagerten Niere zu Tage. Es kommen nach Zahl, Ursprung und Verlauf der Gefässe Schwankungen innerhalb so weiter Grenzen vor, dass jeder einzelne Fall in dieser Hinsicht seine Besonderheiten hat. Allen gemeinsam ist, dass die Gefässe der tiefliegenden Niere tieferen Ursprungs sind, als die normale Arteria renalis, und dass die Zahl der Gefässe gegenüber der Norm vermehrt ist. Kommt schon bei der normal gelagerten Niere nicht allzu selten eine Vermehrung in der Zahl der Arterien vor, wofür der zweite Fall unserer Beobachtung ein Beispiel liefert, so ist eine Mehrzahl der Arterien die ausnahmslose Regel bei der verlagerten Niere. Es wurden bis zu 5 Arterien beobachtet, 2—3 sind der gewöhnliche Befund. Diese entstammen entweder den tieferen Abschnitten der Aorta nahe der Bifurcation, oder sie gehen aus einer der Iliacae hervor. Häufig wird die Niere aus mehreren Quellgebieten versorgt, nicht selten bezieht sie ihr Blut aus Arterienstämmen beider Körperhälften.

Wenn man sich klar macht, dass die Niere bei ihrer embryonalen Wanderung das Gebiet verschiedener Arterien passirt, und dass die Tieflagerung der Niere nichts als die Fixation irgend eines dieser embryonalen Stadien bedeutet, so lässt sich der Wechsel in dem Gefässbefund leicht verstehen. So lange die Nierenanlage vor dem Promontorium liegt, gehört sie in's Gebiet der Hypogastricae. Sie rückt dann weiter nach vorn; in der Fossa iliaca wetteifern Iliaca communis und Aorta um die Versorgung des Organs mit Blut; gelangt sie endlich an den Platz ihrer Bestimmung, so fällt allein der Aorta die Aufgabe der Ernährung zu, und es kommt zur Ausbildung der definitiven Gefässbahnen zur Niere. Bleibt die Niere an irgend einer Stelle ihres Weges liegen, so wird sie den Arterienstämmen tributär, in deren Bereich sie liegt. Die bedeutendsten Abweichungen von der Norm finden sich daher bei Tieflage im kleinen Becken, wo die Aorta und die Iliacae beider Körperhälften an der Versorgung des Organs Antheil suchen. In solchen Fällen — Fall 1 unserer Beobachtung gehört dazu — findet man nicht nur die grösste Zahl von Arterien, sondern auch die grösste Verschiedenheit im Ursprungsgebiet derselben. Rückt

die Niere längs der Wirbelsäule auf einer Seite in die Höhe, so beschränkt sich die Blutzufuhr zunächst auf eine Körperhälfte, ferner nimmt die Zahl der Arterien mehr und mehr ab, und findet man die Niere nur wenig unterhalb ihrer normalen Stelle gelagert, so zeigt sie, wie in der Form und in der Lage des Hilus, so auch in der Gefässversorgung, Verhältnisse, die der Norm sehr nahe stehen.

Für den Eintritt der Gefässe ist zwar meistens der Hilus der bevorzugte Ort, doch kommen auch mannichfach andere Befunde zur Beobachtung, indem die Arterien direct in die Substanz der Nieren eindringen, sei es in der Nähe des Hilus, sei es an der Hinterfläche der Niere oder an einem der Pole. Unsere Fälle geben für alle diese Verhältnisse gute Beispiele, so dass es nicht nöthig ist, auf andere Beobachtungen zu exemplificiren.

Fast das gleiche Verhalten, wie die Arterien, zeigen die Venen. Ihre Zahl kann auch bis auf fünf und mehr steigen, häufig jedoch fliessen die Venenäste zu einem oder zwei Hauptästen zusammen, die sich in die Vena cava ascendens oder die Vena iliaca communis ergiessen. Die Venen verlaufen in Begleitung der Arterien oder treten an beliebiger Stelle aus der Substanz der Niere hervor.

Pathologische Zustände trifft man an der tiefliegenden Niere nicht häufiger oder seltener, als an der normal gelagerten. Es kommen gelegentlich die verschiedenen Formen der Nephritis (Weisbach) und Hydronephrosenbildung (Gruber) vor. Kruse berichtet von einem Fall von partieller Hydronephrose einer verschmolzenen Niere; Drouin von einer vor dem Sacrum liegenden Niere, welche acht Steine bis zu Taubengrösse enthalten habe. Kaltschmidt erzählt von einer alten Frau, die ohne vorhergegangene Nierensymptome, plötzlich mit heftigen Nierenschmerzen erkrankte und unter den Erscheinungen der Anurie nach wenigen Tagen starb. Man fand bei der Section die beiden Nieren verschmolzen, tiefliegend und das Nierenbecken mit Steinen erfüllt.

Einen besonders hohen Procentsatz von Erkrankungen liefern die dystopen Nieren jedoch nicht. Dass Leute, die einen congenitalen Nierendefect oder eine verschmolzene Niere besitzen, bei pathologischen Vorgängen in diesem Organ, einem besonders

grossen Risiko ausgesetzt sind, ist ohne Weiteres einleuchtend und wird auch durch den dritten Fall unserer Beobachtung demonstrirt.

Den von der Norm abweichenden anatomischen Verhältnissen, die an der Niere selbst, bei Dystopie des Organs, hervortreten, gesellen sich eine Reihe von Lage- und Formanomalien der benachbarten Abdominalorgane hinzu.

Ein Befund, auf den schon die älteren Beobachter von Lageanomalien der Nieren aufmerksam wurden, und der mit grosser Regelmässigkeit erhoben worden ist, ist der, dass die Nebenniere ihren normalen Platz inne hat, wenn die Niere dislocirt ist. Die Zusammengehörigkeit der Glandula suprarenalis mit der Niere ist ja seit Langem als eine rein topographische erkannt worden, die Entwickelungsgeschichte lehrt die Unabhängigkeit beider Organe von einander, und auch diese regelmässige Wahrnehmung des pathologischen Anatomen weist auf diese Unabhängigkeit hin. Die Entwickelungsgeschichte lehrt bekanntlich, dass die Nebennieren zum Theil von den Ganglienanlagen des sympathischen Grenzstrangs abstammen, zum Theil aus einer Zellanhäufung hervorgeht, bei deren Bildung die vordersten Theile der Urniere betheiligt zu sein scheinen. Jedenfalls ist also die Anlage der Nebenniere von der ersten Nierenanlage, sowohl dem Entstehungsboden, als dem Ort der Entstehung nach, völlig getrennt. Niemals liegt daher die Nebenniere dem oberen Pol der tiefliegenden Niere auf, dagegen findet man häufig auf der Seite, wo die Niere tiefliegt, auch einen geringen Grad von Tieflage der Nebenniere. Dieselbe ist wohl einfach mechanisch zu erklären, indem der Druck, den die Niere normaler Weise gegen die Nebenniere ausübt, hier weggefallen ist. Ausserdem kommt gelegentlich auch bei normaler Lage der Niere Tieflage der Nebenniere vor[1]). Fälle von Mangel einer oder der beiden Nebennieren sind, wenn sie mit Tieflage der Niere gleichzeitig beobachtet werden, als zufälliges Zusammentreffen zu deuten[2]).

Die tiefliegende Niere wird, wie die normal gelagerte, an ihrer Vorderfläche vom Peritonäum überkleidet, bei Tieflage im

[1]) Friedlowsky, Allg. Wiener med. Ztg. 1867.

[2]) Fälle von Scheiber, Wien. med. Jahrb. 1875. — Stocquard, a. a. O. — Pacoud, l. c.

kleinen Becken findet sich nur ein Theil der Vorderfläche mit einem serösen Ueberzug bedeckt. Das Peritonäum schlägt sich dann von der Niere auf die Blase oder das Rectum über, eine Excavatio vesico-renalis oder recto-renalis bildend, wie sie sich im 2. und 3. Fall unserer Beobachtung ausgebildet finden und auch von Gruber u. A. beschrieben worden sind.

Die Blase wird durch die tiefliegende Niere in ihrer Gestalt und Lage nicht beeinflusst. Die Asymmetrie des äusseren und inneren Baues der Blase, wie ihn zwei unserer Fälle zur Anschauung bringen, ist der gewöhnliche Befund, der bei einseitigem Nierendefect erhoben wird. Im 3. Fall waren durch das Bestehen einer Phimose und der Atresia ani vesicalis besondere Bedingungen geschaffen, auf welche die ungewöhnliche Ausdehnung des Organs zu beziehen ist.

Zwei unserer Fälle boten Anomalien der Venenverzweigung des Beckens dar, indem einmal die linke Vena hypogastrica in die rechte Vena iliaca communis mündete, das andere Mal das Blut der linken Hypogastrica zum Theil in die rechte Hypogastrica hinübergeleitet war, zum Theil normal in die Iliaca communis sinistra einmündete. Es ist merkwürdig, dass ähnliche Anomalien der Beckenvenen auch von Gruber[1]) in 4 Fällen von Tieflage der Niere beobachtet worden sind.

Der Darm weist bei dystoper Niere am häufigsten Lageabweichungen auf. Besonders die Tieflage der linken Niere im kleinen Becken oder nahe dem Beckeneingang ruft oft Situsanomalien des Darms hervor. In den 33 Fällen, die Gruber zusammengestellt hat, fand sich das Rectum 11mal nach rechts verlagert, in den später veröffentlichten Fällen finde ich das gleiche Verhalten noch 3mal erwähnt[2]). Auch Fehlen der Flexura sigmoidea, Verdoppelung und Verlagerung derselben sind beschrieben[3]). Alle diese Anomalien charakterisiren sich ohne Weiteres als Folgen der Tieflage der Niere. Indem die Niere sich an der Stelle einlagert, wo normaler Weise das S romanum oder der Anfangstheil des Rectum zur Entwickelung kommt,

[1]) Gruber, Wien. med. Jahrb. 1866. Dieses Archiv. Bd. 78.

[2]) Gruber, dieses Archiv. Bd. 78. — Friedlowsky, a. a. O. — Stern, a. a. O.

[3]) Gruber, Wien. Jahrb. 1866.

veranlasst sie die abweichende Lagerung und Bildung des Darms. Ebenso verhält es sich mit einer Verlagerung des Uterus nach links in einem Fall, den Boinet[1]) beschreibt. Die Niere lag hier im kleinen Becken und zwar hinter der Blase; der Uterus war nach links und hinten gedrängt, das Ligamentum latum der rechten Seite zwischen Niere und Rectum ausgespannt.

Eine ganz andere, ungleich seltenere Bildungsanomalie des Darms demonstrirt der zweite unserer Fälle, wo sich eine tief im Becken liegende Niere gleichzeitig mit Atresia ani vesicalis vorfand. Die Wahrnehmung ist von ganz besonderem Interesse. Nicht als ob nicht schon gelegentlich Atresia ani und Dystopie der Niere zusammen vorgekommen wären, sondern weil man in diesem Fall einen causalen Zusammenhang zwischen den beiden Missbildungen wohl annehmen darf. Beim Vergleich mit den in der Literatur beschriebenen Fällen ähnlicher Art wird das Charakteristische unseres Falles hervortreten. Bousquet[2]) fand bei einem bald nach der Geburt gestorbenen Mädchen die rechte Niere tief, auf dem 4. Lendenwirbel, liegend. Die Blase fehlte. Die beiden Ureteren mündeten, nach seiner Beschreibung, zwischen den Schamlippen. Auch ein After war nicht vorhanden. Der Enddarm mündete in die Scheide. Godard[2]) sah eine in der linken Darmbeinschaufel liegende verschmolzene Niere und fand gleichzeitig Offensein des Urachus und Atresia recti. Ausser mit Dystopie der Niere hat man gelegentlich mit anderen Bildungsfehlern der Niere Atresia ani combinirt gefunden. Ich erwähne hier eine Beobachtung von Scheiber[3]), der bei einem 30jährigen Mädchen Atresia ani vaginalis beobachtete und gleichzeitig Fehlen der rechten Niere und Nebenniere vorfand. Auch unser Fall war ausser durch Tieflage einer Niere durch Mangel der anderen ausgezeichnet. Gerster[4]) hat Zusammentreffen von Hufeisenniere und Atresia ani beschrieben. In seinem Fall hatte der linke Ureter den normalen Anschluss an die Blase nicht erreicht, sondern mündete in das blind endigende Rectum. Durch Stauung des Harns in diesem Blindsack kam es zur

[1]) Boinet, siehe Literaturverzeichniss.
[2]) Literaturangaben am Schluss.
[3]) Wien. med. Jahrb. 1875.
[4]) New York med. Journal. 1878.

Hydronephrosenbildung schon während des Fötallebens. Der Tod trat bald nach der Geburt ein und die Section deckte diese seltene Missbildung auf.

Alle diese Thatsachen beanspruchen Interesse, insofern sie eine Combination verschiedener, nicht sehr gewöhnlicher Missbildungen darstellen, und damit zugleich einen Beleg für die Erscheinung liefern, dass sich oft eine Neigung zur Häufung von Missbildungen beobachten lässt. Unser Fall nimmt eine Sonderstellung ein, insofern es sich bei ihm nicht nur um ein Nebeneinander verschiedener Bildungsfehler handelt, sondern ein causaler Zusammenhang zwischen beiden zu erkennen ist. Wenn Eppinger[1]), nach Analogie mit Hemmungsbildungen anderer Organe, alle Fälle von Atresia ani auf mechanische ätiologische Momente zurückführen möchte und dafür einige Belege erbringt, so dürfte unser Fall eine wichtige Stütze seiner Ansicht liefern. Denn es ist unschwer ersichtlich, dass die völlig in's kleine Becken gerückte Niere, welche dem Beckenboden und Damm fest auflag, nicht nur den Enddarm verlagern, sondern auch der Ausbildung eines Anus ein mechanisches Hinderniss bieten musste. Es erlangte somit nur der vordere Theil der Cloake eine Oeffnung nach aussen, nur die Harn- und Geschlechtsausführwege bildeten sich normal aus; der Endarm blieb von der Verbindung mit Körperoberfläche abgeschlossen, es persistirte eine Cloake, die in der Verbindung von Rectum und Blase zum Ausdruck kommt.

Noch häufiger als mit Bildungsfehlern des Intestinaltractus findet man die Dystopie der Niere mit Missbildungen der Geschlechtsorgane, besonders der Geschlechtsausführwege vereinigt. Auch für eine derartige Combination giebt ein Beispiel unser dritter Fall, bei dem wir Kryptorchismus und eine Anomalie der Geschlechtswege constatiren konnten, neben Tieflage einer und Fehlen der anderen Niere. In der Literatur sind mehrfach ähnliche Fälle beschrieben worden. Der retinirte und atrophische Hoden unseres Falles gehörte der Körperhälfte an, deren Niere gar nicht zur Entwickelung gekommen war, und wenn auch das Präparat eine genaue Feststellung der Verhältnisse des Vas deferens und der Samenblase nicht mehr zuliess, so erinnert

[1]) Prager med. Wochenschr. 1880.

doch der Fall lebhaft an die wiederholt gemachten Wahrnehmungen, bei denen sich gleichzeitig mit Nierendefect eine Agenesie der Geschlechtsausfuhrwege vorfand, und in Folge letzterer eine Atrophie des Hodens eingetreten war. Gruber[1]), Mosler[2]), Bachhammer[3]) haben solche Fälle, die völlig mit einander übereinstimmen, vorgebracht. Letzterer erörtert im Anschluss an seine Beschreibung die Entstehung dieser Anomalie und bringt eine sehr plausible Ansicht über das Zustandekommen derselben vor. Er weist darauf hin, dass in diesen Fällen alle vom Urnierengang sich ableitenden Gebilde fehlen, Ureter und Niere, Vas deferens und Samenblase, und dass es sich daher wohl nicht um eine zufällige Coincidenz verschiedener Missbildungen handeln werde, sondern der Ursprung aller der gleiche sei, gelegen in einer Entwickelungsstörung, die den Urnierengang betroffen habe.

Es ist interessant, dass auch beim weiblichen Geschlecht ähnliche und ähnlich zu deutende Bildungsfehler beobachtet worden sind. Ich stelle vier Fälle zusammen, die ich aus der Literatur gesammelt habe, und deren Uebereinstimmung frappant ist. Luton[4]) sah eine tiefliegende linke Niere in der Leiche eines bald nach der Geburt gestorbenen weiblichen Kindes, bei dem gleichzeitig das linke Uterushorn rudimentär war, die linke Tube fehlte, und das linke Ovar an Grösse beträchtlich hinter dem rechten zurückblieb. Kussmaul[5]) hat die Beschreibung eines Präparats der Freiburger anatomischen Sammlung gemacht. Dasselbe stammte von einer 65jährigen Frau und zeigte eine tiefliegende linke Niere; linkes Uterushorn und linke Tube waren als Rudimente kaum zu erkennen; das linke Ovarium war gleichfalls rudimentär. Rechts bestanden normale Verhältnisse.

Boyd[6]) giebt den Sectionsbefund einer 72jährigen Frau:

[1]) Gruber, Mémoires de l'Acad. de St. Petersbourg. VII. série. Tome II. 1860.

[2]) Mosler, Archiv für Heilkunde. 1863.

[3]) Bachhammer, Archiv für Anat. 1879.

[4]) Luton, Comptes rendus de la Société de biologie. 2. sér. Tome 4. 1857.

[5]) Kussmaul, Mangel, Verkümmerung, Verdoppelung der Gebärmutter. Würzburg 1859.

[6]) Boyd, Medico-chir. transact. London 1841.

beide Nieren liegen tief, das rechte Ovarium ist Sitz eines Tumors, das linke ist rudimentär. Beide Uterushälften, beide Tuben fehlen. Von der Vagina ist nur eine Andeutung vorhanden. Braxton Hicks[1]) endlich berichtet, dass er bei einer Section die linke Niere nach rechts unten verlagert und mit der rechten verwachsen gefunden habe. Die linke Uterushälfte mit ihren Adnexen fehlte.

Die vier Fälle sind so ausserordentlich übereinstimmend im anatomischen Befund, dass man schon dadurch auf eine den Bildungsfehlern der Niere und der Geschlechtsorgane gemeinschaftliche Grundursache hingewiesen wird. Es ist anzunehmen, dass auch hier die ursprüngliche Entwickelungsstörung den Urnierengang betroffen hat, von dem sich sowohl die Nierenanlage als die Müller'schen Gänge ableiten, welche später die weiblichen Geschlechtsausführwege, Tube, Uterus und Vagina, hervorgehen lassen. Eine Anzahl von Fällen, wo es sich um einseitigen Nierendefect mit Anomalien der weiblichen Genitalorgane bei normaler Lage der anderen Niere handelt, finden sich bei Beumer (a. a. O.) zusammengestellt.

Die praktischen Erfahrungen, die man bisher über die Nierendystopie gesammelt hat, stehen an Reichhaltigkeit bei Weitem hinter den mannichfaltigen anatomischen Beobachtungen über diesen Bildungsfehler zurück. Und es ist anzunehmen, dass auch in Zukunft die Nierendystopie häufiger bei der Section, als in der Klinik zur Beobachtung kommen wird, denn die überwiegende Mehrzahl der Fälle machen keine klinischen Erscheinungen, verursachen dem Träger keine Beschwerden und dem Arzt kein Kopfzerbrechen.

Es existiren eine grosse Anzahl von Beschreibungen, bei denen die Lageanomalie der Niere zufällig in der Leiche gefunden wurde, nachdem der Besitzer sie 70 oder selbst 80 Jahre ohne Beschwerde mit sich herumgetragen hatte. Und in denjenigen Fällen, wo der Finger des Arztes die Niere als Tumor an der hinteren Bauchwand prominiren fühlte, blieb es in früherer Zeit beim Staunen über diesen unerklärlichen Befund, für ein ärztliches Eingreifen hätte ein solcher Tumor keine Indication abgegeben, selbst wenn er bedrohliche Krankheits-

[1]) Braxton Hicks, Transact. of obstetric. Soc. London 1879.

symptome hervorgerufen hätte, was meistens nicht der Fall war. Im letzten Punkt hat sich die Sache geändert, seitdem die Chirurgie vor einer Eröffnung der Bauchhöhle nicht mehr zurückzuscheuen braucht. Die Frage nach der praktischen Bedeutung der Nierendystopie ist in ein anderes Stadium getreten, seitdem die Eventualität der Operation eines auch seinem Wesen nach nicht genau zu diagnosticirenden Tumors in Betracht kommt, falls derselbe das Leben zu gefährden scheint. Daher verdienen die Erfahrungen der Fälle, welche oben beschrieben worden sind, zur Kenntniss gebracht zu werden. Was die älteren Aerzte über Nierendystopie berichtet haben und was unsere Fälle lehren, sei in Kürze vorgeführt.

Ich habe in der gesammten Literatur über die Lageanomalien der Niere nur sechs Fälle angeführt gefunden, in denen die dystope Niere während des Lebens subjectiv oder objectiv zur Wahrnehmung gekommen wäre, alle, ohne dass die Missbildung erkannt ward. Einer dieser Fälle ist von Hohl[1]) beschrieben, welcher eine im Becken liegende linke Niere bei einer 75jährigen Frau fand und dazu berichtet, dass dieselbe 30 Jahr früher bei einer Geburt als Geschwulst im Unterleib gefühlt wurde und bei jeder Wehe vorgetrieben ward. Caudemont[2]) erzählt von einem Manne, der an Blasensteinen litt, und bei dem 2 Finger unter dem Nabel eine abgerundete, auf Druck empfindliche Geschwulst gefühlt wurde, die sich nach dem Tode als die vor dem Promontorium gelagerte steinkranke Niere erwies. Durham[3]) fand in der Leiche eines Mannes eine tiefliegende linke Niere. 5 Jahre vorher wurde dieselbe bei Gelegenheit einer Erkrankung des Betreffenden im Hypogastrium links von der Medianlinie als Geschwulst wahrgenommen, deren Betasten unangenehme Empfindungen hervorrief. Fischel[4]) erzählt von einer tiefliegenden Niere, die ein Geburtshinderniss abgab. Sehr schwere Symptome machte die tiefliegende Niere in einem Fall, den de Neufville[5]) genau beobachtet und dargestellt hat. Es trat

[1]) Hohl, Meckel's Archiv. 1828.
[2]) Caudemont, Bull. de la Soc. d'anatomie de Paris. 1844.
[3]) Durham, Guy's Hosp. Rep. 3. Ser. 6.
[4]) Fischel, Prager med. Wochenschr. 1885.
[5]) De Neufville, Archiv für phys. Heilkunde. 10. 1851.

bei einer 25jährigen Frau innerhalb weniger Tage Oedem beider Beine und bald nachher auch geringer Ascites auf, nach Verlauf von 2 Wochen erfolgte der Tod. Bei der Section zeigten sich die beiden Nieren verwachsen, vor dem Promontorium liegend, sehr blutreich. Durch Compression der Vena cruralis und iliaca externa sinistra war es zur Thrombosirung dieser Gefässe gekommen, der Thrombus hatte sich bis in die Vena cava fortgesetzt und dadurch den Abfluss des Blutes aus der rechten Extremität behindert. De Neufville erklärt das plötzliche Eintreten so schwerer Erscheinungen, nachdem während 25 Jahren keine Krankheitssymptome von dem tiefliegenden Organ ausgegangen waren, durch die Hyperämie der Niere, die im Anschluss an eine Bronchitis und Pleuritis entstanden sei.

In diesem Fall sieht man einmal ein Symptomenbild, das man, wie Lanceraux ausführt, öfters bei Nierendystopie erwarten könnte, nehmlich die Compression der grossen Körpervenen und ihre Folgeerscheinungen. In einer grossen Anzahl der Fälle von Tieflage liegen die Nieren den Vasa iliaca unmittelbar auf, trotzdem habe ich sonst keinen Fall gefunden, bei dem von Druckerscheinungen der Venen für die untere Extremität berichtet wäre. Auch Druck der Nerven bei Lage im kleinen Becken ist nicht beobachtet.

In einem Fall, den Fossati[1]) mittheilt, trat bei einem Arbeiter im Anschluss an ein Trauma ein weich elastischer fluctuirender Tumor in der Unterbauchgegend auf, dessen Inhalt sich bei der Punction als Harn erwies. Nach dem Tode zeigte sich, dass der Tumor einen von Peritonäum und Pseudomembranen abgegrenzten Sack darstellte, der mit dem Nierenbecken der vor dem Promontorium gelagerten Niere zusammenhing. Weiteres habe ich über diesen Fall, von dem mir nur ein Referat vorlag, nicht erfahren können.

Auch unsere Fälle vervollständigen das Symptomenbild, das die tiefliegende Niere hervorbringen kann, nicht. Man könnte geneigt sein, die Verdauungs- und Stuhlbeschwerden, welche in Fall 3 auftraten, auf ein durch die tiefliegende Niere hervorgerufenes Passagehinderniss des Darms zu beziehen. Doch

[1]) Fossati, Schmidt's Jahrb. 1888.

hat diese Annahme wenig Wahrscheinliches, wenn man bedenkt, dass die Niere 30 Jahre lang im Beckeneingang lag, ohne Stuhlbeschwerden zu machen, und dass letztere eintraten, ohne dass eine pathologische Veränderung der Niere hinzugekommen wäre. Im Zusammenhang mit Vomitus matutinus und den sonstigen Magensymptomen wird die Verstopfung eher als Ausdruck einer alkoholischen Verdauungsstörung zu deuten sein.

Bei so spärlichen und wenig mit einander übereinstimmenden Beobachtungen kann von einem typischen Symptomenbild der Nierendystopie nicht die Rede sein. Es muss vielmehr als typisch bezeichnet werden, dass keine Erscheinungen von der verlagerten Niere ausgehen. Deshalb wird dieselbe auch dem Arzt, der auf sie aufmerksam wird, stets grosse diagnostische Schwierigkeiten bereiten, und es wird selbst in Fällen, wo an eine Nierendystopie gedacht wird, bei der Muthmaassung bleiben. Zu dem umfangreichen Capitel von den diagnostischen Schwierigkeiten, welche Bauchtumoren verursachen können, liefert, wie unser dritter Fall zeigt, auch die Nierendystopie ihren Beitrag. Aber nicht allein an die diagnostischen Fähigkeiten des Arztes stellt die verlagerte Niere hohe Anforderungen, sondern auch seine operativen Eingriffe können, wie wieder unser dritter Fall darlegt, durch eine solche Anomalie in ausserordentlichem Maasse erschwert und in ihrem Resultate getrübt werden.

Es ist mir, nach den bisher gemachten Veröffentlichungen, kein Fall ausser denen unserer Beobachtung bekannt geworden, bei welchem die tiefliegende Niere zu einem chirurgischen Eingriff Veranlassung gegeben hätte, oder bei einer Operation als störendes Moment hervorgetreten wäre. Allein, wie Eingangs erwähnt, steht zu erwarten, dass der fortgeschrittenen Chirurgie in Zukunft derartige Erfahrungen bevorstehen. Es sind zwei Möglichkeiten in Betracht zu ziehen, bei denen die dystope Niere für den Chirurgen Wichtigkeit erlangen kann. Entweder geht die Indication zur Operation von der Niere selbst aus, oder es handelt sich um jene Fälle, wo Krankheitssymptome fälschlicher Weise auf einen ungewöhnlichen Tumor bezogen werden, der sich bei der Operation unvermuthet als die Niere erweist. In beiden Eventualitäten hat die Operation ihre Schwierigkeiten und Gefahren. Im letzteren Fall sind es hauptsächlich dia-

gnostische Schwierigkeiten, denn, wie die Operation unseres Falles lehrt, ist der Nachweis, dass solch ein Tumor an der hinteren Bauchwand die Niere ist, keineswegs leicht zu führen während der Operation, und bringt ausserdem Gefahren mit sich. Dass die dystope Niere selbst eine Indication zum Eingreifen geben kann, ist in Hinblick auf Fälle, wie z. B. Fossati einen beschreibt, und im Hinblick auf das gelegentlich auch bei dystoper Niere beobachtete Vorkommen von Hydronephrose und Nierensteinen, nicht ausser Bereich der Möglichkeit.

Dann kann die den Fall complicirende Tieflage der Niere entweder vorher diagnosticirt sein oder erst nach der Eröffnung des Bauches erkannt werden. In beiden Fällen sind die Gefahren und Schwierigkeiten der Operation sehr beträchtliche, dann natürlich besonders, wenn man auf die Tieflage der Niere nicht vorbereitet ist. Die Schwierigkeiten, die sich dem Chirurgen entgegenstellen, liegen in den abnormen anatomischen Verhältnissen begründet. Da kommen zunächst die unregelmässigen Gefässverhältnisse in Betracht, die Mehrzahl und der abnorme Ursprung der Arterien. Der oft nur kurze Verlauf der Arterien und Venen, und somit die enge Beziehung zu den benachbarten grossen Gefässstämmen des Körpers erhöhen die Schwierigkeit und vermehren die Gefahr umfangreicher Blutungen. Ferner wird die Entscheidung der höchst bedeutsamen Frage, ob es sich um eine verwachsene Niere, ob um eine einfach tiefliegende, ob um die einzige und tiefliegende Niere handle, nicht leicht zu treffen sein. Die verwachsene Niere wird wieder je nach dem Grad der Verwachsung eine verschiedene Behandlung indiciren. Ich erwähne hier in Kürze, dass die Durchtrennung der die beiden Nieren am unteren Pol verbindenden Substanzbrücke bei normal gelagerter Hufeisenniere einmal mit Erfolg von Socin[1]) ausgeführt worden ist.

In einem anderen Fall, der in der Heidelberger chirurgischen Klinik zur Operation kam und von Braun[2]) beschrieben ist, fand man, beim Versuch eine Pyonephrose zu operiren, dass dieselbe einem Schenkel einer Hufeisenniere angehörte. Es traten so heftige Blutungen aus den mit der Niere verwachsenen grossen

[1]) Socin, Bruns' Beiträge. 4.

[2]) Braun, Deutsche med. Wochenschr. 1881.

Körpervenen ein, dass die Operation nicht zu Ende geführt werden konnte.

Endlich kann auch das abnorm gelagerte und gebildete Nierenbecken, der abnorm verlaufende Ureter bei Dystopie der Niere eine die Operation erschwerende Complication abgeben.

Kurz, ein operativer Eingriff bei tiefliegender Niere ist in mehr als einer Hinsicht eine dornenvolle Aufgabe und wenn wir Alles, was von praktischen Gesichtspunkten aus über die Nierendystopie gesagt worden ist, zusammenfassen, so bringt diese Anomalie gelegentlich für den Arzt Aufgaben, welche die höchsten Anforderungen an sein Urtheil und Können stellen. In solchen Fällen — mögen es immerhin Ausnahmefälle sein — wird die Kenntniss der anatomischen Verhältnisse der Lageanomalie, sowie der über sie gemachten praktischen Erfahrungen von Nutzen sein.

Zum Schlusse sage ich Herrn Geheimrath Arnold für die gütige Ueberweisung dieser Arbeit und seine wohlwollende Unterstützung bei Abfassung derselben meinen wärmsten Dank.

Literatur.

(Die mit * bezeichneten Fälle habe ich nur in Referaten eingesehen.)

I. Fälle von Tieflage der linken Niere bei normaler Lage der rechten.

1. Gruber, Wiener medicinische Jahrbücher. 1866. (Alle Fälle der alten Literatur enthaltend.)
2. Gruber, dieses Archiv. Bd. 78.
3. Friedlowsky, Allg. Wiener med. Ztg. 1867.
4. Stern, Inaug.-Dissert. Berlin 1869.
5. Legg Wickham, Transact. of path. Soc. XXVII. 1876.
6. Schott, Oesterreich. Zeitschr. für prakt. Heilkunde. 1866.
7. Westphal, Berl. klin. Wochenschr. 1890.
8. Lancereaux, L'union médicale. 1880.
9.* Fossati, Ann. univers. die Med. e Chir. Giugno 1888.

II. Fälle von Tieflage der rechten Niere bei normaler Lage der linken.

1. Drouin, Lieutandi Anat. pract.
2. Treu, Commercium litt. Norimbergiae 1737.
3. Bousquet, Samml. auserlesener Wahrnehmungen. VI. 1762.
4. Varnier, Mémoires de l'Acad. de Paris. 1774.

5. Chambon de Montaux, Observ. clinic. Paris 1789.
6. Boinet, Archives générales. VII. 1835.
7.* Legg and Omerod, Transact. of path. Soc. XXVII. 1876.
8. Gruber, Mémoires de l'Acad. de St. Pétersbourg. VII. Ser. Tome II. 1860.
9. Gruber, dieses Archiv. Bd. 32 und 68.
10. Gruber, St. Petersburger med. Zeitschr. 1863.
11. Weisbach, Wiener med. Wochenschr. 1867.
12. Stern, Inaug.-Dissert. Berlin 1869.

III. Fälle von Tieflage einer Niere bei Fehlen der anderen.

1. Weisbach, siehe oben.
2. Watson, Edinb. Journal. 1874.

IV. Tieflage beider Nieren ohne Verwachsung.

1. Martin St. Ange, Annales des sciences naturelles. sér. I. t. XIX.
2. Boyd, Medico-chirurg. transact. London. 2 Ser. Vol. 6. 1841.
3. Poirier, Bulletin de la Société d'anatomie de Paris. 1889.
4. Potherat et Morderet, ibid.

V. Gekreuzte Dystopie ohne Verwachsung.

Weisbach, siehe oben.

VI. Fälle von gekreuzter Dystopie mit Verwachsung und von Dystopie beider mit einander verwachsener Nieren.

1. Morgagni (De sedibus et causis morborum. Epist. XLVII) berichtet von einer Anzahl nicht genau beschriebener Fälle von Carolus Stephanus, Andernacus, Cabrolius, Cel Fontanus, Vesalius, Eustachius.
2. Laube, Ephemerid. nat. curios. ann. IX.
3. Riolanus, Anthropographie.
4. Monginot, Journal des savants. 1678.
5. Botallus, Observ. anat. I.
6. Panthot, Journal des savants. 1681.
7. Sandifort, Museum anat. Lugd. Vol. I. — Observ. anat. path. Lib. III.
8. Du Vivier, Mém. de l'Acad. de Paris. 1730.
9. Balley, Auserles. Wahrnehmungen. Strassburg 1764.
10. Haller, Opusc. path. 1755.
11. Gebhard, Advers. med. Basileae 1777.
12. Kaltschmidt, Diss. de uno rene in cadavere invento. Jenae 1755
13. Panarolus, Jatrologism. observ. Pentec.
14.* Mondoni, Novi comment. acad. scient. Bonn 1839.
15.* Sandwith, Prov. med. Journal. 1844.
16.* Reid, Monthley Journal. 1843.
17.* Penada, Saggio d'osserv. t. I.
18. Godard, Comptes rendus de la Soc. de biologie. 1855.

19.* Goux, Gazette de Paris. 1856.
20. De Neufville, Archiv f. phys. Heilkunde. 1851.
21. Gruber, dieses Archiv. Bd. 107.
22.* Braxton Hicks, Transact. of obstetr. Soc. London 1879.
23. Bachhammer, Archiv f. Anat. u. Entw. 1879.
24. Weisbach, Wiener med. Wochenschr. 1867.
25. Stocquart, dieses Archiv. Bd. 78.
26. Kundrat, Wien. med. Wochenschr. 1886.
27.* Birmingham, Dublin Journal. 1890.
28. Kruse, Inaug.-Diss. Greifswald 1890.

Ausführliche Behandlung und Literaturangabe der Lageanomalien der Niere findet man ausserdem in den Handbüchern von: Ziegler, Orth, Klebs, Förster, Birch-Hirschfeld, Meckel, Voigtel, und bei Rayer, Traité des maladies des reins.

XII.

Klinische Basis zu meiner Theorie[1]) über die parenchymatöse Nephritis und ein Beitrag zur Aetiologie des runden Magengeschwüres.

Von Dr. Alexandre Favre,
Prof. ag. de Médecine légale à l'Académie de Neuchâtel.

I.

In einer Reihe von Abhandlungen[2]) war es mir gelungen, eine ganze Anzahl von Krankheitserscheinungen ätiologisch zu begründen. Die Schwangerschaftsniere erwies sich als eine theils infectiöse, theils physikalische Nephritis. Ebenso die Puerperaleklampsie war es möglich in den meisten Fällen[3]) als eine Ptomaïnämie hinzustellen.

[1]) Vortrag im Congress westschweizerischer Aerzte, gehalten vom Verf. am 19. Oct. 1893 in Lausanne. Revue médicale de la Suisse romande. XI. 1893. Genêve.

[2]) Alex. Favre, dieses Archiv. Bd. 123, 124, 127, 129.

[3]) Wenn Dhürssen die Behauptung aufstellt, die Eklampsie sei in den meisten Fällen auf eine Intoxication des Blutes zurück zu führen durch Retention von Kreatin und Kreatinin, so ist dieselbe als rein speculative Hypothese aufzufassen. Vom Krankenbette sind dabei keine positiven Daten entnommen.

Neue Schlüsse liessen sich daraus ziehen, wo mittelst Experimenten die bunte Niere als eine partielle infectiöse, partielle Retentionsnephritis sich erklärte. Darauf mich stützend, konnte ich auf chirurgischem Boden eine neue Methode der Nephrectomien gewinnen, die eine Herabsetzung um etwa 50 pCt. der Mortalität der gewöhnlichen, einzeitigen Operation mir sicherte. Von Zeit zu Zeit führte ich klinische Fälle an, welche unzweideutig die Richtigkeit meiner Schlüsse auch beim Menschen darlegten.

Bis jetzt sind bereits 2 solche eigene Beobachtungen mitgetheilt worden, und nun habe ich 4 weitere Fälle eigener Beobachtung gesammelt, welche meine klinische Basis zur Stütze und Bewährung meiner Theorie über parenchymatöse Nephritiden auf 6 heraufbringt.

Fall 1 (dieses Archiv, Bd. 125, S. 409 und Bd. 129, S. 44).

Fall 2 (dieses Archiv, Bd. 129, S. 55).

Fall 3. C. Louisa, 38 J. alt.

Urinuntersuchung ergiebt kein Eiweiss. — Harnmenge in 24 St. 1450—1500. — Harnstoff 11 pCt. im Liter. — Kein Eiter im Harne.

Anamnese (10. Juni 1892). Vater der Patientin starb an einem kalten Abscess in der Halsgegend. — Mutter lebt und ist gesund. — Geschwister der Patientin sind ebenfalls gesund. Pat. war nie krank bis anno 1890. Damals bemerkte sie, dass das Ende des Wasserlösens schmerzhaft und frequent war (10 mal im Tage ungefähr).

Die Harnmenge war damals normal. Das Wasser war dagegen trübe, bildete ein schleimiges, graues Sediment. Sie hat nie weder Blut noch Eiter im Harne bemerkt. Sie litt dagegen oft an Frostanfällen; Schmerzen verspürte sie in der Lendengegend, besonders auf der linken Seite, welche ausstrahlend bis zur Blase sich fortsetzten. — Regelmässige Menstruationen. Sie litt ferner an Leukorrhoe. Der consultirte Arzt erklärte, es handle sich um ein Geschwür am Muttermunde und ätzte sie. Ein zweiter Arzt verordnete kalte Bäder und einen der Patientin unbekannten Thee. Im December 1891 hatte sie Brechneigungen, keinen Appetit, dumpfe Schmerzen im ganzen Leibe. Im Januar 1892 hatte sie profuse Nachtschweisse. — Die Catamenien sistiren zum ersten Male, Kreuzschmerzen, ferner solche im Unterleibe und in den Beinen sogar bis zu den Füssen. Man bemerkte noch eine starke Abmagerung und eine allgemeine Schwäche. Der Harn trübt sich wieder, enthält kein Blut, dagegen Schleim und Eiter. Harnentleerungen in der Zahl normal. — Harnmenge in 24 Stunden normal, kein stechender Geruch. — Pat. glaubte etwas Hartes im linken Hypochondrium zu fühlen. Am 26. März 1892 erklärte der behandelnde Arzt, dass sie eine Geschwulst im Abdomen hätte. Pat. ist im Gehen behindert, hat

dagegen nie starke Schmerzen im Abdomen gehabt. — Der Appetit ist gut. — Sie leidet an Verstopfung Sie tritt in's Spital, um sich einer Operation zu unterziehen.

Morgens hat sie öfters etwas Fieber.

Status (16. Juni 1892). Pat. ist lang gebaut, sehr bleich im Gesicht und scheint bedeutend geschwächt und abgemagert zu sein. Herz und Lungen normal. — Im Abdomen befindet sich eine Geschwulst, welche bis unter die falschen Rippen hinaufsteigt, und die bis 1½ cm oberhalb der Linea interspinosa hinunterreicht. Gegen die Mitte des Körpers reicht die Geschwulst bis zur Linea alba und nach rückwärts handbreit hinter die Spina iliaca anterior superior. Die Consistenz der Geschwulst ist knorpelartig.

Beim Betrachten des Abdomens ist schon eine Hervorwölbung der Bauchwandung zu sehen, und zwar im linken Hypochondrium ohne genauere Grenzen beim Sehen allein festsetzen zu können.

Bei der Palpation ist ferner der Tumor resistent, doch eine gewisse Fluctuation ist nicht zu verkennen. — Tympanie im oberen Theil der Geschwulst. — Der tympanitische Schall nimmt gegen unten bedeutend ab.

Die Oberfläche ist annähernd glatt, jedoch stellenweise etwas unregelmässig gewölbt. Der Druck ist im hinteren Segment der Geschwulst schmerzhaft.

Beim Touchiren ist nichts Abnormes bemerkbar. Die Bauchwandung ist über der Geschwulst beweglich. Die Geschwulst selbst ist dagegen unbeweglich oder wenigstens beinahe. — Rechtes Hypochondrium frei. — Die rechte Niere ist nicht fühlbar, wenigstens lässt sich mit Sicherheit constatiren, dass eine Zunahme dieses Organs nicht vorhanden ist.

Harnreaction sauer. — Kein Eiweiss (siehe oben).

Diagnose. Pyonephrose oder Carcinom der linken Niere.

Operation. Hautschnitt lang, schief gerichtet, ungefähr parallel der Crista ossis ilei verlaufend. Der Tumor wird frei präparirt und nach der nöthigen Hämostase wird derselbe exstirpirt. — Die Peans-Zangen werden in der Wunde gelassen und darüber ein completer Verband mit Jodoformgaze angelegt.

Histologie der linken exstirpirten Niere. In den Hauptzügen zeigte die exstirpirte linke Niere eine vergrösserte Form, leicht hügelig, blasses Colorit, doch nicht unwesentlich gefleckt. — Der Hauptschnitt zeigte schon makroskopisch eine ganze Auzahl von mit Eiter angefüllten Höhlen. Also im Ganzen von eigentlichem Nierengewebe war wenig mehr zu sehen. — Was noch von Nierensubstanz zurückblieb, wurde nun histologisch untersucht, und man fand von Nierencylindern wenig noch vorhanden und die wenigen noch übrig gebliebenen verriethen eine intensiv fettige Degeneration des Zellprotoplasmas. — Die Zellkerne konnten nicht mehr gut gefärbt werden.

16. Juni 1892. Die Kranke schläft bis Abends; die Gesichtsfarbe ist gelb, mit eingefallenen Backen. — Puls 120—130, klein, schwach; Pat. isst nicht, trinkt auch nicht. — Pat. bricht häufig, lässt keinen Urin, klagt aber nicht. — Temperatur 39°.

17. Juni. Innerhalb 24 St. konnten 100 ccm Harn gesammelt werden. In demselben wenige Cylinder. Pat. erbricht den ganzen Tag. Der Harn ist concentrirt. — Puls derselbe wie gestern. — Kein Stuhlgang. — Pat. isst nicht, trinkt nicht. — Kein Fieber. — Pat. befindet sich gut.

18. Juni. 200 ccm Urin. — Spuren von Eiweiss in demselben. — Ein Nährklystir wird heute Pat. verabreicht. Pat. trinkt heute Thee und Champagner ohne Erbrechen. — Verbandwechsel. — Puls besser, 96. — 1 Stuhlgang. — Die Peans werden entfernt. Im Verband kein Eiter. — Kein Fieber. — Auch kein Geruch. — Pat. hustet viel. Rhonchi sonores in der rechten Lunge.

19. Juni. 500 ccm Urin. — Spuren Eiweiss. — Sediment mikroskopisch untersucht ergiebt mono- und bipolare Epithelien. — Viele Leukocyten, einige Harnblasenepithelien, keine Nierencylinder.

Pat. ist während des Tages somnolent, schläft dagegen in der Nacht nicht. Sie erbricht. — Sie trinkt Bouillon und Thee. — Man giebt Pat. 3mal des Tags Nährklystir mit Champagner. — Stuhlgang in Ordnung.

20. Juni. 400 ccm Urin, zeigt viel Eiweiss. — Keine Cylinder, aber dieselben Formgebilde, wie die letzten Tage. — Sie hustet weniger; Verbandwechsel. — Berieselung der Wunde mit Creolin und Jodoformgaze in der Wunde. — Puls 104.

21. Juni. 450 ccm Urin. — Die Eiweissmenge nimmt zu. Pat. hustet noch. — Heute Stuhlgang. — Der Appetit geht an. — Puls 120.

22. Juni. 700 ccm Urin. — Viel Eiweiss, Urate u. s. w. — Pat. befindet sich wohl. — Stuhlgang. — Verbandwechsel. — Puls 96.

23. Juni. 300 ccm Urin. Viel Eiweiss. — Verbandwechsel.

24. Juni. 350 ccm dunklen Urin. — Viel Eiweiss. — Verband mit Vinum aromaticum.

25. Juni. 500 ccm. — Die Eiweissmenge nimmt noch zu. — Verbandwechsel.

26. Juni. 300 ccm trüben Harnes. — Viel Eiweiss. — Decubitus.

27. Juni. 550 ccm Harn. — Immer noch viel Eiweiss.

28. Juni. 650 ccm Harn. — Viel Eiweiss.

29. Juni. 550 ccm Harn. — Eiweissmenge nimmt ab.

30. Juni. 600 ccm Urin. Spuren von Eiweiss.

1. Juli. 700 ccm Harn. — Spuren Eiweiss.

3. Juli. 950 ccm Urin. — Kein Eiweiss.

5. Juli. Ich verliess die Lausanner chirurgische Klinik und erfuhr später, dass Pat. allmählich genass.

Discussion des Falles. Was uns jetzt interessirt, sind zwei Dinge. Erstens war die ältere Nephrectomiemethode, welche hier von Prof. C. Roux[1]) ausgeführt wurde, indicirt oder nicht

[1]) Dieser Fall entstammt aus der Lausanner chirurg. Klinik und als Augenzeuge bin ich dem Leiter derselben, meinem ehem. Chef, Herrn Prof. Roux, sehr verbunden für Abtretung desselben.

quo ad vitam? Ferner zeigte Pat. während der Wundbehandlung dieselben oder ähnliche Symptome, wie meine Experimentirwesen?

Zu der ersten Frage muss ich eine Bejahung aussprechen und zwar aus folgenden Gründen. Die linke Niere war beinahe schon ganz zerstört, folglich spielte sie in der Körperhaushaltung (Nierensecretion) nur noch eine sehr untergeordnete Rolle. — War diese Niere entfernt oder nicht, so war es für den betreffenden Organismus beinahe gleichgültig. — Darum war ein Gelingen der Operation mit Wahrscheinlichkeit vorauszusagen. Dass Pat. noch lange Tage mit der anderen Niere leben wird, ist aber zu bezweifeln. Die kranke Niere zeigte nehmlich ausser diesen multiplen Abscessen, noch parenchymatöse nephritische Erscheinungen, und nun zeigten die zahlreichen Sectionen, die ich während meiner I. Assistenzzeit im pathologischen Institut Zürich ausführte, mir regelmässig bilaterale nephritische Erscheinungen. Nach diesem wäre folglich die zurückbleibende Niere auch erkrankt.

Ein interessanter Punkt ist aber das Verhalten der Patientin nach der Operation in Hinsicht der Harnsymptome. — Die am zweiten Tage aufgetretenen Nierencylinder lassen leicht eine Erklärung nicht zu. Complexe Hypothesen lasse ich principiell stets zur Seite, weil sie sehr unwahrscheinlich sind und gewöhnlich Hypothesen bleiben. — Dagegen höchst bemerkenswerth ist das Auftreten von Eiweiss vom zweiten, bezw. vom dritten Tage nach der Operation. — Die Eiweissmenge nimmt dann zu, um nach 14 Tagen ungefähr wieder abzunehmen.

Eine frappantere Aehnlichkeit mit meinen Experimenten konnte kaum gefunden werden; denn bei meinen Nephrectomien (alte Methode) beim Kaninchen, konnte nach dem vierzehnten Tage seit der Operation das Gelingen der Operation garantirt werden, weil mit diesem Datum in allen Fällen die Nephritissymptome zurückgegangen waren und factisch auch nicht Ein Thier zu Grunde ging.

Damit war constatirt worden, dass auch bei dieser Patientin mit der Entfernung einer Niere (Harnretention) eine Nephritis auf der anderen Seite sofort entstanden bezw. zugenommen hatte, ganz analog meinen Experimenten

Ein dritter interessanter, nicht zu übergehender Punkt ist die Constatirung einer nicht unwesentlichen bunten Niere in dem exstirpirten Organ. Ganz analog meinen Experimenten haben wir es hier mit einer einseitigen partiellen Retentio urinae zu thun. Dass es in der That sich so verhält, beweist der Umstand, dass im Harne unserer Pat. aber nicht eine Spur weder von Eiweiss, noch von Eiter zu constatiren waren. Ferner der vergrösserten Nierenform darf auch eine gewisse Bedeutung beigemessen werden.

Also auch beim Menschen ist die bunte Niere durch Harnretention und Blutinfection bedingt; denn da Eiter in der Niere selbst angesammelt war, so wird wohl Niemand an der Anwesenheit von Pilzen in der Niere zweifeln wollen. Hier haben wir es mit einer absteigenden, eitrigen Nephritis zu thun.

Fall 4. Madame G., 30 J. Pat. war sonst nie krank seit den Kinderaffectionen. Sie hat schon 3mal normal geboren. Seit der letzten Geburt, d. h. vor einem Jahre, hat sie zu gewissen Zeiten intensive, kolikartige Schmerzen in dem linken Hypochondrium. Die Schmerzen strahlen gerne nach der Blasengegend aus. Die Paroxysmen waren zuerst entfernt von einander und Pat. hatte meist monatliche Ruhe von dieser Seite her, jedoch in der letzten Zeit folgen diese Kolikanfälle so rasch auf einander, dass Pat. ihren früheren Arzt aufgab und an einen Specialarzt sich wandte. Als Chirurg consultirt, erklärte ich, Pat. leide an einer linken Wanderniere, und in der That, es war ein nierenförmiger Tumor während der Paroxysmen quer im Hypochondrium zu fühlen. Ich schlug Pat. vor, zuerst mit angepassten Bandagen es zu versuchen, später eventuell sich einer Nephroraphie, bezw. bei Nichthalten der Fäden sich einer zweizeitigen Nephrectomie zu unterziehen. — Stillende Mittel während der heftigen Paroxysmen. — Pat. theilt ferner noch mit, dass während dieser Paroxysmen sie starken Harndrang empfindet, aber nur Anfangs wenig Wasser lösen kann.

Urinuntersuchung. Der Urin, der am Ende und gleich nach diesen Kolikanfällen gelöst wird, ist spärlicher wie sonst, hochgestellt, leicht trübe und schlägt ein schwaches gelbliches Sediment nieder.

Mikroskopisch untersucht, sieht man wenige kurze Nierencylinder, ferner eine grosse Masse von Uraten und Phosphaten. Chemisch untersucht ergiebt die Eiweissprobe ein positives Resultat.

Der von mir untersuchte, alltägliche Harn sonst verhielt sich ganz normal. — Das Blut der Pat. auf Pilze mit den nöthigen Cautelen untersucht ergab Diplokokken. —

Discussion des Falles. Kurz gesagt, wir haben es hier mit einer Axendrehung einer Niere zu thun, welche kurz darauf die Symptome einer parenchymatösen Nephritis bildete. Analog meinen Experimenten sind Pilze im Blute zu constatiren. — Diese Nephritis ist unbedingt Anfangs auf der gesunden rechten Niere, später erst in der linken Niere (bunte Niere meiner Experimente) zu suchen, denn ansonst könnte das Eiweiss nicht so rasch, ja während der Paroxysmen, auftreten, in einer Zeit, wo Arterie, Vene und Ureter noch torquirt sind.

Wir haben hier dieselben Ursachen, wie bei meinen Experimenten, folglich ist diese Nephritis als eine bakteriologisch-physikalische zu betrachten.

Fall 5. Herr D., 60 J. Vater starb an einer Blasenkrankheit in den älteren Jahren. — Mutter starb an einer unbekannten Affection. — Pat. erkrankte vor 3 Jahren an einem Augenleiden, wurde von verschiedenen Augenärzten behandelt. Darauf hin, nach Herstellung seiner Sehwerkzeuge, vor einem Jahre merkte er, dass die Blase nicht mehr gut functionirte. Beim Liegen herrschte Incontinentia urinae, beim Stehen konnte das Wasser dagegen zurückgehalten werden. Der Zustand verschlimmerte sich zusehends, indem der Urin bald übel roch und ein Marasmus sich allmählich einstellte. Trockensein der Zunge, übler Geschmack im Munde, zeitweise heftiges Jucken und strahlende Schmerzen in den unteren Extremitäten waren abwechselnde Symptome. 8½ Monate später, nach Beginn der Blasenaffection, stellte sich auch eine Retentio urinae zuweilen ein, was die Katheterisation erforderte. — Pat. nahm allmählich ab, um schliesslich plötzlich in Coma mit halbseitiger Lähmung (rechte Seite) des Körpers zu enden.

Eine Mitralinsufficienz war deutlich zu constatiren. Eiweiss findet sich deutlich in schwächerer Dosis im Urin, doch Blut konnte nie darin nachgewiesen werden. — Symptome kurz gefasst:

Autopsie (mit der liebenswürdigen Collaboration meines Collegen Herrn Dr. Pfyffer ausgeführt).

Kopf konnte wegen Zeitmangel nicht eröffnet werden. Lungen beiderseits lufthaltig und etwas emphysematös. — Herz zeigt im Innern an der Mitralklappe verucöse, endometritische Wucherungen, sonst nichts Abnormes. Magen ist normal. — In der Gallenblase ein grosser Stein, sonst in der Leber nichts Besonderes aufzumerken. Milz. Form, Consistenz und Farbe zeigen keine Besonderheiten. Die linke Niere zeigt im unteren ⅓ einen haselnussgrossen, carcinomatösen, harten Knoten. Das übrige Nierenparenchym ist deutlich bunt gefärbt. — Eben so verhält es sich mit der rechten Niere, wo das Bild einer bunten Niere schön hervortritt. — Nierenbecken normal, doch beiderseits etwas erweitert. — Gleich verhält es sich mit den Ureteren. Blase gross, d. h. dilatirt und dickwandig, enthält

etwas trüben Urin. — Ferner hinter dem Dickdarm (Colon descendens) befindet sich eine carcinomatöse Wucherung, welche dasselbe theilweise einschliesst.

Mikroskopisch untersucht zeigen die Nieren, ausser dem schon besprochenen, carcinomatösen Knoten, beiderseits partielle parenchymatöse Trübung der Harnkanäle.

Discussion des Falles. Das Carcinoma der linken Niere hat für uns keine Bedeutung; die bunte Niere dagegen mehr und, weil eine Cystitis nach Incontinentia schon vor meiner Ankunft existirte, so ist es uns unmöglich zu sagen, ob die bestehende Nephritis als eine auf- oder absteigende zu betrachten ist.

Sei es, wie es wolle, so beweist dieser Fall, dass Retentio urinae, wie in diesem Falle, auf infectiöse bunte Nieren einen Einfluss hat, sollten die Pilze von oben kommen, oder von der Blase heraufsteigen.

Fall 6. Zu einem Aborte plötzlich gerufen, fand ich Folgendes: Madame D., 32 J., hat schon einige schwere Geburten durchgemacht, und hat sogar einer Uterusauskratzung sich unterziehen müssen, wegen fortgesetzter Blutung und Schmerzen im Unterleibe. Pat. leidet seitdem immer an starker Leukorrhoe und empfindet constant Schmerzen in der Uterusgegend. — Endometritis.

Pat. ist im 6. Schwangerschaftsmonate, hat überall im Abdomen heftige Schmerzen, ganz besonders in der Uterusgegend, ferner in der Lendengegend. — Temperatur während dieser fortwährenden Wehen gemessen, zeigt 40,2°. Uterus beinahe bis an den Nabel hinaufreichend. Stechende Schmerzen in der Herzgrube. — Leichtes Delirium zeitweise. Milchdiät wird sofort verordnet und Chloral bereit gestellt, um einer möglichen Eklampsie vorzubeugen. Das Kind kam nach kräftigen Wehen innerhalb 2 Stunden. Placenta wird bald darauf spontan ausgestossen. Die Temperatur, ½ Stunde nach der Geburt gemessen, zeigt 37,8. — 1½ Stunde später zeigt die Temperatur 36,6°. An dem Abend kein Urin, auch kein Drang. — Milchdiät wird fortgesetzt. Am folgenden Tage, also 18 Stunden nach der Geburt, spontane Urinentleerung mit bedeutender Eiweissmenge. Der Urin ist spärlich, hochgestellt. — Temperatur 36,4°. Während der folgenden Tage nimmt die Urinmenge rasch zu und die Eiweissmenge ab. Temperatur stets normal.

Die Placenta enthält eine ganze Menge weisser Infarktknoten, auch ferner einige Chorionblasen. — Culturen, aus den Infarkten entnommen, ergeben Diplokokken. — Das Blut der Patientin, auf Culturboden gebracht, ergeben Pilzcolonien und zwar ganz analoge Culturen und Culturreactionen, wie diejenigen der Placenta.

Discussion des Falles. Im vorliegenden Krankheitsfall haben wir es mit einer Schwangerschaftsniere zu thun, die un-

weit von einer Eklampsie stand. — Während der Wehenanfälle haben wir eine bedeutend erhöhte Temperatur. Die Placenta zeigt die Symptome einer Graviditätsendometritis, also Infarktknoten[1]) nebst Pilzen. — Im Blute der Kreisenden sind ebenfalls Pilze vorhanden und das Merkwürdige ist, dass sofort nach der Ausstossung der Placenta die Temperatur bald herunterstieg. — Die Eiweissmenge im Urin geht auch bald zurück. — In vorliegendem Falle zeigt sich mit aller Wahrscheinlichkeit, dass wir eine Infectionsniere vor uns haben, und zwar von der Placenta ausgehend, welche ohne Harnretention bewirkt wurde; denn im sechsten Monate ist die Möglichkeit einer Retentio urinae, weil keine Complication von dieser Seite vorhanden sind, nicht zulässig.

Wir standen mit Pat. unweit von einer Eklampsie.

Die Infection des Blutes geschieht durch die Wehenthätigkeit[2]), welche die Placenta einigermaassen massirt und somit die normalen und die pathologischen Stoffe derselben in den intervillösen Raum, in die Blutbahn hinausstösst. Dieser Fall steht auch zur Seite meiner Experimente. —

II. Klinischer Beitrag zu meiner Theorie.

Wie man aus den mitgetheilten Fällen ersieht, beweisen Fall I, II, III, IV und schliesslich V, dass analoge Umstände beim Menschen, wie beim Thiere herrschen. — Harnretention ist hier auch im Stande, parenchymatöse Nephritiden zu erzeugen. Die Harnretention ist hier jedenfalls nur das nebensächliche Moment, in dem die Pilze, allen Daten nach, die Hauptrolle spielen. — Fall VI zeigt, wie beim Experimente, dass in der That Pilze allein auch eine infectiöse Nephritis in Form einer Schwangerschaftsniere erzeugen können. Leider mit den klinischen Fällen ist es nicht möglich, so rein die Sachlage, wie beim Experiment, darzustellen. Nur bei den chirurgischen Fällen sind handgreiflichen Schlüsse sofort zu ziehen.

[1]) Alex. Favre et P. Ehrhardt, Recherches cliniques et bactériologiques sur une épidémie de diphthérie puerperale, avec une communication traitant l'étiologie des néphrites gravidiques publiée par le Dr. Favre. Archiv. de gyn. Doléris et Charpentier. — Paris 1890.

[2]) Alex. Favre, dieses Archiv. Bd. 127.

Da mir schon bei früheren Experimenten gelungen war, mit etwa 8 verschiedenen Arten von Kokken Infectionsnephritiden zu erzeugen, hielt ich es für gut noch weitere Arten zu erproben.

Der Micrococcus aurantiacus, ferner der Micrococcus chlorinus, der Micrococcus subflavus de Bumm wurde je drei verschiedenen Kaninchen intravenös inficirt und zwar in Emulsionsform. Gleichzeitig wurde jedem dieser Kaninchen je ein Ureter unterbunden und ich erhielt immer analoge Resultate wie früher. Ich muss folglich noch immer betonen, dass die puerperale Eklampsie eine nicht specifische Erkrankung ist. — Auch frägt man sich mit Recht, ob Gerdes[1]) ernstlich die Behauptung aufstellen konnte, dass, wo der von ihm gefundene Eklampsiebacillus sich nicht befinde, es sich auch nicht um Eklampsie handeln könne. Im Uebrigen ist der von Gerdes gefundene Bacillus von Hofmeister[2]) als der Proteus vulgaris erkannt worden, ein Bacillus, der zum Glück nicht überall Eklampsie verursacht, wo er hinkommt. Ich habe zwar die Meinung, dass dieser Bacillus auch unter den von mir angegebenen Umständen eine Eklampsie zu erzeugen im Stande ist. Weit davon entfernt bin ich, diesem Bacillus irgend welche specifische Eigenschaften irgendwie zuschreiben zu wollen.

Zu Gunsten meiner Theorie, und als Analogon meines Falles V, führt Kaltenbach[3]) einen Fall an, bei welchem die eklamptischen Anfälle synchron mit den Uteruswehen verliefen. Diese Meinung vertrat ich schon 1890[4]). Schäffer[5]) hat mir gegenüber Unrecht, wenn er behauptet, dass diese Art der Infection von Placentarknoten aus als verfehlt zu betrachten sei, denn die Gründe, die er anführt, sind unbedingt nicht stichhaltig. — Dass z. B. die Infarktknoten oft klein sind, beweist doch nicht, dass die in denselben enthaltenen Pilze virulent sein können; aber ich weiss nun, dass es nicht nur auf die Pilz-

[1]) Gerdes, Centralblatt für Gynäkologie. No. 20. 1892.
[2]) Hofmeister, Fortschritt der Medicin. X. 22 u. 23.. 1892.
[3]) Kaltenbach, Centralblatt f. Gyn. No. 20. 1892.
[4]) Alex. Favre, dieses Archiv, Bd. 124 u. 127, ferner Doléris-Charpentier's Archiv. 1890.
[5]) Schäffer, Centralblatt für Gynäkologie. No. 39. 1892.

invasion, sondern auch zuweilen auf die Harnretention, hinsichtlich der Eklampsieerzeugung, ankommt. — Dass ferner die Infarktknoten schon längst von den eklamptischen Anfällen existiren können, beweist doch nicht, dass sie dabei keine Rolle spielen. Die Pilzwirkung bleibt latent, bis alle nöthigen Umstände sich vereinigen, um Eklampsie zu erzeugen.

Wenn Hägler[1]) und Andere in dem Blute Eklamptischer keine Pilze finden konnten, so ist damit natürlich nicht bewiesen, dass es keine Pilze gab. — Doléris, Blanc und ich im Fall VI (Albuminurie) fanden Pilze im Blute solcher Kranken. Ja noch mehr, im Blute anscheinend gesunder Menschen fand ich in 40 pCt. der Fälle Pilze. — Darum habe ich schon vor 2 Jahren betont, dass die Infection von der Placenta aus, zuweilen die Hauptrolle spielen könne, dass aber die zeitweise vorkommende natürliche Blutinfection eine genügende Ursache sein könne, um parenchymatöse Nephritiden zu erzeugen.

Daraus zog ich den Schluss, dass diese meine Theorie nicht nur auf Schwangerschaftsniere und Eklampsie ihre Anwendung fände, sondern überhaupt auf alle infectiösen Nephritiden. Es war ersichtlich, dass viele als Urämie angesehenen Fälle wahre Ptomaïnämie thatsächlich waren.

Wenn Dhürrsen[2]) die Möglichkeit ausspricht, dass die Eklampsie durch einen Bacillus oder dessen Produkte erzeugt werden könne, ganz besonders, wenn die Nieren schon erkrankt sind, so ist thatsächlich gerade das Umgekehrte der Fall. Wenn die Nieren schon erkrankt sind, können normale Harnbestandtheile sich im Blute ansammeln und eine Urämie abgeben, während bei ganz gesunden Wesen mit einer kräftigen Infection, sowohl parenchymatöse Nephritis als eine Ptomaïnämie rasch nach einander erzeugt werden können. In dieser Materie erwarte ich immer noch[3]) Gegenversuche.

[1]) Hägler, Zur Frage „Eklampsiebacillus“ Gerdes. Centralblatt f. Gyn. No. 51. 1892.

[2]) Dhürrsen, Archiv für Gynäkolog. XLII, XLIII.

[3]) Alex. Favre, dieses Archiv. Bd. 129. S. 40. Derselbe Satz wurde damals schon von mir ausgesprochen, jedoch bis jetzt sind Gegenversuche unsichtbar und unhörbar geblieben.

III. Chemismus der Eklampsie.

Verschiedene Autoren haben sich an die Frage gesetzt, das Blut Eklamptischer zu untersuchen und haben in letzter Zeit öfters Aceton gefunden. Bekanntlich fand man nur in Ausnahmefällen eine Zunahme des Harnstoffes und des Ammoniumcarbonates (Schröder, Ohlshausen). Rommelaere hatte schon sehr früh den Satz ausgesprochen, dass constant in den urämischen Fällen blos eine Zunahme der organischen Stoffe wahrgenommen werden könne, welcher Art sie auch seien. — Stumpf und einige italienische Autoren[1]) fanden Aceton, aber es ist sehr zu befürchten, dass Aceton nicht in allen Fällen gefunden werden wird; soll man vielleicht daraus schliessen, dass die refractären Fälle nicht zur Eklampsie gehören. — Ich glaube das nicht.

Ich möchte bei dieser Gelegenheit daran erinnern, was die Autoren über Urämie gesagt haben, und ferner, was ich über „der Eklampsie analoge Krankheiten" schrieb[2]). Bekanntlich erzeugen Convulsionen und Coma: Harnstoff, Guanidin, Kreatin, Kreatinin u. s. w., experimentell nachgewiesen. — Ferner wies Frerichs nach, dass auch Ammonium carbonat. dieselben Symptome hervorbringe. — Schottin bewies, dass nach Injectionen von K_2SO_4 und Na_2SO_4 auch ganz dieselben Convulsionen und comatöse Erscheinungen erzeugt wurden.

Cholämie hat auch ähnliche Symptome (Ponfick), ferner besitzt allmähliche Blausäurevergiftung analoge Krankheitserscheinungen (Boehme); die rasche CO_2-Vergiftung zeigt auch Convulsionen und Coma.

Alle diese Thatsachen lassen ein eigenthümliches Licht auf diese Frage fallen. Erzeugen alle diese unsere Bakterien dieselben chemischen Stoffe? Aehnliche vielleicht, aber ganz dieselben schwerlich. Folglich werden wir logisch darauf gefasst sein müssen, nicht nur Einen Stoff, sondern eine ganze Menge von Stoffen finden zu müssen, welche Alle die Eigenthümlichkeit besitzen werden, Convulsionen und Coma erzeugen zu können.

[1]) Stumpf, Münchener med. Wochenschr. 1887. No. 35, 36. — Oddi, Viola.

[2]) Alex. Favre, dieses Archiv. Bd. 124. 1891.

— Ob, wie Rommelaere es damals andeutete, alle Stoffe diese Eigenschaft besitzen, erscheint zum mindesten zweifelhaft. Ich möchte fast eher betonen, dass Stoffe, welche Secreteigenschaften besitzen, d. h., welche der Körper nicht mehr umarbeiten und ausnützen kann, die nöthigen Bedingungen erfüllen werden. — Dies als Hypothese.

Die Thatsache steht fest, dass die Pilze, mit welchen ich Convulsionen und Coma bewirkte, in Placentarknoten sich befanden; diese Pilze nebst ihren Produkten konnten wegen dem Bau der Serotina[1]) jederzeit in dem Placentarraum, in den mütterlichen Kreislauf hineingebracht werden. Ich fand mit Anderen nicht nur bei Albuminurischen, sondern auch zuweilen (40 pCt.) bei gesunden Menschen Pilze im Blute. — Diese Pilze, beim Thier in die Blutbahn gebracht, verursachen je nach der Dosis, bezw. mit Beihülfe einer Harnretention, parenchymatöse Nephritiden und pseudo-urämische Symptome. Weil die Blutintoxication nur auf Pilzprodukten zurückzuführen ist, so nenne ich sie mit dem Collectivausdruck Ptomaïnämie. Nun stimmen die klinischen Erscheinungen beim Menschen mit den experimentellen beim Thiere vollständig überein, folglich ist mit Sicherheit anzunehmen, dass die acute, parenchymatöse Nephritis mit ihren Folgeerscheinungen „Ptomaïnämie“ durch Infection bedingt ist.

Die Gegenprobe zu meinen Versuchen, d. h. chemisch die Stoffe im Blute nachzuweisen, welche die Pilze bilden, muss heute noch aufgehoben werden, weil die Chemie eine solche Isolirung nebst Reactionen noch nicht gestattet.

IV. Einiges über die Aetiologie der runden Magengeschwüre[2]).

Eine andere interessante Gegenprobe zeigte sich im Laufe meiner Versuche. Als ich mit Cultur IV arbeitete, die von einer Eklamptischen herstammte, welche zahlreiche Magen-

[1]) Alex. Favre, Ueber den weissen Infarkt der menschlichen Placenta. Dieses Archiv. Bd. 120. S. 460.

[2]) Alex. Favre, Vorläufige Mittheilung über das runde Magengeschwür. Dieses Archiv. Bd. 123. S. 628.

erosionen und Geschwüre post mortem aufwies, constatirte ich regelmässig bei denjenigen Thieren, die mit dieser Cultur inficirt waren und an Ptomaïnämie zu Grunde gingen, Magenerosionen und -geschwüre, was mit den vier anderen Eklampsieculturen nicht der Fall war. — Thiere, welche vor dem Herannahen der Ptomaïnämie, die mit Cultur IV inficirt waren und geopfert wurden, wiesen keine Magenerosionen und keine Geschwüre dieses Organes. — Ein solches Zusammentreffen von Magengeschwüren bei einer Patientin und regelmässig bei Experimentthieren, welche mit Cultur IV inficirt waren, kann unbedingt nicht zufällig sein.

12 mit Cultur IV inficirte Kaninchen ergaben regelmässig solche Erosionen und Geschwüre. — Bei etwa 50 mit anderen Culturen inficirten Kaninchen kamen solche nur zwei Mal und in bedeutend geringerer Zahl vor. (Die Kaninchen konnten auch vorher erkrankt sein.)

Es beweist dieses ein Mal mehr, dass die aus der Placenta entnommenen Pilze der Pat. wirklich im Blute der Pat. circulirten, und dass die Pilze in der That die Schwangerschaftsniere und die Eklampsie erzeugten, weil diese Magengeschwüre erst mit dieser Intoxication des Blutes, „Ptomaïnämie", entstanden, was eine eklampsiereife Ueberfüllung des Blutes mit den obengenannten Pilzen oder deren Produkten voraussetzen lässt.

Meine Resultate, welche ich später in extenso veröffentlichen werde, führen mich dazu, anzunehmen, dass hier unbedingt die Blutalteration, die Ptomaïnämie, die Gefässwände stellenweise ergriff, was Hämorrhagien bewirkte und nach der Nekrose der Zellen Erosionen bezw. Geschwüre verursachte.

Wie man sieht, neigt sich die Frage immer mehr der Alteration des Blutes zu, um die Theorie der Hyperchloridrie fallen zu lassen. — Bevor die Magenzellen verdaut sein können, müssen sie vorerst erkranken oder abgestorben sein, denn im normalen Zustande besitzen sie noch die Resistenz des lebendigen Protoplasmas, möglicherweise die nöthige Alkalescenz. —

Dieses lehrt, dass nach Infectionen (Ptomaïnämie) Magengeschwüre entstehen können. —

V. Ueberblick über die Meinungen in der Eklampsiefrage.

Früher glaubte man die Eklampsie sei eine nervöse Erscheinung, durch Reflex vom Uterus aus bedingt (Schröder, Ohlshausen u. A.). Die Intoxicationstheorie wurde noch von Einigen (v. Scanzoni), ganz besonders von Seite der französischen Autoren (Tarnier, Budin, Doléris, Charpentier), vertreten, jedoch fand sie keinen rechten Anklang, weil man absolut Harnstoff oder Ammoniumcarbonat in grösserer Menge fälschlich verlangte, und thatsächlich diese Stoffe fast nie vermehrt waren. — Die Schwangerschaftsniere ihrerseits deutete man (Leyden) als eine anämische Niere, welche natürlich wieder auf nervöse Einflüsse zurückzuführen wäre. Die Schwangerschaftsniere selbst bedingte durch Gefässalteration, nach der Ansicht Vieler (Fehling, Rohr u. A.), die weissen Infarktknoten der menschlichen Placenta. Es wurde nun dieses Verhältniss vom Verfasser umgekehrt, in dem die Placentarknoten als infectiöse endometritische Erscheinungen von ihm erkannt wurden (1890). Die Pilzcolonien, welche aus den Infarktknoten Eklamptischer gewonnen wurden, bildeten leicht mittelst der Experimente des Verfassers parenchymatöse, der Schwangerschaftsniere des Menschen sehr ähnliche Nephritiden. Die Schwangerschaftsniere war nunmehr das Secundäre und die endometritischen Infarktknoten das Primäre (Verfasser). Doléris und Blanc fanden Pilze im Blute Eklamptischer.

Es war Verf. auch möglich, mittelst Pilzinjectionen ganz dieselben Erscheinungen hervorzubringen, wie die eklamptischen Symptome. Durch Harnretention konnte man (Verf.), die Pilzmenge reduciren, um dasselbe Resultat gleich hervorzubringen. Dieses stand im Einklang mit den klinischen Constatirungen Halbertsma's, Rayer's u. A. Es war nun klar, die Schwangerschaftsniere und die Eklampsie waren bakteriologisch-physikalische Erkrankungen, die schliesslich zur Intoxication des Blutes, zur Ptomaïnämie führten (Verf.).

Darauf verlor sich die nervöse Theorie der Eklampsie, und die Intoxicationstheorie nahm ihren gerechten Platz

ein. v. Herff, Ohlshausen, Kaltenbach, Schäffer, Gerdes, Dhürrsen erklärten sich für die Intoxicationstheorie. — Während die Herren Kliniker Dhürrsen und Ohlshausen weiter speculiren, schloss sich Blanc sofort schriftlich an Verf. an. — Schäffer sprach ebenfalls für den bakteriologisch-physikalischen Charakter der Schwangerschaftsniere und der Eklampsie. — Kaltenbach that desgleichen. Gerdes schlug diese Richtung auch ein, doch ging er viel zu weit in seinen Behauptungen. — Hägler vermuthet auch in den Diplokokken ein Agens der Eklampsie.

VI. Schluss.

1. Die letzten, von mir gezogenen Schlüsse (dieses Archiv. Bd. 127 u. 129) bleiben sämmtliche aufrecht.

2. Da 6 klinische Fälle meinen Experimenten vollständig gleichen, so finden diese Schlüsse beim Menschen ganze Berechtigung.

3. Chemisch die Ptomaïnämie zu zerlegen, ist momentan wegen Mangel an Reactionen noch nicht möglich.

4. Es ist anzunehmen, dass eine Menge von Stoffen sich finden werden, welche Convulsion und Coma zu erzeugen im Stande sein werden.

5. Magenerosionsbildung als Gegenprobe bestätigt meine Theorie.

6. Das runde Magengeschwür kann nach gewissen Blutintoxicationen oder Alteration (Ptomaïnämie) beim Menschen und beim Thiere entstehen.

7. Seit meinen Arbeiten ist die nervöse Theorie der Eklampsie fast verschwunden.

8. Alle Autoren nehmen sich der Intoxicationstheorie als der rationellsten an.

9. Die Mehrzahl der Autoren erklärt sich nun für die Infectionstheorie in den besprochenen parenchymatösen Nephritiden (Eklampie u. s. w.).

XIII.

Primäre sarcomatöse Ostitis mit chronischem Rückfallsfieber.

(Aus der Medicinischen Poliklinik und dem Pathologischen Institut der Universität Heidelberg.)

Von Dr. Hammer,
Assistenten der Medicinischen Poliklinik.

(Hierzu Taf. V.)

Die Bezeichnung „Pseudoleukämie" für Krankheiten, in welchen bei scheinbar denselben anatomischen Veränderungen und häufig auch den gleichen klinischen Erscheinungen, wie sie bei der ächten Leukämie auftreten, der für die letztere charakteristische Blutbefund fehlt, bedeutet in sehr vielen Fällen nur den Mangel einer besseren oder treffenderen Benennung. Es herrscht eben auf dem Gebiet derjenigen Krankheitsfälle, die wir nach dem Vorgange von Cohnheim unter dem Namen Pseudoleukämie zusammenfassen, noch sehr viel Unklarheit und Unsicherheit, besonders in ätiologischer und klinischer, weniger in pathologisch-anatomischer Beziehung. Zukünftiger Forschung wird es vorbehalten sein, das sehr weite Gebiet der Pseudoleukämie mehr und mehr einzuengen und aus ihm heraus Krankheiten auszusondern, die entweder zu schon bekannten hinzuzurechnen sind oder auch ganz neue Krankheitsformen repräsentiren können. Es sind in neuerer Zeit auch schon einige Versuche in der angedeuteten Richtung gemacht worden. Dieselben beschränken sich zunächst darauf, eine neue besondere Form der Pseudoleukämie aufzustellen. Ich erinnere hauptsächlich an die Veröffentlichungen von Pel[1]), welcher gewisse Krankheitsfälle als eine besondere infectiöse Form der Pseudoleukämie aufgefasst wissen will und an die Mittheilung von Ebstein[2]),

[1]) Berl. klin. Wochenschr. 1885. No. 1. 1887. No. 35.
[2]) Berl. klin. Wochenschr. 1887. No. 31 und 45.

welcher die beschriebene Krankheit ebenfalls für eine unter dem Bilde der Pseudoleukämie verlaufende Infectionskrankheit hält, ihr aber schon nach diesem einen genau beobachteten Fall gerade wegen eines eigenartigen recurrirenden Fieberverlaufes die Berechtigung, aus dem unbestimmten Begriff der Pseudoleukämie ausgesondert zu werden, zuerkennen zu müssen glaubt. Er führt sie unter dem Namen „chronisches Rückfallsfieber" als eine neue Infectionskrankheit in die Nosologie ein.

Diese Veröffentlichungen haben natürlich ein grosses Interesse erweckt und es sind ihnen bis heute schon mehrere ähnliche oder gleiche Beobachtungen gefolgt.

Bis wir im Stande sein werden, diese Fälle als völlig aufgeklärt zu betrachten, hat die Mittheilung jedes einzelnen klinisch beobachteten Falles, besonders, wenn er zur Section kam, ihre volle Berechtigung. Aus diesem Grunde gebe ich den folgenden, zum Theil in der hiesigen medicinischen Klinik, zum Theil in der Poliklinik beobachteten Fall der Veröffentlichung anheim, zumal da derselbe unser Interesse noch in einer anderen, in den letzten Jahren ebenfalls lebhaft discutirten Frage erweckt, nehmlich in der Frage der myelogenen Knochengeschwülste. Für die Ueberlassung der Krankengeschichte zur Bearbeitung und für die liebenswürdige Unterstützung bei der Beurtheilung des Falls in anatomischer Beziehung sage ich Herrn Prof. Vierordt und Herrn Geheimrath Arnold meinen besten Dank.

Die Beobachtung des Falles erstreckt sich auf eine Zeitdauer von mehr als 19 Monaten; es würde ermüden und zu viel Raum in Anspruch nehmen, wenn ich die Krankengeschichte in extenso wiedergeben wollte; ich will in Folgendem ein anschauliches Bild von dem Verlauf der Krankheit nach dem Krankenjournal der medicinischen Klinik, welches mir in freundlichster Weise zur Verfügung gestellt wurde, zu geben versuchen.

Der Patient, ein 41jähriger Müller J. B. von Heidelberg, welcher aus gesunder Familie stammt und jede Infection in Abrede stellt, hat vor 5 Jahren eine Herzbeutelentzündung durchgemacht; sonst war er nie ernstlich krank. Seit der Herzbeutelentzündung leidet Patient hin und wieder an Herzklopfen und leichter Enge auf der Brust. Im Uebrigen hat er sich wohlbefunden. Seit dem 26. October 1890 leidet Pat. an Gelenkrheumatismus und hatte 3 Tage lang sehr heftige Schmerzen im Kreuz. Seitdem sind die

Schmerzen wohl geringer, doch noch nicht verschwunden: der Kranke war immer noch nicht arbeitsfähig.

Am 6. Februar 1891 ist Pat. plötzlich erkrankt mit Kopfschmerzen, Stechen und anhaltenden ziehenden Schmerzen auf der Brust, besonders beim Husten und tiefen Athmen, mit Enge auf der Brust und etwas Athemnoth. Allgemeinbefinden und Appetit ist schlecht; wenig Husten; keine Hitze und Frost; keine Oedeme; keine Leibschmerzen; keine Störung der Urinsecretion; der Stuhl ist schon seit October 1890, seit der Bettruhe, angehalten.

Der Status praesens bei der am 8. Februar 1891 erfolgten Aufnahme in die hiesige Medicinische Klinik war folgender:

Patient ist ein mässig gut genährter, ziemlich gut gebauter Mann.

Der Puls ist regelmässig, etwa 94, ohne Besonderheiten. Die Athmung ist vorsichtig, etwas mühsam, 28 30 in der Minute; die Zunge ist rein; es besteht kein Fieber.

Der Thorax ist gut gebaut. Percutiren der Herzgegend, besonders des Sternums, verursacht Schmerzen. Die Lungengrenzen sind normal. Die Herzdämpfung ist etwas nach oben und links verbreitert: III.—VI. Rippe, linker Sternalrand, etwas ausserhalb der Mamillarlinie.

Auscultatorisch findet sich über dem Sternum und links davon ein leichtes Schaben bei der Athmung, sowie ein leises deutliches Schaben bei der Herzaction, bei Systole und Diastole. Die Herztöne sind nicht ganz rein; II. Pulmonalton kaum verstärkt. Ueber der Lunge hört man überall Vesiculärathmen, keine Rasselgeräusche. Das Abdomen bietet nichts Besonderes dar.

Der Urin ist klar, sauer und eiweissfrei; Auswurf besteht zur Zeit nicht.

Der Verlauf der Krankheit ist in erster Linie ausgezeichnet durch einen höchst merkwürdigen Fieberverlauf. Es zieht sich durch die 9monatliche Beobachtung auf der hiesigen Medicinischen Klinik — die Temperatur wurde regelmässig vierstündlich gemessen — ein typisches recurrirendes Fieber. Es sind im Ganzen 33 Fieberanfälle zu verzeichnen. Die Dauer der Anfälle beträgt im Mittel 4 Tage. Der Ausbruch des Fiebers ist niemals von einem Schüttelfrost oder einer stärkeren Störung des Allgemeinbefindens begleitet, ebenso wenig der Temperaturabfall mit einem Schweissausbruch. Auch ist eine Abhängigkeit des Fiebers von den gleich zu erwähnenden Erscheinungen des Herzens oder der Lunge auszuschliessen. Bei jedem länger dauernden Anfall ist ein staffelförmiges Ansteigen und Abfallen der Temperatur zu beobachten. Zur besseren Orientirung stelle ich die Fieberanfälle und fieberfreien Perioden übersichtlich zusammen und werde ausserdem eine Temperaturcurve beifügen.

I. Fieberanfall	11.	Febr.	bis	13.	Febr.	= 3	Tage
fieberfrei	14.	-	-	19.	-	= 6	-
II. Fieberanfall	20.	-	-	25.	-	= 6	-
fieberfrei	26.	-	-	28.	-	= 3	-
III. Fieberanfall	1.	März	-	7.	März	= 7	-
fieberfrei	8.	-	-	9.	-	= 2	-

IV.	Fieberanfall	10.	März	bis	15.	März	= 6	Tage
	fieberfrei	16.	-	-	20.	-	= 5	-
V.	Fieberanfall	21.	-	-	24.	-	= 4	-
	fieberfrei	25.	-	-	27.	-	= 3	-
VI.	Fieberanfall	28.	-	-	30.	-	= 3	-
	fieberfrei	31.	-	-	4.	April	= 5	-
VII.	Fieberanfall	5.	April	-	8.	-	= 4	-
	fieberfrei	9.	-	-	10.	-	= 2	-
VIII.	Fieberanfall	11.	-	-	15.	-	= 5	-
	fieberfrei	16.	-	-	19.	-	= 4	-
IX.	Fieberanfall	20.	-	-	23.	-	= 4	-
	fieberfrei	24.	-	-	26.	-	= 3	-
X.	Fieberanfall	27.	-	-	4.	Mai	= 8	-
	fieberfrei	5.	Mai	-	6.	-	= 2	-
XI.	Fieberanfall	7.	-	-	10.	-	= 4	-
	fieberfrei	11.	-	-	14.	-	= 4	-
XII.	Fieberanfall	15.	-	-	17.	-	= 3	-
	fieberfrei	18.	-	-	21.	-	= 4	-
XIII.	Fieberanfall	22.	-	-	23.	-	= 2	-
	fieberfrei	24.	-	-	27.	-	= 4	-
XIV.	Fieberanfall	28.	-	-	31.	-	= 4	-
	fieberfrei	1.	Juni	-	4.	Juni	= 4	-
XV.	Fieberanfall	5.	-	-	7.	-	= 3	-
	fieberfrei	8.	-	-	12.	-	= 4	-
XVI.	Fieberanfall	13.	-	-	16.	-	= 4	-
	fieberfrei	17.	-	-	21.	-	= 5	-
XVII.	Fieberanfall	22.	-	-	25.	-	= 4	-
	fieberfrei	26.	-	-	2.	Juli	= 7	-
XVIII.	Fieberanfall	3.	Juli	-	4.	-	= 2	-
	fieberfrei	5.	-	-	9.	-	= 5	-
XIX.	Fieberanfall	10.	-	-	14.	-	= 4	-
	fieberfrei	15.	-	-	19.	-	= 5	-
XX.	Fieberanfall	20.	-	-	25.	-	= 6	-
	fieberfrei	26.	-	-	27.	-	= 2	-
XXI.	Fieberanfall	28.	-				= 1	-
	fieberfrei	29.	-	-	9.	Aug.	=12	-
XXII.	Fieberanfall	10.	Aug.	-	13.	-	= 4	-
	fieberfrei	14.	-	-	17.	-	= 4	-
XXIII.	Fieberanfall	18.	-	-	22.	-	= 5	-
	fieberfrei	23.	-	-	25.	-	= 3	-
XXIV.	Fieberanfall	26.	-	-	29.	-	= 4	-
	fieberfrei	30.	-	-	31.	-	= 2	-
XXV.	Fieberanfall	1.	Sept.	-	5.	Sept.	= 5	-
	fieberfrei	6.	-				= 1	-

XXVI.	Fieberanfall	7. Sept.				=	1	Tag
	fieberfrei	8.	-			=	1	-
XXVII.	Fieberanfall	9.	-	bis	13. Sept.	=	5	Tage
	fieberfrei	14.	-	-	15. -	=	2	-
XXVIII.	Fieberanfall	16.	-	-	21. -	=	7	-
	fieberfrei	22.	-	-	24. -	=	3	-
XXIX.	Fieberanfall	25.	-	-	26. -	=	2	-
	fieberfrei	27.	-	-	28. -	=	2	-
XXX.	Fieberanfall	29.	-	-	30. -	=	2	-
	fieberfrei	1. Oct.		-	4. Oct.	=	4	-
XXXI.	Fieberanfall	5.	-	-	8. -	=	4	-
	fieberfrei	9.	-	-	11.	=	3	-
XXXII.	Fieberanfall	12.	-	-	15. -	=	4	-
	fieberfrei	16.	-	-	19. -	=	4	-
XXXIII.	Fieberanfall	20.	-	-	22. -	=	3	-
	fieberfrei	23.	-	-	28. -	=	6	-

In den ersten Wochen der Beobachtung treten die Erscheinungen von Seiten des Herzens bezw. der Lungen in den Vordergrund.

Ueber dem Herzen, hauptsächlich in der Gegend der Pulmonalis ist wechselnd ein mit der Herzaction und mit der Athmung synchrones Schaben, über der Mitralis zuweilen ein systolisches Geräusch hörbar; der II. Pulmonalton ist bisweilen gespalten. Der Puls ist gewöhnlich etwas celer. Die bei der Aufnahme notirte Verbreiterung der Herzdämpfung bleibt im Wesentlichen dieselbe, das Reiben und das systolische Geräusch der Mitralis ist im späteren Verlauf der Krankheit verschwunden.

Ueber den hinteren unteren Lungenpartien entwickelt sich zuerst rechts, dann auch links eine im Anfang mässig hohe, aber intensive Dämpfung; rechts steht die Dämpfung immer höher als links; über derselben hört man abwechselnd Bronchialathmen, Knistern und pleuritisches Reiben; der Pectoralfremitus ist abgeschwächt. Die Annahme einer Pleuritis exsudativa wird bestätigt durch die wiederholt vorgenommene Probepunction. Dieselben ergeben regelmässig eine klare, seröse Flüssigkeit. Bei der mikroskopischen Untersuchung finden sich ziemlich viel grosse, kernhaltige Zellen (gequollene Endothelien), einzelne rothe und weisse Blutkörperchen — niemals Tuberkelbacillen oder andere Mikroorganismen. Eine schon im Anfang constatirte, leichte Schallverkürzung links vorn oben wird allmählich deutlicher; dementsprechend entwickelt sich ein unbestimmtes, scharfes Athmen mit zahlreichen feinblasigen Rhonchi und Knistern; letzteres ist schliesslich über der ganzen linken Lunge zu hören. Der Auswurf ist sehr wechselnd, im Ganzen spärlich, sehr oft fehlt er ganz; das gewöhnlich schleimig-eitrige Sputum ist später manchmal etwas übelriechend, stets bacillenfrei, auch frei von Actinomyces. Die Athmung ist meistens etwas erschwert, wiederholt hochgradig mühsam; dabei besteht häufig ein Druckgefühl auf der Brust und Schmerzen über dem Sternum, spontan und auf Druck.

Schmerzen, die am 12. Februar zum ersten Mal in den Knien auftreten, sind von da an dasjenige Symptom, welches im Verein mit dem oben beschriebenen Fieber das klinische Krankheitsbild vollständig beherrscht. Im Anfang sind sie mässig heftig, leicht zu bekämpfen, treten nach längeren, schmerzfreien Pausen in Anfällen auf — später werden sie sehr heftig, excessiv, treten nach immer kürzeren schmerzfreien Pausen auf, sind schliesslich fast anhaltend und selbst durch subcutane Morphiuminjectionen nur schwer erträglich zu gestalten. Localisirt sind sie hauptsächlich im Kreuz und in den Beinen, später auch im Kopf; sie breiten sich schliesslich aus über die ganze Wirbelsäule vom III. Brustwirbel etwa nach abwärts. Die Wirbel sind periodisch spontan und auf Druck schmerzhaft, ebenso seitlich von der Wirbelsäule die unteren Rippen und vorn auf der Brust das Sternum und der II.—IV. Intercostalraum links vom Sternum. Die Art der Schmerzen wird gewöhnlich als zuckend und stechend angegeben, nach den Beinen hin ausstrahlend. Das Abdomen, in welchem in den ersten Monaten der Beobachtung nichts Abnormes zu constatiren war, ist im späteren Stadium des Leidens meist stark gespannt, auf Druck nicht empfindlich. Ein Tumor ist nicht nachzuweisen, eben so wenig Ascites. Einige Male wurde über Gürtelgefühl, über besondere Schmerzhaftigkeit im Epigastrium, in der Lebergegend und in der Ileocoecalgegend geklagt. Leber- und Milzdämpfung war am 16. Mai vergrössert (Milz 10 : 15½), beide Organe waren nicht palpabel, ihre Dämpfungsgrenzen gingen später wieder zurück. Die wiederholt vorgenommenen Untersuchungen per rectum ergeben ausser einer starken Schmerzhaftigkeit der Vorderfläche des Kreuzbeins und später des perirectalen Gewebes nichts Besonderes. Prostata ist kleinapfelgross.

Anfänglich in der Kreuzgegend, später auch über der Lenden- und unteren Brustwirbelsäule entsteht ein Oedem, welches sich nach beiden Seiten von der Wirbelsäule etwas ausdehnt. Dasselbe ist von wechselnder Stärke, ist auch einmal ganz verschwunden, um bald wieder aufzutreten. An den Beinen sind wiederholt Ischiasphänomene vorhanden, ebenso Druckpunkte am Tuber ischii, Capit. fibul., und Malleol. extern. Die Sehnenreflexe: Achilles- und Patellarreflex sind in der II. Hälfte der Krankheit gesteigert, zuweilen ist, hauptsächlich links, leichter Fussclonus vorhanden. Sensibilitätsstörungen, Parästhesien fehlen.

Am 13. August 1891 wurden in beiden Achselhöhlen und beiderseits im Nacken mehrfache kleinere und mittelgrosse, auf Druck nicht schmerzhafte Lymphdrüsen fühlbar, ebenso in der Inguinal-, Supraclavicular- und Cubitalgegend, hier namentlich rechts. Diese Lymphdrüsenschwellung nimmt bis zum Exitus nur in den Achselhöhlen noch etwas zu.

Die wiederholt angestellte Blutuntersuchung ergiebt anfänglich nur eine geringe Poithilocytose, gegen Ende des Leidens noch eine mässige Leukocytose.

Am 18. Juli wurde plötzlich eine Lähmung des Rectus externus auf dem rechten Auge beobachtet. — Die rechte Lidspalte ist deutlich weiter als die linke, das Auge kann aber vollständig geschlossen werden. Am

26. August ist die Lähmung schon etwas zurückgegangen; das Auge kann etwas nach aussen bewegt werden. — Am 30. September ist der Abducens kaum noch paretisch und noch später wieder vollständig functionsfähig.

Die Behandlung ist bei der langen Krankheitsdauer begreiflicherweise eine sehr mannichfache gewesen.

Hauptsächlich hervorzuheben sind

I. Antirheumatica und Antineuralgica: Natr. salicyl.; Antipyrin; Phenacetin; Exalgen; Morphium; Codein.

II. Chinin.

III. Kreosot.

Auch Tuberculininjectionen wurden dreimal angewandt à 0,001, 0,002 und 0,005. Die beiden ersten Injectionen verursachten nur ein leichtes Schwindelgefühl; auf die letzte trat eine leichte Fieberbewegung auf; das Schwindelgefühl war stärker als vorher; die auch sonst vorhandenen Schmerzen wurden heftiger, anscheinend im Anschluss an die Injection. Eine typische Reaction wurde nicht beobachtet.

IV. Sol. Fowleri.

V. Elektricität.

Alle therapeutischen Maassnahmen waren ohne wesentlichen Erfolg; die Schmerzen liessen sich schliesslich nur durch subcutane Morphiuminjectionen wenigstens einigermaassen in Schranken halten.

Der Kranke wurde am 30. October aus der Medicinischen Klinik auf seinen Wunsch entlassen und trat in poliklinische Behandlung. Die Krankheit verlief in derselben Weise weiter. Genaue Fiebererhebungen konnten in der Districtsbehandlung aus begreiflichen Gründen nicht gemacht werden.

Das pleuritische Exsudat auf der rechten Seite stieg in der letzten Zeit sehr rasch an, so dass noch eine Punction vorgenommen werden musste, wobei etwa 2 Liter seröser, klarer Flüssigkeit entleert wurden.

Am 27. November Morgens 8¼ Uhr, etwa 4 Wochen nach der Entlassung aus der Klinik, erfolgte an Herzschwäche der Exitus.

Die klinische Diagnose lautete: Chronisches Rückfallsfieber (Ebstein); Pseudoleukämie? Neubildung an den Wirbeln? Die Autopsie fand am 27. November Abends 5 Uhr statt.

Sectionsbericht (Herr Professor Dr. Ernst): Knochen des Schädeldachs gleichmässig verdickt und sklerotisch. Entsprechend dem linken Schädellappen ist zwischen Schädeldach und Dura mater, beiden, aber mehr dem ersteren anhaftend, eine flächenartig sich verbreitende, wenig erhabene Geschwulstmasse eingelagert; sie hat etwa die Grösse eines Thalerstückes, ist von markiger Consistenz und hebt sich von der Umgebung durch eine etwas röthlichere Färbung ab. Aehnliche Auflagerungen von geringerer Ausdehnung finden sich an der Dura cerebri noch mehr; wo sie vom Knochen abgerissen sind, zeigt sich dieser usurirt. Beide mittlere Schädelgruben sind ebenfalls von solchen flachhöckrigen Tumormassen ausgefüllt. Die Dura spinalis ist ebenfalls an ihrer Aussenseite von zahlreichen derartigen

Geschwülstchen besetzt, die hier eine weichere Consistenz zeigen. Besonders zahlreich sind sie und nehmen fast die ganze Peripherie der Dura ein in der Gegend der Brust- und untersten Lendenwirbel. An dieser Stelle sitzt auch im Duralsack selbst, auf der Arachnoides, ein ähnlicher kleiner Tumor. Sonst ist der Duralsack frei und enthält nur etwas mehr Flüssigkeit. Rückenmark wie Gehirn erscheinen auf dem Durchschnitt normal. Sämmtliche Wirbelkörper zeigen auf dem Durchschnitt eine elfenbeinharte Beschaffenheit ohne andere Veränderungen. Auf der Pleura costalis sitzen, zum Theil über den Rippen, zum Theil auch in den Intercostalräumen, in einzelnen dicht stehenden Haufen angeordnet zahlreiche feste, derbe Knötchen von Stecknadelkopf- bis Erbsengrösse, und zwar nur auf der rechten Seite. Die rechte Pleurahöhle enthält etwa 2 Liter einer hellen gelben Flüssigkeit, die linke etwa 1 Liter. Auf der rechten Lunge ein leichter Fibrinbelag. Beide Lungen sind stark comprimirt, blutreich und sehr pigmentirt; in der rechten Spitze alte narbige Schrumpfungen; Stauung in den übrigen Organen.

Mikroskopischer Befund. Einer mikroskopischen Untersuchung wurden unterworfen die Knochen des Schädels, der Wirbelsäule und einer Rippe und eine etwas vergrösserte retroperitonäale Lymphdrüse, welche sich zufällig an dem herausgenommenen Stück Wirbelsäule befand — von den peripherischen Lymphdrüsen waren keine herausgeschnitten worden —; ferner die flächenhaften Auflagerungen am Schädelinnern, die Tumoren der Dura cerebri und spinalis und der Pleura; und schliesslich die inneren Organe, wie Lunge, Herz, Leber, Milz, Niere und Rückenmark.

In dem Sectionsbericht ist hervorgehoben, dass die Knochen des Schädeldachs gleichmässig verdickt und sklerotisch sind und dass sämmtliche Wirbelkörper auf dem Durchschnitt eine elfenbeinharte Beschaffenheit ohne andere Veränderungen zeigen; eine Rippe, welche entsprechend dem Sitz der Pleuratumoren mit entfernt war, zeigt dieselben sklerotischen Veränderungen in geringerem Grade. Bei makroskopischer Betrachtung der Knochendurchschnitte von den conservirten Präparaten fehlt die poröse Substanz im Schädelknochen und Wirbelkörper vollständig; in den Rippen ist sie in mässigem Grade noch vorhanden. Schon aus dem makroskopischen Verhalten dieser verschiedenen Knochen darf mit Sicherheit der Schluss gezogen werden, dass hier eine starke Knochenneubildung stattgefunden hat. Die mit Rücksicht auf die starke Sklerose besonders klein gesägten Knochenstückchen — an ein Schneiden der Knochen mit dem Messer war nicht zu denken — wurden nach 2 Methoden entkalkt:

1) mit Salpetersäure-Alkohol,

2) nach der Thoma'schen[1]) Methode.

Trotz der Kleinheit der Schnitte erforderte die Entkalkung unverhältnissmässig viel Zeit.

[1]) Zeitschrift für wissenschaftl. Mikroskopie. Bd. VIII. Heft 2.

Bei mikroskopischer Betrachtung präsentiren sich (in einem Schnitt durch einen Wirbelkörper z. B.) grosse Massen compacten Knochengewebes, unterbrochen von nur spärlichen Markräumen; die compacte Knochensubstanz wird überall von glatten Rändern begrenzt. Nirgends finden sich Howship'sche Lacunen oder Osteoklasten, so dass es demnach wohl erlaubt ist, einen Rückbildungsprozess von Knochengewebe auszuschliessen.

Der Versuch, eventuell vorhandenes osteoides Gewebe mit der bekannten Carminreaction nachzuweisen, fiel zwar im positiven Sinne aus, aber einen sicheren Schluss auf Knochenneubildung lässt diese Methode nicht zu, da ebenso wohl in Entkalkung begriffene Zonen bei Kalkresorptionsprozessen sich färben.

Von v. Recklinghausen[1]) wird als hauptsächlichster Beweisgrund für den pathologischen, jugendlichen Knochen der Nachweis von Sharpey'schen perforirenden Fasern, welche sich finden müssen an Stellen der Knochensubstanz, die physiologischer Weise der Fasern entbehren, angegeben. Leider war es nicht möglich, diesen Beweis für Knochenneubildung zu erbringen, da derselbe sich nur anstellen lässt am frischen macerirten oder einfach gehärteten Knochen, nicht am künstlich entkalkten. In Folge der colossalen Sklerose misslangen aber alle Versuche, auch nur einigermaassen brauchbare Schnitte von dem einfach gehärteten Knochen zu bekommen.

Die noch vorhandenen Markräume sind an Stelle normalen Knochenmarks angefüllt mit einem Gewebe, welches ausschliesslich aus kleinen Rundzellen besteht. Weder Fettzellen oder Fettzellen ähnliche Zellen, noch Riesenzellen konnten beobachtet werden. Die vorhandenen Zellen sind von gleicher Grösse, nur ausnahmsweise unregelmässig rund oder eiförmig und besitzen nur einen rundlichen Kern. Eine Zelle mit zwei oder mehreren Kernen ist mit Sicherheit nicht gesehen. Die Kerne nehmen einen grossen Theil der Zelle ein, so dass dem Protoplasma nur ein mässiger Raum übrig bleibt. Der Grösse nach dürften die Zellen Lymphzellen entsprechen. Um die Zellen herum befindet sich eine geringe Menge einfacher Intercellularsubstanz. An einzelnen Stellen wird durch die Entwickelung einer etwas stärkeren Intercellularsubstanz, welche eine grössere Anzahl von Zellen umschliesst, eine alveoläre Struktur vorgetäuscht. Aber auch zwischen den einzelnen Zellen einer solchen Pseudoalveole lässt sich eine Intercellularsubstanz noch nachweisen und ausserdem haben die Zellen der Knochentumoren keinesfalls einen epithelialen Charakter.

In den Schnitten von der Rippe kann man an einzelnen Stellen spindelzellenführende Faserzüge zwischen den Zellen beobachten; in noch höherem Maasse ist dies an den Schädelknochen der Fall, wo stellenweise ganz breite Bündel von Spindelzellen führendem

[1]) Die fibröse oder deformirende Ostitis u. s. w. Festschrift Virchow. Berlin 1891.

fibrillärem Gewebe zwischen den Rundzellen sichtbar sind. Gefässe sind überall nur in geringer Menge vorhanden.

Die Tumoren der Dura cerebri, der Dura spinalis und der Pleura erscheinen nach der Conservirung in Alkohol makroskopisch gleichartig und haben dieselbe Farbe angenommen als Dura und Pleura. Es sind stecknadelkopf- bis kirschengrosse, glatte Tumoren. Die grösseren machen den Eindruck, als seien sie nur confluirt aus einer grösseren Anzahl kleinerer Tumoren und sind in Folge dessen auf der Oberfläche von höckriger, aber glatter Beschaffenheit.

Die flächenartigen Auflagerungen am Schädel besitzen eine grauweisse Farbe, während sie frisch eine mehr röthliche hatten. Sie sind nicht so fest und derb anzufühlen und lassen sich auch jetzt noch mit einem Gewebe von markiger Beschaffenheit vergleichen.

Diese Tumoren, sowohl diejenigen der harten Hirn- und Rückenmarksbaut und der Pleura, wie die diffuse Auflagerung am Schädel, bestehen ebenfalls ausschliesslich aus Rundzellen, welche im Ganzen etwas grösser sind als in dem Knochentumor; ihre Rundung ist keine so regelmässige, theilweis können sie sogar an epitheliale Zellen erinnern; ihre Grösse ist fast gleich; sie besitzen einen ziemlich grossen Kern; eine Intercellularsubstanz ist nur schwach entwickelt.

Auch in den Schnitten von der Auflagerung am Schädel tritt zwischen den Rundzellen ein fibrilläres Gewebe noch etwas reichlicher auf als in den anderen Präparaten, in welchen ein derartiges Gewebe vorhanden war; es ist über die Schnittfläche im Allgemeinen gleichmässig vertheilt; nur an einzelnen Stellen ist es mächtiger und ordnet sich zu langen Faserbündeln an; ausserdem sieht man in diesen Schnitten mitten zwischen Tumorgewebe, meistens in der Nähe grösserer Faserbündel, wie aus diesen entstanden, kleine Leisten compacten Knochengewebes.

Gefässe sind auch in diesen Tumoren nur in mässiger Anzahl vorhanden, etwas zahlreicher nur in der diffusen Schädelauflagerung.

In einer retroperitonäal gelegenen Lymphdrüse findet sich neben normalem Drüsengewebe eine starke Vermehrung der Zellen, welche sich von gewöhnlichen Lymphdrüsenzellen mit Sicherheit nicht unterscheiden lassen.

In Herz, Lunge, Leber, Milz und Niere war nichts Pathologisches aufzufinden.

Das Rückenmark ist durchgehends normal.

Die Untersuchung auf Mikroorganismen lieferte ein negatives Resultat.

Nach dem pathologisch-anatomischen Befund handelt es sich in erster Linie um eine Erkrankung sämmtlicher Knochen, soweit sie zur Untersuchung gekommen sind (Wirbel, Schädel, Rippe).

Makroskopisch lässt sich in diesen Knochen eine enorme Knochenneubildung feststellen und zwar ist daran in ganz gleichmässiger Weise die Substantia porosa, welche das Mark enthält,

betroffen. Mikroskopisch konnte aus oben angeführten Gründen der Nachweis des Knochenanbaues nicht erbracht werden. Eine äussere Gestaltsveränderung der Knochen ist, wenn man von der diffusen Geschwulstbildung im Schädelinnern absehen will, nicht eingetreten.

Bei mikroskopischer Betrachtung dieser Knochen zeigt sich, dass die Markräume nicht vollständig geschwunden sind; in denselben ist das normale Knochenmarkgewebe vollständig verloren gegangen und ersetzt durch ein gleichartiges Rundzellengewebe mit nur spärlicher, aber deutlich nachweisbarer Intercellularsubstanz; an einzelnen Stellen ist es zu einer theils geringeren, theils stärkeren Entwickelung eines interstitiellen fibrillären Spindelzellen führenden Gewebes gekommen.

In der Auflagerung am Schädel hat innerhalb der Geschwulst eine Knochenneubildung stattgefunden.

Die übrigen Tumoren, die sich auf der Dura cerebralis, spinalis und auf der Pleura gefunden haben, bestehen ebenfalls aus einem gleichartigen Rundzellengewebe mit den gleichen Eigenschaften, die Zellen sind durchschnittlich etwas grösser und nicht so regelmässig rund als die des Knochentumors.

Wie sollen wir die an den Knochen vorgefundenen Veränderungen auffassen und in welcher Beziehung stehen die Tumoren, die ausserhalb der Knochen gefunden wurden, zu der Affection des Knochenmarks?

Dass es sich hier um eine primäre Erkrankung der Knochen, bezw. des Knochenmarks handelt, steht wohl ausser allem Zweifel und bedarf kaum einer näheren Begründung.

Die Tumoren der Dura und der Pleura, die alle nur eine minimale Grösse erreicht haben, müssen als secundäre bezeichnet werden, da die Schwere des ganzen Krankheitsbildes nur abhängig gemacht werden kann von der grossartigen Verbreitung des Krankheitsprozesses im Knochenmark.

Ausserdem geht auch aus dem klinischen Verlauf des Leidens hervor, dass sich diese metastatischen Tumoren erst entwickelt haben, nachdem das Grundleiden schon eine geraume Zeit bestand. Die starke Entwickelung der Pleuritis exsudativa dextra lässt sich ohne Zwang in Zusammenhang bringen mit der Tumorenbildung auf der Pleura, das Oedem am Rücken mit

der Tumorbildung auf der Dura spinalis und die Abducenslähmung mit der Tumorbildung im Schädelinnern — alles Zustände, die erst in der Mitte oder gegen Ende des Leidens auftreten. Ein anderer primärer Heerd, der als Ausgangspunkt für die Knochenveränderung hätte gelten können, war nicht vorhanden.

Die Rubricirung dieser primären Knochenaffection unter einen bestimmten pathologisch-anatomischen Begriff wird durch einschlägige Fälle aus der Literatur nicht sehr erleichtert, obwohl gerade in neuerer Zeit Tumorenbildung im Knochenmark wiederholt Gegenstand einer Mittheilung geworden ist. Die Auffassung und Beurtheilung klinisch und pathologisch-anatomisch anscheinend ganz gleichartiger Fälle ist eben von den verschiedenen Autoren eine sehr verschiedene gewesen. Ich muss auch von vornherein bemerken, dass es mir nicht gelungen ist, einen Fall zu finden, wo die Ausbreitung des Krankheitsprozesses im Knochenmark eine ebenso gleichmässige und diffuse war, wie in dem vorliegenden; fast immer war die Tumorenbildung eine multiple circumscripte von der Umgebung mehr oder weniger scharf abgrenzbar.

Als ältester in der Literatur bekannter und oft citirter Fall wird ein von H. Buch[1]) als primäre Sarcomatose des Knochenmarks mitgetheilter gelten können, der zufällig gelegentlich eines Operationscurses in der Volkmann'schen Klinik entdeckt wurde.

Das Markgewebe der meisten Knochen bis auf Unterschenkel und Fussknochen ist von kleinen und grösseren grauweissen Geschwulstknoten durchsetzt, an verschiedenen Stellen sind die Knochen durchbrochen und die Geschwulstmasse verbreitet sich nach aussen. Die Substantia compacta war meistens vollkommen intact, nur vereinzelt geschwunden oder angenagt.

Die mikroskopische Untersuchung ergab ein kleinzelliges Rundzellensarcom mit wenig Intercellularsubstanz.

Die äussere Form der Knochen hatte fast gar keine durch die Geschwulstbildung veranlasste Veränderung erlitten.

Wie schon aus dem Titel der Arbeit hervorgeht, fasst der Autor die Affection als eine multiple Knochensarcomatose auf.

Wie gross die Gegensätze in der Beurtheilung derartiger

[1]) H. Buch, Ein Fall von multipl. primärer Sarcomatose des Knochenmarks und eine eigenthümliche Affection der 4 grossen Gelenke. Diss. inaug. Halle 1873.

Affectionen des Knochenmarks sind, wird durch die Gegenüberstellung einer ungefähr um dieselbe Zeit erschienenen Arbeit von v. Rustizky[1]) drastisch beleuchtet, welcher einen mindestens sehr ähnlichen, wenn nicht vollkommen gleichen Fall als einfache Hypertrophirung des Knochenmarkgewebes beschrieben hat.

Ein 47jähriger Mann erkrankte an einer Geschwulst an der rechten Schläfe, die rasch an Grösse zunahm und Sehstörungen am rechten Auge verursachte. Im weiteren Verlauf der Krankheit traten Schmerzen und Schwäche in beiden Beinen auf, die sich bald mit Erscheinungen von Seiten des Rückenmarks, als Zuckungen, Anästhesie, Incontinentia urinae et alvi, Decubitus u. s. w., vergesellschafteten. Nachdem das Leiden von Mai bis December 1872 gedauert und in der letzten Zeit sich noch eine Auftreibung am Manubrium sterni und eine Verdickung an der VII. Rippe links entwickelt hatte, trat unter katarrhalischen Erscheinungen von Seiten der Lunge der Tod ein.

Bei der Autopsie fanden sich ausser der Geschwulst in der Schläfengegend noch andere von gleicher Beschaffenheit am Manubrium sterni an der V. Rippe, am linken Rippenbogen, im VI., VII., VIII. Brustwirbel und drei im Mark des rechten Humerus. Die meisten dieser Geschwülste sassen innerhalb des Knochens ohne eine äusserlich sichtbare Gestaltveränderung des Knochens herbeizuführen, der Tumor in der Schläfengegend war ohne Zerreissung der Dura von dieser nicht abzulösen, die Tumoren der Wirbelkörper setzen sich noch in das umliegende Gewebe fort. Das Tumorgewebe besteht aus Zellen von gleicher kugliger Form, aber in zweierlei Grösse, welcher derjenigen farbloser Blutkörperchen vollkommen gleichkommt. Die Zellen enthalten gewöhnlich nur einen rundlichen Kern, selten zwei; das Protoplasma ist sehr zart, nicht körnig. Für eine Intercellularsubstanz bleibt nur sehr wenig Raum. Die Grenzen der Gefässe werden anscheinend von den Tumorzellen selbst gebildet. Neben diesem wesentlichen Befund der Tumoren fanden sich hier und da entweder isolirte oder in Gruppen zu zwei und mehr zusammenliegende blasenartige Gebilde mit radiärer Streifung und wandständigem Kern, welche v. Rustizky für veränderte Fettzellen hält.

Weil nun in diesem Fall sich nichts vorfand, was nicht auch im Knochenmark vorkommt; weil ausserdem auch Fettzellen, wenn auch nicht ganz einwandsfreie und jedenfalls sehr veränderte, vereinzelt gesehen wurden; weil ferner die Tumoren, obwohl sie multiple waren, nur im Knochen gewachsen und ausschliesslich vom Markgewebe desselben ausgegangen waren;

[1]) Zeitschr. für Chirurgie. Bd. III. Multipl. Myelom.

weil schliesslich die Tumoren, obwohl multipel, zu einer eigentlichen Metastasirung keine Veranlassung gegeben hatten, also nicht zu den bösartigen Geschwülsten zu rechnen waren, so nimmt v. Rustizky multipel auftretende gutartige Tumoren an, die ihre Entstehung einer Erkrankung des Knochenmarkgewebes verdanken, welche als Hypertrophirung desselben zu bezeichnen wäre.

Weiterhin sind von P. Grawitz[1]) zwei Erkrankungen des Knochenmarks veröffentlicht, die wohl beide mit grosser Wahrscheinlichkeit als hierher gehörig betrachtet werden können.

In dem ersten Fall handelt es sich um einen 31jährigen, früher stets gesunden Schornsteinfegergesellen, welcher im Anschluss an einen Typhus, der den Patienten nur 4 Wochen an's Bett fesselte, sich nicht erholen konnte und an stetig zunehmender Entkräftung unter den Erscheinungen einer progressiven Anämie nach einer etwa 4monatlichen Krankheitsdauer, vom Beginn des Typhus an gerechnet, zu Grunde ging.

Die Blutuntersuchung intra vitam ergab einen nicht gerade sehr charakteristischen, immerhin aber für die Diagnose einer perniciösen Anämie wohl verwerthbaren Befund.

Die anatomische Diagnose lautete: Anaemia universalis, Typhus abdominalis sanatus; Hyperplasia lienis et glandularum meseraicarum. Sarcomata cranii, vertebrarum, medullae, femorum, bracchiorum, tibiae et fibulae dextrae, claviculae dextr., costarum et corporis sterni. Sarcomata hepatis et renis succenturiati dextr. Sarcomata disseminata peritonei. Hydrops anasarca, Hydrothorax, Hydropericardium.

Das Mark der Röhrenknochen, um dies noch besonders hervorzuheben, ist, abgesehen von den nicht sehr scharf umschriebenen erbsengrossen graurothen Geschwulstknoten, von rother Farbe, von dem Aussehen der Marksubstanz kindlicher Röhrenknochen. Mikroskopisch finden sich im Knochenmark nirgends mehr Fettzellen, sondern kleinere einkernige und grössere mehrkernige Zellen. Das dunkelrothe Markgewebe ist mikroskopisch schwer von dem Gewebe der mehr oder weniger abgrenzbaren Geschwülste zu unterscheiden, welche ebenfalls aus lauter dichtgedrängten runden, meist einen grossen Kern führenden, aber auch vielfach mehrkernigen Zellen bestehen. Das mikroskopische Bild soll am meisten dem Lymphosarcom Virchow entsprechen.

Der Verfasser wirft die Frage auf, ob diese Entartung des gesammten Knochenmarks vielleicht nur als eine Steigerung

[1]) Maligne Osteomyelitis und sarcomatöse Erkrankungen des Knochenmarks als Befunde bei perniciöser Anämie. Dieses Archiv. Bd. 76. 1879.

derjenigen Veränderung aufzufassen sei, welche man gewöhnlich als lymphoide Umwandlung zu bezeichnen pflegt. Er glaubt, die Frage bejahen zu dürfen, erstens wegen der Generalisation der Tumoren im ganzen Knochenmarksystem, zweitens, weil die mikroskopische Untersuchung für eine Verwandtschaft zwischen der Sarcombildung dieses Falles und der lymphoiden Umwandlung des Markgewebes in den gewöhnlichen Fällen spricht, da histologisch kaum ein Unterschied zwischen dem rothen Mark der Röhrenknochen und den eigentlichen Geschwulstmassen festgestellt werden konnte.

Der zweite Fall betrifft einen 25 Jahre alten Schlossergesellen, welcher unter dem typischen Krankheitsbild der perniciösen Anämie nach einer 5—6wöchentlichen Krankenhausbehandlung zu Grunde ging. Die hauptsächlichen Krankheitssymptome bestanden in einem allgemeinen Schwächegefühl, Unfähigkeit zur Arbeit und einer starken Blässe.

Bei der Autopsie fand sich neben einer über die meisten Röhrenknochen verbreiteten malignen Osteomyelitis ein graugrünlicher, scharf umschriebener Geschwulstknoten im Knochenmark des einen Femur. Auf dem Periost der Wirbelkörper, und von hier sich bis in die Spongiosa ausdehnend, wurden gleiche Tumoren gefunden. Gleichzeitig war es an einzelnen Stellen zu einer Knochenneubildung gekommen.

Mikroskopisch bestehen diese Geschwülste, welche sämmtlich als gleichwerthig entstanden anzusehen sind, aus kleinen Rundzellen, in geringerer Anzahl sind spindelförmige Elemente und einzelne fast fibröse Stellen mit spärlichen Gefässen vorhanden.

Grawitz reiht diese Tumoren in das Gebiet der Sarcome ein und trennt sie von dem engeren Begriff der Lymphosarcome.

Ein dritter, ebenfalls im pathologischen Institut zu Berlin secirter Fall ist von Litten[1]) mitgetheilt.

Ein Mädchen erkrankt nach einer 14monatlichen Lactation an einer schweren perniciösen Anämie, welche 4 Tage vor dem Tode in eine medullare Leukämie übergeht.

Bei der Autopsie finden sich neben hochgradiger Verfettung des Herzens leukämische Veränderungen des Knochenmarks, der Milz und der Nieren.

Auf der Sägefläche besonders der langen Röhrenknochen, sieht man umschriebene eiterähnliche Partien; im Bereich derselben ist das Knochenmark von grüngelber Farbe und sehr weich, fast zerfliesslich. Ausserdem finden sich kleinere umschriebene Heerde von mehr zäher gallertiger Consistenz und einer rothen Umsäumung in das sonst normale Knochenmark eingesprengt.

[1]) Berl. klin. Wochenschr. 1877. 19 und 20.

Mikroskopisch bestehen sowohl die kleineren wie die grösseren Partien aus grossen runden Zellen mit deutlichem bläschenförmigem Kern und granulirtem, seltener hyalinem Inhalt, daneben in geringer Anzahl Lymphkörperchen gewöhnlicher Grösse, Körnchenzellen, vereinzelte rothe Blutkörper und blutkörperhaltige Zellen, dagegen keine Fettzellen.

Während in der Milz nur eine geringe Hyperplasie der Malpighi'schen Körperchen nachgewiesen werden konnte, fanden sich in den Nieren unter der Kapsel eine Anzahl miliarer grauweisser Knötchen, die sich mikroskopisch als eine Anhäufung lymphatischer Zellen, „miliare Lymphome", erwiesen.

Der Verfasser beurtheilt den Fall als eine myelogene Leukämie, die sich auf dem Boden einer bereits bestehenden perniciösen Anämie entwickelt hat. Aus diesem Grunde erklärt sich auch nach des Verfassers Ansicht der äusserst rapide Verlauf der Leukämie.

Im Anschluss an den eben erwähnten dürfte ein von Waldstein[1]) aus dem hiesigen pathologischen Institut mitgetheilter Fall von progressiver Anämie und darauf folgender Leukocythämie mit Knochenmarkerkrankung und einem sogen. Chlorom (Chlorolymphom) von Interesse sein.

Ein 44jähriger Arbeiter, der ausser einer kurzdauernden Intermittens stets gesund war, erkrankt plötzlich unter allgemeinen Krankheitssymptomen und bietet bei der nur wenig später erfolgenden Aufnahme ausser den Erscheinungen einer Anämie nichts Besonderes dar. Bald traten hohes continuirliches Fieber und Druckschmerzen des Sternums und einiger Rippen hinzu, ebenso Milz- und Leberschwellung. Drei Tage vor dem Tode wurde plötzlich eine bedeutende Zunahme weisser Blutkörperchen bemerkt, unter welchen sich viel grosse Formen mit fein granulirtem Protoplasma in grossem Kern fanden. Die Krankheitsdauer betrug 44 Tage. Der Tod erfolgte unter zunehmender Entkräftung.

Die anatomische Diagnose lautete: Hyperplasie und grünliche Verfärbung der Lymphdrüsen des Mediastinums; grünliche Verfärbung der retrogastrischen und portalen Lymphdrüsen. Parenchymatöse Hepatitis; Milztumor; multiple Heerde in der Milz; rothe Umwandlung und grünliche Verfärbung des Knochmarks.

Aus der mikroskopischen Untersuchung soll der Befund des Knochenmarks besonders hervorgehoben werden. Die schmutzig graurothe Markmasse besteht frisch untersucht aus grossen Zellen mit bläschenförmigem Kern und stark granulirtem reichlichem Protoplasma. Die Zellen aus mehr gelblich gefärbten Partien enthalten ausserdem eine wechselnde Anzahl von

[1]) Dieses Archiv. Bd. 91.

kleineren und grösseren Fetttröpfchen. Daneben finden sich auffallend wenige gewöhnliche Lymphzellen, viele rothe Blutkörperchen und Pigmentschollen und Körner in erheblicher Menge. An Schnitten fällt hauptsächlich der ausserordentliche Reichthum an Blutgefässen auf, die ein enges Netzwerk bilden, zwischen dessen Maschen die ganze Substanz aus dichtgedrängten grossen einkernigen Zellen (Markzellen) ohne nachweisbare Zwischensubstanz besteht.

Waldstein hält es zur Zeit für unmöglich eine bestimmte Entscheidung zu treffen, in welcher Wechselbeziehung die Erkrankung des Blutes zu derjenigen des Knochenmarks steht oder umgekehrt. Er glaubt in Folge dessen den Fall gesondert für sich betrachten zu müssen und die Knochenmarkaffection als anatomische Läsion in den Vordergrund stellen zu müssen.

Ein von Runeberg[1]) mitgetheilter Fall von medullarer Pseudoleukämie, der so nur schwer, wie Runeberg selbst zugiebt, eine genügende Erklärung findet, lässt sich auf andere Weise vielleicht besser auffassen und verstehen.

Eine 58jährige, in ärmlichen Verhältnissen lebende, früher gesunde Frau erkrankt mit grosser Mattigkeit und Kraftlosigkeit, mit Blutungen aus dem Zahnfleisch und der Schleimhaut des Mundes und Schmerzen im Kreuz und im Rücken.

Zunehmende Verschlimmerung der Schmerzen, Appetitlosigkeit, beträchtliche Abmagerung und besonders die Unmöglichkeit zu gehen oder zu stehen, veranlassten die Patientin, die Klinik aufzusuchen.

Der Status praesens ergab eine ziemlich kräftige Frau mit gutem Fettpolster, aber den Zeichen der Abmagerung; Sternum, Wirbelsäule, Kreuz und Hüftbein sind auf Druck und bei Bewegungen sehr schmerzhaft. Der Kräftezustand ist sehr schlecht. Eine Vergrösserung von Leber und Milz wurde constatirt, dagegen keine der Lymphdrüsen. Urin ist stark eiweisshaltig. Durch die mikroskopische Untersuchung des Blutes konnte eine Alteration desselben, aber keine typische estgestellt werden. Unter ziemlich schneller Verschlimmerung des Zustandes trat der Tod ein. Die Nekropsie ergiebt in der Hauptsache einen auffallenden Befund im Sternum, Rippen, Wirbeln und Kreuzbein. Die Spongiosa dieser Knochen ist in hohem Grade rareficirt, von röthlicher oder rothgrauer Farbe und pulpösem Aussehen, stellenweise eiterartig zerfliessend; die festen äusseren Knochenlamellen sind äusserst verdünnt. Das Mark der Röhrenknochen ist normal. Die mikroskopische Untersuchung der afficirten Knochen lässt eine starke Hyperplasie von gekörnten, schwach gelblich gefärbten, kernhaltigen Zellen erkennen,

[1]) Deutsches Archiv für klin. Medicin. Bd. 33.

daneben Riesenzellen. An einzelnen Stellen haben sich Heerde von 1 – 1½ cm Durchmesser gebildet, die ganz aus weicher Zellmasse bestehen.

Ueber einen eigenthümlichen Fall von seniler Osteomalacie oder richtiger allgemeiner Markhyperplasie mit Schwund der Knochensubstanz berichtet Marchand[1]) in einer Sitzung des ärztlichen Vereins zu Marburg im Jahre 1885. Der Fall verdient ebenfalls hier angeführt zu werden.

Bei der Autopsie eines 69jährigen Mannes, welcher in den letzten Jahren an Harnbeschwerden, Druck im Rücken und Gürtelgefühl gelitten hatte, und dessen Körper immer mehr zusammengesunken war, fand sich eine ausserordentliche Brüchigkeit des Brustbeins, der Rippen und Wirbel. Die Knochensubstanz ist stark reducirt, statt dessen mit einem stark gewucherten Knochenmark erfüllt, welches grösstentheils dunkelroth, vielfach aber mit blassgrauen, weichen, knötchenartigen Einlagerungen durchsetzt ist. Diese rufen besonders dadurch, dass sie die rareficirte Compacta durchbrechen und unter dem Periost hervortreten, den Eindruck kleiner Geschwülste hervor. Das Knochenmark ist sehr gefäss- und bluthaltig und reich an kleinen runden Markzellen; die beschriebenen Einlagerungen bestehen ausschliesslich aus diesen Zellen.

Die Todesursache war jedenfalls in zahlreichen pyelo-nephritischen Heerden zu suchen.

Obwohl sich der vorliegende Fall von der gewöhnlichen Osteomalacie durch das Auftreten der geschwulstartigen Hyperplasien unterscheidet, so glaubt der Verfasser dieselben doch nur als eine graduelle Steigerung des Prozesses auffassen zu müssen.

Dieser als senile Osteomalacie aufgefassten Knochenerkrankung kommt eine grosse Aehnlichkeit zu mit einem von Kahler[2]) mitgetheilten und als Rundzellensarcom bezw. sogen. Myelom beurtheilten Fall.

Ein 46jähriger Arzt erkrankt an plötzlich eintretenden, heftigen, in grossen Zwischenräumen sich wiederholenden, auf verschiedene Stellen des Knochensystems localisirten Schmerzanfällen. Hierzu gesellen sich im Laufe der Zeit Neuralgien verschiedener Nerven, viscerale Neuralgien, Cardialgie mit Erbrechen, Enteralgie mit Nervenschmerzen, asthmatische Anfälle, Krampfhusten, Schüttelfröste ohne Fieber, Parästhesien der unteren Extremitäten. Nachdem sich eine hochgradige Verkrümmung der oberen Brustwirbelsäule und eine winklige Knickung der Rippen ausgebildet hat und an einigen

[1]) Berlin. klin. Wochenschr. 1886. No. 29.
[2]) Wiener medicinische Presse. 1889.

umschriebenen Stellen Knochenauftreibungen entstanden sind, während die Extremitätenknochen und die Knochen des Schulter- und Beckengürtels keine äussere Veränderung erlitten haben, nachdem sich noch Drüsentumoren in der Leistengegend und Regio supraspinata entwickelt haben, tritt unter ganz allmählich zunehmendem Kräfteverfall der Exitus ein.

Bei der nur beschränkt gestatteten Autopsie wurde statt der erwarteten Osteomalacie ein multiples Rundzellensarcom oder ein sogen. Myelom festgestellt, eine Annahme, die durch die Drüsentumoren noch eine wesentliche Stütze fand.

Wenn auch diese beiden Fälle bezüglich des klinischen Verlaufs in Einzelheiten wesentlich differiren, so ist doch das makroskopische und mikroskopische Verhalten der Knochen ein so eclatant übereinstimmendes, dass sich die Berechtigung ergiebt, sie für identisch zu erklären; und in der Auffassung des Krankheitsprozesses scheint mir Kahler das Richtige getroffen zu haben.

An diese Fälle reiht sich ein dritter von Zahn veröffentlichter, in dem zu Lebzeiten des Kranken ebenfalls Osteomalacie angenommen wurde, während durch die Autopsie multiple Knochenmarkgeschwülste festgestellt werden konnten.

Die Veröffentlichung Zahn's[1]) betrifft einen 62jährigen Mann, bei dem wegen Verkrümmung des Thorax und mehrfacher Knochenbrüche ein osteomalacischer Prozess angenommen wurde. Nach dem Tode, der nach 13monatlicher Krankheitsdauer unter den Erscheinungen einer allmählich zunehmenden Anämie eintrat, fanden sich dagegen zahlreiche primäre Knochengeschwülste, die in ihrem mikroskopischen Verhalten vollständig den von v. Rustizky beschriebenen glichen mit Ausnahme der von v. Rustizky als Fettzellen angesprochenen, bläschenartigen Gebilde.

Zahn glaubt im Einverständniss mit v. Rustizky, dass die fraglichen Geschwülste als aus einer hyperplastischen Wucherung des Knochenmarkgewebes hervorgegangen angesehen werden müssen. Gegen eine gutartige Auffassung dieses Krankheitsprozesses spricht sich Zahn aus, weil es auch sonst von vornherein multiple bösartige Geschwülste giebt und besonders wegen des kurzen perniciösen Krankheitsverlaufs in beiden Fällen.

Er hält die Geschwülste für identisch mit den von Virchow sogenannten Lymphosarcomen und hält die ganze Affection für

[1]) Zahn, Ueber das multiple Myelom. Deutsche Zeitschrift für Chirurgie. Bd. 22.

eine rein myelogene Pseudoleukämie, eine Krankheit, die bis dahin noch nicht beobachtet war.

Hier mag noch eine kürzlich von Nothnagel[1]) mitgetheilte „eigenthümliche perniciöse Knochenerkrankung“ ihren Platz finden.

Ein gesunder, nicht belasteter 24jähriger Mann erkrankt 1½ Jahr vor seinem Tode an anfänglich selten, später immer häufiger und intensiver auftretenden Schmerzanfällen, welche mit Sicherheit auf die Knochen bezogen werden müssen, und Fieber, welches einige Wochen vor dem Tode einen exquisit intermittirenden Charakter zeigt. Nachdem sich noch eine geschwulstähnliche Auftreibung an verschiedenen Knochen, besonders Sternum und Extremitäten entwickelt hat, tritt unter den Erscheinungen einer zunehmenden Anämie mit einer ziemlich starken Vergrösserung der Milz und leichter Schwellung der Lymphdrüsen und Kachexie im Erschöpfungszustand der Tod ein.

Bei der Autopsie findet sich eine Erkrankung sämmtlicher Knochen des Skelets, soweit sie der Untersuchung zugänglich waren. Diese besteht in einer äusseren Verdickung und Auftreibung der Knochen, verschiedentlich sind sie ausserdem, am ausgeprägtesten das Manubrium sterni, der Schädel und das Becken, von einer grauweissen, succulenten, sulzigen Aftermasse überlagert, welche, von einer Osteophytschicht infiltrirt, das Periost aus einander wirft und ohne scharfe Grenzen in das umliegende Gewebe übergreift.

Bei makroskopischer Betrachtung der durchsägten Knochen zeigt sich das normale Fettgewebe ersetzt durch ein in den Epi- und Diaphysenkolben mehr grauweissliches und ziemlich dichtes, in den Markhöhlen theils fein schwammiges, theils dichteres, von fein porōser Knochenmasse durchsetztes, fast rein weisses Gewebe. Dasselbe findet sich in den Wirbeln, Rippen und Darmbeinen, wo ausserdem die schwammige Substanz verdichtet, auffallend weiss und fein porōs ist.

Mikroskopisch besteht dies substituirte Gewebe aus Rundzellen grösstentheils von lymphoidem Charakter, welche in lockeren Reihen zwischen zarten Bindegewebsfasern und um die Gefässe angeordnet sind. Vereinzelt wurden grössere Rundzellen mit Fettgehalt oder hyaline Kugeln und epitheloide Zellen mit ovalem, blasser gefärbtem Kern mit Blutpigment beobachtet.

In der die Knochen überlagernden Neubildung und dort, wo diese noch die Umgebung infiltrirt, trägt das Gewebe einen ausgesprochen lymphoiden Charakter. Neben einer mässigen Knocheneinschmelzung hat vorwiegend eine Knochenneubildung stattgefunden.

Nothnagel bezeichnet diese merkwürdige und interessante Knochenveränderung als Lymphadenia ossium ohne auf eine genauere Begründung näher einzugehen, da es ihm nur auf eine kurze Mittheilung dieses Falles ankommt und er sich ausführlicher auf die Frage der Blutbereitung einlässt.

[1]) Festschrift für Virchow. Bd. II.

Schliesslich verdienen noch 3 in einer Dissertation der Universität Basel von Wieland erst im letzten Jahre mitgetheilten Fälle von primär multiplen Sarcomen der Knochen hier angeführt zu werden.

Im ersten Fall handelt es sich um eine 67jährige, früher im Wesentlichen gesunde Frau, welche an ausstrahlenden Schmerzen im rechten Bein erkrankt und bei allmählich zunehmender Anämie und Kachexie nach einer etwa 5monatlichen Krankheitsdauer unter den Erscheinungen einer Bronchopneumonie zu Grunde geht. Bei der Autopsie finden sich im IV. und V. Lendenwirbel graue, zum Theil hämorrhagische Geschwulstmassen — an der Oberfläche oder innerhalb verschiedener Knochen, wie Femur, Rippen, Sternum, Schädelbein, Stirnbein hanfkorn- bis wallnussgrosse, grauröthliche oder mehr dunkelrothe Knötchen. Die Knochen lassen sich zum Theil leicht mit dem Messer schneiden. Ausser einer leichten Endocarditis nichts Besonderes.

Der II. Fall betrifft eine 44jährige, früher stets gesunde Frau, welche seit einiger Zeit an stechenden, continuirlichen Schmerzen der ganzen linken Körperseite leidet. Sie stirbt nach einer etwa zweimonatlichen Krankheitsdauer unter leichten meningitischen Erscheinungen, so dass die Diagnose auf Miliartuberculose gestellt wurde.

Bei der Section wurde ausser einer haselnussgrossen, derben, auf der Schnittfläche grau glänzenden Geschwulst an der Ansatzstelle der VIII. Rippe an der Wirbelsäule und stecknadelkopf- bis erbsengrossen, grauen bis grauröthlichen Heerden im Femur, Sternum, Rippen und Schädeldach nichts Wesentliches festgestellt.

Im III. Fall handelt es sich um einen 36 Jahre alten Commis, der früher verschiedene Lungenentzündungen durchgemacht hat und seit dem 13. Jahr an Epilepsie leidet. Er erkrankt an Schmerzen in beiden Schultergelenken, welchen sich später Dyspnoe, Husten mit Auswurf, Schmerzen auf der linken Brust, besonders beim Husten, Nachtschweisse und Abmagerung hinzugesellen.

Der Tod tritt nach 5monatlicher Krankheitsdauer unter terminalem Fieber, Benommenheit, mit convulsivischen Zuckungen des Kopfes und der Arme und vollständiger Anurie ein.

Die Autopsie ergiebt auf dem senkrechten Schnitt des Sternum und im Mark des rechten Femur zahlreiche grauröthliche weiche Knötchen. Am Schädel sind zahlreiche, bis fünfmarkstückgrosse Defecte der Glastafel vorhanden, welche ausgefüllt sind von einer blassen grauröthlichen Masse. Ausserdem wurden im Unterlappen der linken Lunge erbsengrosse, scharf umschriebene, grauweisse Einlagerungen und an der Oberfläche der linken Niere 3 erbsengrosse, weissliche Flecken constatirt.

Die mikroskopische Untersuchung sämmtlicher 3 Fälle ergab ein übereinstimmendes Resultat. Nach demselben sind die

Tumoren als zellreiche Neubildungen vom Bindesubstanztypus, mit Sitz im Knochenmark, als Sarcome, aufzufassen. Es sind primäre multipel auftretende, im Knochenmark entstandene Sarcome, welche vorwiegend reinen rundzelligen (Fall I und III), zum Theil rund- und spindelzelligen Typus zeigen.

Ich habe diese Fälle aus der Literatur absichtlich etwas ausführlicher behandelt, um zu zeigen, wie verschiedenartig die Auffassungen derartiger Krankheitsprozesse bis heute gewesen sind und um auf diese Weise dem Leser selbst eher ein Urtheil zu ermöglichen, ob nicht alle diese Erkrankungen des Knochenmarks unter einen bestimmten einheitlichen Gesichtspunkt vereinigt werden können.

In sämmtlichen Fällen werden im Knochenmark mehr oder weniger scharf umschriebene geschwulstartige Heerde von verschiedener Grösse, von grauweisser bis grauröthlicher Farbe, von bald weicher, bald festerer Consistenz gefunden, die einen überraschend ähnlichen mikroskopischen Befund zeigen. Die Bestandtheile normalen Markgewebes fehlen meist vollkommen. Dasselbe ist durchweg ersetzt durch ein gleichartiges Rundzellengewebe mit meist spärlicher Intercellularsubstanz. Als primärer Sitz der Tumoren muss immer das Knochenmark angesehen werden. In einzelnen Fällen haben sie den Knochen durchbrochen, sind nach aussen gewuchert und haben so zu mehr oder weniger umfangreichen und diagnosticirbaren Geschwülsten geführt oder sie haben in mehr diffuser Weise in das umliegende Gewebe übergegriffen. Entweder ist die compacte Substanz der Knochen vollkommen erhalten geblieben oder es ist zu einer geringeren oder stärkeren Knochenresorption gekommen oder es konnte eine Neubildung von Knochengewebe festgestellt werden. Der klinische Verlauf war der Natur der Sache nach ein sehr verschiedenartiger; als constant tritt uns stets die Malignität des Prozesses entgegen. Hieraus scheint mir mit ziemlich grosser Wahrscheinlichkeit hervorzugehen, dass es sich in allen Fällen um primär multiple, maligne, im Knochenmark localisirte Neubildungen handelt. Nach den histologischen Eigenschaften können diese Neubildungen nur als Sarcome gedeutet werden.

Um auf diejenigen Fälle, die von den betreffenden Autoren eine wesentlich andere Beurtheilung erfahren haben, näher ein-

zugehen, so wendet sich schon Zahn gelegentlich seiner Mittheilung gegen die gutartige Auffassung der Tumoren, wie sie von v. Rustizky vorgeschlagen wurde. Wir müssen Zahn darin vollkommen beipflichten, denn die Malignität des Prozesses wird, selbst in dem eigenen Fall v. Rustizky's, genügend beleuchtet durch den klinischen Verlauf. Es bedarf dies kaum einer näheren Begründung. Hervorheben möchte ich nur, dass es theilweise zu einer Einschmelzung der compacten Substanz des Knochens, theilweise zu einer Neubildung gekommen ist, ein Vorgang, der sich nur schwer mit einer einfachen Hyperplasie vereinigen lassen dürfte. Die von v. Rustizky vereinzelt beobachteten und als Fettzellen angesprochenen grösseren Zellen mit radiärer Streifung lassen keine sichere Deutung zu und können deswegen wohl keinen Anspruch erheben, auf die anatomische Diagnose einen bestimmenden Einfluss auszuüben.

Und wenn v. Rustizky schliesslich meint, dass die Tumoren deswegen nicht als bösartige Neubildungen aufzufassen seien, weil sie, vom Markgewebe ausgehend, ihr Wachsthum ausschliesslich auf die Knochen beschränkt und zu einer Metastasirung keine Veranlassung gegeben haben, so kann auch dieser Umstand nicht als zwingender Beweis für die Ansicht des Verfassers verwerthet werden. Denn es können auch bösartige Neubildungen von vornherein multipel auftreten und sich vorläufig auf ein bestimmtes Organ oder System beschränken. Eine Metastasenbildung in diesem Fall kann aber auch unterblieben sein, entweder weil der Fall zu frühzeitig abgelaufen ist oder aus anderen Gründen, in die wir nicht immer näher eindringen können, wie es bei jeder anderen Art bösartiger Neubildungen ebenfalls vorkommt.

Grawitz macht für die früher erwähnte Auffassung seiner ersten Mittheilung zunächst die Generalisation der Tumoren im ganzen Knochenmarksystem geltend. Diese auf das Knochenmark localisirte Generalisation von Tumoren konnte aber in fast allen unseren Fällen in mehr oder weniger hohem Grade festgestellt werden, so dass diese Thatsache als Beweis für die Meinung von Grawitz kaum verwendet werden darf.

Weiter hat die mikroskopische Untersuchung keinen wesentlichen Unterschied zwischen dem rothen Mark der Röhrenknochen

und den eigentlichen Geschwulstmassen ergeben, so dass hieraus eine Verwandtschaft zwischen der Sarcombildung dieses Falles und der lymphoiden Umwandlung des Markgewebes in den gewöhnlichen Fällen abgeleitet wird. Das ist richtig; aber über diese Uebereinstimmung im mikroskopischen Befund würden wir uns gewiss auch dann nicht wundern, wenn wir die Tumoren mit Sicherheit als sarcomatöse Neubildungen betrachten könnten.

Das jugendliche Alter sämmtlicher Tumoren, welches Grawitz als dritten Grund für seine Hypothese anführt, spricht auch nicht gegen eine sarcomatöse Neubildung; denn es lässt sich ganz gut denken, dass dieselbe sich auf dem Boden eines entzündlichen Vorganges im Knochenmark, welcher sich an den Typhus angeschlossen hat, entwickelt hat und es ist ja bekannt, dass derartig zellreiche sarcomatöse Geschwulstbildungen ein sehr schnelles Wachsthum haben können.

Werden diese Tumoren des Grawitz'schen Falles als primär multiple im Knochenmark entstandene sarcomatöse Neubildungen aufgefasst, so müssen die Geschwülste der Leber u. s. w. als metastatische angesehen werden. Wenn auch diese secundären Neubildungen bei der Autopsie den Eindruck hervorgerufen haben, als ob sie gleichaltrig mit den Knochenmarktumoren seien, so glaube ich doch, dass diese Wahrscheinlichkeitsannahme als maassgebend weder für die eine noch für die andere Auffassung verwerthet werden kann. Ich möchte übrigens noch einmal hervorheben, dass Grawitz selbst seine Auffassung als Hypothese charakterisirt. Er bezeichnet es als eine gewagte Behauptung die Bildung metastasirender Tumoren als eine directe Folge einer anämischen Dyskrasie hinzustellen.

Wenn Grawitz den zweiten Fall mit Sicherheit vom ersten trennen will, weil die mikroskopische Untersuchung der Knochenmarktumoren neben Rundzellen auch spindelförmige Elemente und peripherisch einige fast fibröse Stellen ergab, so erscheint diese Begründung doch wohl nicht als ausreichend.

Die Erkrankung des Knochenmarks ist, wie aus dem Krankheitsverlauf hervorgeht, als das Primäre zu betrachten. Dieselbe besteht in einer theils diffusen, theils circumscripten Neubildung vom Charakter des Rundzellensarcoms. Die Tumoren, die sich

aussen an verschiedenen Knochen, meist superiostal, fanden und den gleichen Charakter, wie die Marktumoren haben, können entweder als directe Fortsetzung, als eine Wucherung der Neubildung nach aussen — ein Zusammenhang liess sich meist bis in das Knochenmark hinein verfolgen — betrachtet, oder aber sie können als secundäre Tumoren aufgefasst werden. Dann steht nichts im Wege, sie für gleichwerthig mit den Tumoren des vorigen Falles zu halten.

Gerade dadurch, dass sich hier neben Rundzellen auch spindelförmige Elemente gefunden haben, wodurch der sarcomatöse Charakter der Neubildung zweifellos gesichert wird, scheint mir der Schluss nahe zu liegen, dass die erste Erkrankung, die sonst einen ganz gleichartigen Krankheitsverlauf, sowohl wie pathologisch-anatomischen Befund aufzuweisen hat, ebenfalls als eine sarcomatöse anzusehen ist.

Was den Litten'schen Fall anbetrifft, so müssen wir dem Verfasser in seiner Beurtheilung desselben nach den heute noch bestehenden Anschauungen durchaus Recht geben. Immerhin ist die Annahme einer primären sarcomatösen Neubildung, die auf das Knochenmark localisirt ist, nicht ganz von der Hand zu weisen.

Die anämischen Erscheinungen, die die Patientin darbot, sind damit wohl in Einklang zu bringen; die 4 Tage vor dem Tode eintretende Leukocythämie wäre alsdann nur durch die Localisation des Sarcoms auf das Knochenmark zu erklären. Warum dieselbe in diesem Fall eingetreten ist, in anderen nicht, dafür ist allerdings vorläufig keine passende Erklärung zu finden.

Der mikroskopische Befund würde einem Rundzellensarcom nicht widersprechen. Die miliaren Lymphome der Nieren, die der Verfasser selbst für älter hält, als die Leukämie, die also als leukämische Tumoren nicht gut aufgefasst werden können, würden als secundäre sarcomatöse Neubildung sehr gut ihre Erklärung finden. Das Erhaltenbleiben des Fettpolsters lässt sich wohl abhängig machen von dem sehr schnellen Wachsthum der sarcomatösen Neubildung, welches in Folge der durch die lange Lactation geschaffenen Consumption aller Kräfte eingetreten ist.

Der Verlauf dieses Falles entspricht ganz dem Waldstein'schen. In beiden bestanden im Wesentlichen die Erscheinungen

einer progressiven Anämie, welchen sich kurz vor dem Exitus eine Leukocythämie hinzugesellte. In beiden Fällen fanden sich hochgradige Veränderungen im Knochenmark.

Der Autor hält es nach dem ganzen Verlauf der Krankheit für am wahrscheinlichsten, dass die Knochenmarkerkrankung das Primäre sei und dass das mediastinale Chlorolymphom als metastatisches aufgefasst werden könne. Diese Darstellung hat auch entschieden die grösste Wahrscheinlichkeit für sich.

Da aus der Lehre vom Chlorom hervorgeht, dass es sich dabei um eine maligne Neubildung, einem „Chlorosarcom" handelt, so würde demnach auch diese primäre Erkrankung des Knochenmarks als eine sarcomatöse aufzufassen sein.

Die Leukocythämie liesse sich vielleicht durch die reichliche Entwickelung von Gefässen in der Neubildung erklären, wodurch ein Ueberschwemmen des Blutes mit Geschwulstzellen stattgefunden haben könnte.

Als Ursache des hohen und anhaltenden Fiebers ist, nach der Ansicht des Autors, nichts Anderes als die Intensität der Neubildung im Knochenmark anzusehen. Zu dieser Ansicht kann sich Waldstein anscheinend nur schwer entschliessen. Aus den Mittheilungen von Kast, auf welche ich später eingehender zurückkomme, geht aber evident hervor, dass sich ein derartiges Fieber sehr gut mit einer malignen Neubildung vereinbaren lässt.

Wenn auch in dem Fall von Runeberg die Erkrankung des Knochenmarks eine im Wesentlichen diffuse war, so wird doch andererseits auch von Heerden berichtet, die eine Grösse von 1—1½ cm erreicht haben und aus einer Anhäufung von Zellen bestehen.

Runeberg selbst hat die Möglichkeit einer malignen Neubildung in Erwägung gezogen, wegen der Knochenschmerzen und weil auch die Kachexie mit einer solchen Möglichkeit nicht in Widerspruch stand.

Dagegen macht er hauptsächlich geltend, dass weder eine Difformität noch eine Geschwulstbildung am Knochen habe nachgewiesen werden können. Aus diesem Grunde, und da weder eine Leukämie noch eine perniciöse Anämie vorlag, nimmt Verfasser eine medullare Pseudoleukämie an.

Einer Auffassung dieses Prozesses im Knochenmark als Myelom würde die fehlende Difformität an der Wirbelsäule nicht entgegenstehen, im Gegentheil, es würde geradezu für eine solche sprechen, da Veränderungen am Knochen selbst oder Geschwulstbildung nach aussen beim Myelom erst in zweiter Linie auftritt. Wenn auch keine Difformität des Knochens beobachtet werden konnte, so wird doch erwähnt, dass die Compacta stellenweise stark eingeschmolzen ist, ein Vorgang, der sich zweifellos leichter mit der Annahme einer malignen Geschwulstbildung als mit derjenigen einer medullaren Pseudoleukämie vereinigen lassen dürfte.

Uebrigens hält auch Runeberg wegen der Disproportion zwischen der nicht sehr hochgradigen Anämie und der ungewöhnlich weit fortgeschrittenen Knochenmarkaffection die letztere für das Primäre, eine Auffassung, die sich wiederum sehr gut mit dem Vorhandensein einer malignen Geschwulstbildung deckt.

Der von Marchand als senile Osteomalacie beschriebene Fall ist demjenigen von Kahler als Rundzellensarcom oder sogen. Myelom aufgefassten so ähnlich, dass sich derselbe dadurch von selbst erledigt, besonders da Marchand selbst ein wesentliches Abweichen von dem Befund, wie ihn die Osteomalacie gewöhnlich darbietet, feststellen konnte.

Den sehr eingehenden Ausführungen Zahn's würden wir uns ohne Weiteres anschliessen können, wenn er bei der Annahme eines Lymphosarcoms stehen geblieben wäre, dass heisst, wenn er seine Tumoren als sarcomatöse Neubildungen von lymphoidem Charakter bezeichnet hätte. Der Umstand aber, dass er die ganze Affection als eine myeologene Pseudoleukämie aufgefasst wissen will, scheint mir nur dazu angethan, in den an und für sich verständlichen Krankheitsprozess: eine maligne multiple sarcomatöse Neubildung, localisirt im Knochenmark, Unklarheit und Unsicherheit hineinzubringen.

Wenn Nothnagel die beschriebene perniciöse Knochenerkrankung, bei welcher es übrigens weniger zu circumscripten Geschwülsten als zu einer diffusen Ausbreitung des Krankheitsprozesses gekommen ist, als Lymphadenia ossium bezeichnet, so kann nur eine maligne Lymphadenie, i. e. malignes Lymphom oder Lymphosarcom damit gemeint sein — das geht doch wohl aus dem Ausdruck perniciöse Knochenerkrankung hervor. Der

mikroskopische Befund seines Falles weicht insofern von den übrigen etwas ab, als neben den kleinen Rundzellen auch noch Fettzellen und Zellen von epitheloider Form vorkommen und in den Auflagerungen der lymphoide Charakter der Zellen durch die netzartige Anordnung eines bindegewebigen Gerüsts sehr ausgesprochen ist.

Die gleichmässig diffuse Ausbreitung des Krankheitsprozesses, wie sie uns bei unserem Kranken entgegentritt, das Fehlen jeder circumscripten Geschwulstbildung im Knochenmark, mag eine Heranziehung der angeführten Fälle zum Vergleich auf den ersten Blick als gewagt erscheinen lassen; jedoch sind sowohl in dem klinischen Verlauf, abgesehen von nebensächlichen Complicationen, die meist auf die Localisation der betreffenden Tumoren zu beziehen sind, als auch hauptsächlich in dem mikroskopischen Befund sehr viele übereinstimmende Punkte gegeben.

Eine derartig diffuse Ausbreitung macht von vornherein eine einfache Hypertrophirung des Knochenmarks, wie sie von Rustizky angenommen hat, noch viel wahrscheinlicher. Trotzdem kann dieser einfache Prozess mit Sicherheit ausgeschlossen werden. Denn es müssten dann ausser den hypertrophischen Knochenmarkzellen auch die sonstigen Bestandtheile des Knochenmarks noch nachzuweisen sein. Ausserdem ist die Ausbreitung eines einfach hypertrophischen Prozesses auf angrenzende Gewebe unwahrscheinlich. Wenigstens giebt Orth[1]) dies für die einfache Hypertrophie der Lymphdrüsen nicht zu. Ob sich das Knochenmark in dieser Beziehung anders verhalten soll, weiss ich nicht, möchte es aber bezweifeln. Mit absoluter Sicherheit ist durch die secundäre Geschwulstbildung in unserem Fall eine einfache Hypertrophirung auszuschliessen; denn damit hört selbstverständlich der Begriff einer einfachen Hypertrophie auf; ebenso lässt sich auch die enorme Knochenneubildung, wie sie hier stattgefunden hat, dagegen geltend machen.

Am ehesten könnte noch der Fall Nothnagel's als eine einfache Hypertrophie aufgefasst werden, da die Affection in mehr oder weniger diffuser Weise aufgetreten ist und auch das mikroskopische Bild in grösserem Maasse als sonst die Struktur des Knochenmarks gewahrt hat. Aber auch hier

[1]) Lehrbuch. 1887.

machen das Uebergreifen der Geschwulstbildung auf das benachbarte Gewebe und die sich im klinischen Verlauf offenbarende Malignität eine solche Annahme unwahrscheinlich.

Fassen wir aber die hier vorliegende Veränderung des Knochenmarks trotz ihrer diffusen Ausbreitung als eine sarcomatöse Neubildung auf, welche im Knochenmark selbst ihren Ursprung genommen hat, so wird ersichtlich werden, dass sich mit einer solchen Deutung geradezu Alles, sowohl die klinischen Erscheinungen, wie auch das Resultat der anatomischen Untersuchung auf das Leichteste vereinigen lassen wird.

Der mikroskopische Befund: „Das ausschliessliche Vorhandensein von lymphzellenähnlichen Rundzellen, ihre ausserordentliche Gleichmässigkeit an Grösse und Gestalt, ihr Verhalten bezüglich der Intercellularsubstanz und des Kerns, das gleichmässige, wenn auch spärliche Vorhandensein eines spindelzellenführenden fibrillären Gewebes, die absolute Abwesenheit aller anderen Bestandtheile des Knochenmarks", trägt so sehr die charakteristischen Eigenschaften des Rundzellensarcoms an sich, er stimmt so sehr mit dem Befund von Buch, Kahler und besonders Wieland überein, dass an dem thatsächlichen Vorliegen eines solchen wohl nicht gezweifelt werden darf. In hervorragender Weise plädirt hierfür auch die Verschiedenheit der Zellen des Knochenmarktumors einerseits und derjenigen der Dura- und Pleuratumoren andererseits. Denn die Vielgestaltigkeit der bindegewebigen Zellen ist bekannt und nur auf diese Weise lassen sich der Knochenmarktumor und die secundären Tumoren ohne Zwang unter denselben Sarcombegriff zusammenfassen.

Das Uebergreifen der Neubildung auf anliegendes Gewebe, das auch in den Fällen von Zahn, Wieland und Nothnagel beobachtet worden ist und dann hauptsächlich die Bildung secundärer Tumoren, welche wir vor den übrigen Fällen voraus haben, sind anatomische Verhältnisse, die wohl geeignet sein dürften, eine weitere werthvolle Stütze für unsere Ansicht zu bilden.

Auf die Möglichkeit, dass sich bei diesen Erkrankungen des Knochenmarks gelegentlich Metastasen finden würden, ist übrigens schon von Zahn und Wieland hingewiesen worden; und wenn wir die erste Mittheiluug von Grawitz, und diejenigen

von Litten und Waldstein in unserem Sinne verwerthen dürfen, so wären dort schon die in den anderen Fällen vermissten metastatischen Tumoren zur Beobachtung gekommen.

Wir haben bereits früher erwähnt, dass in dem vorliegenden Fall eine bedeutende Knochenneubildung stattgefunden hat; besonders innerhalb der Wirbelkörper und der Schädelknochen ist es zu einer totalen Sklerosirung, zu einer vollständigen Eburneation der spongiösen Substanz gekommen; in derselben Weise, nur in geringerem Grade, sind auch die Rippen afficirt und schliesslich ist es in der diffusen Auflagerung am Schädelinneren zu einer Neuanlage von Knochenbälkchen gekommen.

Für gewöhnlich pflegen maligne Neubildungen vorwiegend zu einer regressiven Metamorphose zu tendiren. So ist besonders in dem Fall von Kahler und Marchand, wenn letzterer auch hierher gerechnet werden darf, in geringerem Maasse auch in anderen Fällen, eine Resorption der compacten Knochensubstanz beschrieben worden. Jedoch ist auch von einer Knochenneubildung, wenn auch in mässigem Grade und an beschränkten Stellen, in einigen Fällen berichtet.

Dass sich in dem vorliegenden Fall eine so hochgradige Knochenneubildung gefunden hat, ist ebenfalls als ein Moment für die Sicherung unserer anatomischen Diagnose zu betrachten. Die Tumorbildung stimmt nehmlich, besonders in Anbetracht der Knochenneubildung, aber auch in anderer Beziehung, in vorzüglicher Weise mit der von v. Recklinghausen unlängst beschriebenen und sogenannten osteoplastischen Carcinose überein.

v. Recklinghausen beschreibt 5 Fälle von secundärem Knochenkrebs nach primärem Prostatakrebs und kommt nach dem makroskopischen und mikroskopischen Verhalten dieser Tumoren zu folgendem Resultat, welches ich, soweit es für uns von Interesse ist, mittheile: „Diese metastatischen Knochenkrebse gehören zu der sogenannten infiltrirten Form, d. i. die scharfe Abgrenzung und Sonderung in Einzelheerde, die Umschreibung gelingt oft nicht; darin stehen diese Krebse den entzündlichen Veränderungen nahe und schon wegen ihres diffusen Wesens ist die Bezeichnung carcinomatöse Ostitis gerechtfertigt. Bei ihnen findet ein ungewöhnlich starker Anbau von neuem Knochengewebe neben der Production der specifischen Krebsstrukturen statt, ja, er über-

wiegt den Abbau, der zerstörende Charakter des Krebses tritt sehr in den Hintergrund, eine weitere Eigenthümlichkeit, durch welche sich diese Krebse der chronischen Ostitis nähern. Der Beginn dieser krebsigen Heerde der Knochen liegt im Innern derselben; sie sind myelogener Herkunft zu nennen; im Knochenmark wird der Same für diese Geschwülste ausgesät um aufzugehen und die Keime nach aussen durchbrechen zu lassen."

Aus der Beschreibung der einzelnen Fälle will ich noch anführen, dass in Fall I (Fall XIII in der Veröffentlichung) sämmtliche metastatischen Knochenkrebse so gering an Umfang und durch eine Niveauerhebung oder durch eine absonderliche Färbung so wenig gekennzeichnet waren, dass sie nur aufgefunden wurden, weil in Folge eines einzigen grösseren Tumors an der Stirn auf andere Knochentumoren gefahndet wurde.

Ferner ist in Fall II (Fall XIV) der Wirbelkörper selbst mit den Wirbelbögen ganz vom Krebs eingenommen, und dennoch ist die alte Form und Grösse der Knochen gut erhalten. Gleichzeitig hat sich in den axialen Spongiosatheilen im Schenkelknochen eine grossartige Sklerose, eine vollständige Eburneation ausgebildet; eine Verdichtung tritt auch im Innern der kurzen Knochen, hauptsächlich an den Rippen und Wirbeln, innerhalb der afficirten Stellen zu Tage.

Die Unmöglichkeit der scharfen Abgrenzung der Geschwulst und Sonderung in Einzelheerde; der starke Anbau von neuem Knochengewebe; die Verwandtschaft mit einer chronischen Ostitis; der Beginn der Geschwulst im Innern der Knochen, d. h. die myelogene Herkunft; die minimale oder zum Theil vollkommen fehlende Veränderung in der äusseren Gestalt der Knochen bei ausgedehnter Tumorenbildung im Innern der Knochen sind grösstentheils die Punkte, die v. Recklinghausen als besondere Eigenthümlichkeiten seiner beschriebenen Knochenkrebse hervorhebt.

Sie harmoniren so auffallend mit dem Befund unseres Falles, dass man unwillkürlich zu einer Parallele gedrängt wird.

Ebenso wie es v. Recklinghausen für zutreffend hält, die Tumoren als ossificirenden oder osteoplastischen Krebs oder sogar carcinomatöse Ostitis zu bezeichnen, wird man bei der völligen Uebereinstimmung der secundären Veränderungen, die

in seinen Fällen das Carcinom, in unserem das Sarcom hervorgerufen hat, der Tumorbildung im vorliegenden Fall den Namen sarcomatöse Ostitis seine volle Berechtigung nicht versagen können.

Wenn wir zu der anatomischen Diagnose eines Sarcoms nicht schon aus anderen Gründen gekommen wären, so läge auch aus dieser auffallenden Uebereinstimmung wiederum der Rückschluss nahe, dass wir es ebenfalls mit einer malignen Neubildung zu thun haben müssen, die nach den histologischen Eigenschaften nur ein Sarcom sein kann.

Um auf die einzelnen klinischen Erscheinungen unseres Falles zurückzukommen, so geht schon daraus, dass bei Erwägung der Diagnose eine maligne Neubildung an den Wirbeln wesentlich mit in Betracht gezogen war, hervor, dass sich dieselben mit einer sarcomatösen Ostitis ohne Zwang vereinigen lassen werden. Es bedarf keiner besonderen Erwähnung, dass der ganze perniciöse Charakter des Leidens, dass die progressive Anämie ohne einen Blutbefund von Bedeutung einer malignen Tumorbildung entspricht.

Die Schmerzen, welche in allmählich zunehmender Intensität hauptsächlich im Kreuz, in den Beinen, später auch im Kopf auftraten, haben ihre Erklärung gefunden durch den ausgedehnten Prozess in den Knochen selbst, wie in der Compression der hinteren Rückenmarkwurzeln durch Tumorenbildung auf der Dura spinalis und in der Compression des Gehirns durch Neubildung auf der Dura cerebralis und am Schädelinnern.

Durch eine leichte Compression des Rückenmarks lassen sich wohl die gesteigerten Sehnenreflexe an den unteren Extremitäten begründen.

Die Pleuritis exsudativa, welche auf jener Seite, wo sich die Pleuratumoren fanden, zuerst in die Erscheinung getreten war und die grösste Ausdehnung erreicht hatte, ist ebenso wie das Oedem am Rücken, wohl auf den durch die Neubildung verursachten Reiz bezw. Compression zurückzuführen.

Der längere Zeit hindurch vorhandenen Intumescenz der Milz, welche später wieder vollständig geschwunden war, wird, da auch die pathologisch-anatomische Untersuchung resultatlos war, keine besondere Bedeutung beizumessen sein.

Wie die gegen Ende des Leidens bestehenden Lymphdrüsenanschwellungen am Hals, am Nacken, in der Achselhöhle, in der Supraclavicular-, Cubital- und Inguinalgegend aufzufassen ist, entzieht sich einer sicheren Beurtheilung, da sie nicht untersucht werden konnten. Man kann wohl erwarten, dass der mikroskopische Befund dieser Drüsen übereinstimmen wird mit dem der einen retroperitonäal gelegenen Lymphdrüse, bei welcher eine starke Entwickelung adenoiden Gewebes von dem Charakter der Marktumoren Platz gegriffen hat; trotzdem lässt sich aber nicht entscheiden, ob sie als einfach hyperplastische oder als metastatisch afficirte Drüse aufzufassen ist.

Es bleibt noch übrig, ein Symptom zu erwähnen, welches sich mit einer grossen Regelmässigkeit durch die ganze Krankheit hindurchzieht, nehmlich der eigenthümlich recurrirende Fieberverlauf, wie er vorher genau beschrieben worden ist.

Dieser typische Fieberverlauf war die Veranlassung, dass bei Stellung der Diagnose auch das von Ebstein sogenannte Rückfallsfieber mit in Erwägung gezogen wurde. Unter diesem Namen ist, wie schon Eingangs der Arbeit bemerkt, eine neue, unter dem Bilde der Pseudoleukämie verlaufende Infectionskrankheit von Ebstein beschrieben worden.

Die Krankengeschichte des Ebstein'schen Falles war, kurz zusammengefasst, folgende:

Der Patient, ein 19jähriger Mechaniker litt an einer stetig zunehmenden Anämie, dabei bestand ein recurrirendes Fieber, — die Fieberperioden dauerten jedesmal ebenso wie die fieberfreien Perioden ungefähr 10—14 Tage — ausser einer Milzschwellung, welche sich in den ersten fieberfreien Perioden zurückbildete, später aber constant blieb, und einer complicirenden Pleuritis exsudat. dextr., der keine besondere Bedeutung beigemessen wird, liess sich sonst nichts Krankhaftes nachweisen. Die Krankheit führte nach ungefähr ¾ Jahren, nach 10 Fieberanfällen, zum Tode.

Die anatomische Diagnose lautete auf „harte maligne Lymphome insbesondere der bronchialen, mediastinalen und retroperitonäalen Lymphdrüsen, der Lungen, Pleuren und Leber; Infarktbildungen in den Nieren und der Milz; Verfettungsprozesse im Myocard und den Skeletmuskeln".

Ebstein fasst, wie bereits erwähnt, die Krankheit trotz der negativen bakteriologischen Untersuchung als eine infectiöse Form der Pseudoleukämie auf und hält den eigenartigen Fieberverlauf bei dieser Krankheitsform für so wichtig, dass er zu folgender Schlussfolgerung kommt.

Die Temperatur ist als das einzig Ausschlaggebende für die Diagnose zu betrachten, wenn keine Milz und Lymphdrüsenschwellung fühlbar ist; sie ist von wesentlicher Bedeutung auch dann, wenn die Milz allmählich zu erheblicher Grösse anschwillt; sie stützt und sichert die Diagnose, auch wenn die Erkrankung der äusseren Lymphdrüsen das Verständniss des Falles erleichtert.

Eine Unterstützung in dieser Annahme findet Ebstein in einem von Pel schon im Jahre 1885 mitgetheilten Fall von Pseudoleukämie mit einem ähnlichen recurrirenden Fieberverlauf, nur mit grösserer Dauer der Fieberperioden und der fieberfreien Zeit; ausserdem war eine starke Milzschwellung vorhanden, dagegen keine Schwellung der peripherischen Lymphdrüsen.

Auch Pel sprach schon die Ansicht aus, dass das ätiologische Moment in einer Infection zu suchen sei, dass demnach die Pseudoleukämie zu den Infectionskrankheiten zu rechnen sei und so durch den mitgetheilten Fall die Vermuthung Cohnheim's, dass eben die Pseudoleukämie auf einer Infection beruhe, eine weitere Stütze erhalte.

Diesen Veröffentlichungen sind dann im Laufe der Jahre noch mehrere gefolgt[1]). Dieselben stimmen sowohl bezüglich des klinischen Krankheitsbildes mit Einschluss des recurrirenden Fieberverlaufs als auch bezüglich des anatomischen Befundes mit denen von Pel und Ebstein überein und ihre Verfasser schliessen sich auch der Ansicht Ebstein's vollkommen an.

Soll dem eigenthümlich recurrirenden Fieberverlauf wirklich eine derartige Bedeutung für die Diagnose beigemessen werden, wie es Ebstein will, so konnte auch in unserem Fall nur die Ebstein'sche Krankheit vorliegen. Es fand sich aber ein ganz anderes Leiden, eine sarcomatöse Neubildung und demgemäss bleibt nur übrig, dass Ebstein die Bedeutung des recurrirenden Fiebers überschätzt hat.

Diese Ansicht ist vor Kurzem schon von Kast[2]) in einer

[1]) Renvers, Ueber Lymphosarcomatose mit recurrirendem Fieberverlauf. Deutsche med. Wochenschr. 1888. — G. Völckers, Berl. klin. Wochenschr. 1889. — A. Hauser, Berl. klin. Wochenschr. 1889.

[2]) Prof. Dr. A. Kast, Sonderabdruck aus den Jahrb. der Hamb. Staats-Krankenanstalten. 1890.

Arbeit über Rückfallfieber bei multipler Sarcombildung und über das Verhalten der Körpertemperatur bei malignen Tumoren im Allgemeinen ausgesprochen und an der Hand eines ausreichenden Materials auch bewiesen worden.

Nach seinen Beobachtungen können „zweifellos bei bösartigen Geschwülsten — Sarcom sowohl wie Carcinom — und zwar auch bei solchen, welche nicht geschwürig zerfallen sind, ausnahmsweise Temperatursteigerungen erheblichen Grades vorkommen. Die Art des Fiebers kann mit den sogen. Fiebertypen eine gewisse Uebereinstimmung zeigen, da remittirendes, intermittirendes und recurrirendes Fieber beobachtet wird.

Eine solche specifische Fiebercurve kann in erster Linie verursacht werden, durch die Aufnahme septischer Stoffe von einer geschwürig zerfallenden oder gar verjauchten Geschwulstoberfläche.

Wenn eine solche Erklärung nicht möglich ist, muss für die Deutung eines typischen Fiebers auf Hypothesen zurückgegriffen werden, unter welchen in Betracht kommen

1. die specifische Kraft und Eigenart des Temperaturregulirungsvermögens des kranken Individuums;

2. die schubweise intermittirende Art der Invasion von Geschwulstmetastasen;

3. die Localisation des Tumors bezw. seiner Metastasen in Organen, welche an der Bildung der Blutelemente betheiligt sind, Milz, Lymphdrüsen, Knochenmark, deren Mitleidenschaft bei dem typischen Fieber mancher chronischen Infectionskrankheiten ein klassisches Symptom darstellt.“

Der bei dem Träger der beschriebenen Geschwulstbildung vorhandene eigenthümlich recurrirende Fieberverlauf, die aus dem klinischen Krankheitsbild sich ergebende Malignität des Prozesses, weiter die Anämie ohne charakteristischen Blutbefund, ferner das Resultat der mikroskopischen Untersuchung und die hochgradige Veränderung der compacten Knochensubstanz und schliesslich die Metastasenbildung: erzwingen mit Nothwendigkeit die Schlussfolgerung, dass die hier vorliegende Affection des Knochenmarks als eine sarcomatöse Geschwulstbildung, die sich auf dem Boden eines lymphoiden Gewebes entwickelt hat und demgemäss dem Lymphosarcom Virchow gleich bedeutend er-

achtet werden muss, aufzufassen ist. Sie ist deswegen auch als gleichwerthig mit dem von Rustizky zuerst sogenannten und irrthümlicherweise noch als gutartig aufgefassten multiplen Myelom zu betrachten. Die diffuse Ausbreitung des Prozesses in dem vorliegenden Fall, welche, wie erwähnt, auch in anderen identischen Beobachtungen neben circumscripter Geschwulstbildung constatirt werden konnte, spricht durchaus nicht dagegen; sie kann als aus einer hochgradigen multiplen Geschwulstbildung durch Verschmelzung der einzelnen Heerde hervorgegangen angesehen werden und würde dann eher im positiven als negativen Sinne zu verwerthen sein.

Die von v. Rustizky eingeführte Benennung dieser Krankheit als „multiples Myelom" dürfte sich im Gegensatz zu den übrigen Sarcomerkrankungen der Knochen durchaus empfehlen.

Kahler hat bereits einen für das Myelom charakteristischen Symptomencomplex, hauptsächlich im Gegensatz zur Osteomalacie, aufzustellen versucht.

Als wesentlichste Symptome führt er die auf circumscripte Stellen einzelner Knochen beschränkten, zuweilen mit flachen Erhebungen der äusseren Knochenlamelle einhergehenden Schmerzen an; ihre Heftigkeit, ihr umschriebener Sitz, ihr spontanes Auftreten sowohl, wie die auffallende Steigerung bei leisestem Druck und bei jeder Muskelbewegung und ihr intermittirender Charakter dienen zur Unterscheidung von anderen Schmerzen. Des Weiteren führt er an, als Folgeerscheinung Schwund der Knochensubstanz und Deformation der Knochen — dann neuralgiforme Schmerzen und viscerale Algien, die durch Compression der Nervenwurzeln in den Zwischenwirbellöchern zu erklären seien — ferner das Beschränktbleiben der Erscheinungen auf die Rumpfknochen und den Mangel palpabler Veränderungen an den Knochen der Extremitäten, das Fehlen der bei der Osteomalacie vorhandenen Flexibilitas cerea und schliesslich Albumosurie als ein häufiges, wenn auch nicht constantes Symptom.

Die spontane und auf Druck vorhandene heftige Schmerzhaftigkeit der afficirten Knochen, der umschriebene Sitz und der intermittirende Charakter derselben sind Symptome, welchen im Krankheitsbild des Myeloms entschieden die erste Stelle eingeräumt werden muss. Sie waren in fast allen bis jetzt be-

kannten Fällen in mehr oder weniger ausgeprägtem Maasse vorhanden und unsere Krankengeschichte bietet dafür ein geradezu klassisches Beispiel. Wichtig ist ferner, dass vorwiegend die Rumpfknochen, allgemeiner die kurzen Knochen prädisponirt für die Erkrankung erscheinen; von einem ausschliesslichen Befallensein dieser Knochen kann aber nicht die Rede sein, denn in verschiedenen Fällen sind auch Veränderungen in den langen Röhrenknochen beschrieben worden und es entsteht die Frage, ob nicht die Erkrankung noch häufiger, als bis jetzt ersichtlich, auch in den Extremitätenknochen localisirt ist, da diese öfters einer genaueren anatomischen Untersuchung nicht zugänglich sind, wie auch in dem vorliegenden Fall.

Resorptionsprozesse der compacten Substanz konnten wiederholt festgestellt werden, seltener Knochenneubildungsvorgänge. Meistens gehen diese Metamorphosen aber so vor sich, dass sie zu Lebzeiten der Kranken gar nicht in die Erscheinung treten und daher für diagnostische Zwecke nur einen geringen Werth besitzen.

Auch sind die von Kahler angegebenen Deformationen der Knochen nicht allzu häufige Erscheinungen; wie hochgradig z. B. die Veränderungen im Innern der Knochen sein können, ohne sich nach aussen kenntlich zu machen, das beweist in vorzüglicher Weise der beschriebene Fall.

Die neuralgiformen Schmerzen und visceralen Algien können wegen der von Kahler angegebenen Entstehungsursache, da Deformationen der Knochen, wie eben bemerkt, nicht gerade häufig zu sein scheinen, auch nicht als constantes Symptom betrachtet werden. Die Bedeutung der Albumosurie ist nach den bisherigen Beobachtungen von Kahler wohl auch überschätzt worden. Das Vorhandensein eines typischen Fiebers, in unserem Fall eines recurrirenden, kann keinesfalls für diese specielle Krankheit diagnostisch verwerthet werden; immerhin kann es bei Ausschluss anderer Ursachen nach Kast die Aufmerksamkeit auf maligne Neubildungen lenken, deren Localisation dann eventuell durch andere Symptome, wie besonders die Schmerzhaftigkeit der Knochen, festzustellen wäre.

Als ein sehr wesentliches und constantes Symptom muss noch die progressive Anämie ohne charakteristische Blutverände-

rung und die grosse Schwäche und Kraftlosigkeit, die schon sehr frühzeitig aufzutreten pflegen, hervorgehoben werden.

Es bestehen immer noch Meinungsverschiedenheiten darüber, ob diese Anämie als eine secundäre von der Localisation der Tumoren abhängige zu betrachten ist oder ob der Myelombildung eine Alteration des Blutes vorausgehe.

Ich muss mich entgegen der Meinung von Klebs[1]) und Anderen der ersteren Ansicht anschliessen und halte dafür, dass diese Auffassung — eine Anämie im Anschluss an eine in einem blutbildenden Organ localisirte sarcomatöse Neubildung — eine für uns verständliche ist, während eine primäre Anämie bis heute noch keine begründete Erklärung gefunden haben dürfte. Der Umstand, dass gelegentlich die Knochenschmerzen erst ziemlich spät in die Erscheinung treten, während eine Anämie schon lange besteht, reicht jedenfalls nicht aus, um die Myelombildung, wie es versucht ist, als die zeitlich spätere hinzustellen. Denn dass eine derartige Affection in kleinen Anfängen lange latent bleiben kann, ist wohl ohne Weiteres klar.

Um nach dieser kurzen Aberration auf die Symptome zurückzukommen, so scheint mir der Zeitpunkt noch nicht gekommen, um schon eine abschliessende Darstellung der Symptomatologie des Myeloms geben zu können. Das ist wohl nach Allem unzweifelhaft, dass das Krankheitsbild, je nach der Localisation der Tumoren, nach den regressiven oder progressiven Veränderungen, die sie hervorrufen können, und je nach der vorhandenen oder fehlenden Metastasirung ein sehr variables sein wird.

Trotzdem wird es jetzt möglich sein bei genauer Berücksichtigung der bislang beobachteten Symptome, von denen als die constantesten, der auf die Knochen localisirte, häufig in Intervallen auftretende Schmerz und die ohne andere nachweisbare Ursache auftretende Anämie verbunden mit einer grossen Mattigkeit und Kraftlosigkeit gelten müssen, mit ziemlich hoher Wahrscheinlichkeit eine Diagnose auf eine sarcomatöse Ostitis stellen zu können.

[1]) Lehrbuch.

XIV.

Ueber angeborne Divertikel des Herzens.

Von Prof. Dr. Julius Arnold in Heidelberg.

(Hierzu Taf. VI.)

Myocarditische Prozesse und die in ihrem Gefolge auftretende Bildung von Aneurysmen kommen bekanntlich in den mittleren und späteren Lebensperioden häufig zur Beobachtung; viel seltener scheinen namentlich die letzteren im kindlichen Lebensalter zu sein. — Dusch[1]) hat aus der Literatur 21 derartige Fälle, 14 von acuter und 7 von chronischer Myocarditis gesammelt; bei diesen war es 7mal zur Entstehung von Aneurysmen gekommen; 5mal hatte dieses im oberen Theil des Septum interventriculare, 2mal an der Ventrikelwand seinen Sitz.

In dem einen von Quain[2]) mitgetheilten Falle handelte es sich um einen 14jährigen Knaben. Das Aneurysma sass an der Basis des linken Ventrikels zwischen der Wurzel der Aorta und dem linken Herzohr; dasselbe hatte einen Umfang von 2½ Zoll, eine Länge von 1 Zoll und mündete dicht unter den Aortaklappen in den linken Ventrikel. Seine Wandungen waren fibrös und bestanden nur aus Pericard und Endocard. In dem Sydow'schen Falle[3]) (8jähriges Mädchen) nahm das Aneurysma den unteren Abschnitt des linken Ventrikels ein; das Herz hatte dementsprechend eine stundenglasförmige Gestalt; an der Herzspitze bestanden Verwachsungen mit dem Herzbeutel. — Noch seltener werden solche Ausbuchtungen an der Herzspitze als angeborne angetroffen. Die wenigen Fälle, welche ich in der Literatur aufzufinden vermochte, sind dadurch gekennzeichnet, dass es sich um fingerförmige Divertikel des linken Ventrikels handelt und dass gleichzeitig Entwickelungsstörungen am Peri-

[1]) Th. von Dusch, Die Krankheiten des Myocardium. Handbuch der Kinderkrankheiten von Gerhardt. Tübingen 1878. S. 265 u. f.

[2]) Quain, Aneurysma der linken Herzkammer u. s. w. Journal f. Kinderkrankheiten. Bd. 17. 1851.

[3]) Sydow, Ruptur des Herzens bei einem Kind. Daselbst. Bd. 47. 1866.

card, Diaphragma, Sternum und den Bauchdecken vorhanden waren. Die Fälle haben bisher wenig Berücksichtigung gefunden und verdienten sie schon deshalb eine eingehendere Besprechung; eine solche ist aber um so mehr geboten, als sich bei ihnen bezüglich der Genese solcher Divertikel bedeutungsvolle Anhaltspunkte ergeben, welche für die Beurtheilung der hier mitzutheilenden Beobachtung sehr werthvoll sind.

Aus der von Herrn Collegen Vierordt mir zur Verfügung gestellten Krankengeschichte und dem Sectionsbericht verdienen folgende Thatsachen eine Erwähnung.

P. W., 1½ Monate altes Kind, weiblichen Geschlechts, ist angeblich 14 Tage zu früh geboren. Die Mutter leidet an secundärer Lues. Bei der Geburt sollen an beiden Seiten des Halses ausgedehnte Geschwüre vorhanden gewesen sein; 14 Tage später traten Blasen an den Füssen, den Beinen, dem Gesäss u. s. w. auf, welche in Ulcera übergingen. Beim Eintritt in die Luisenheilanstalt (am 16. December 1893) war das Kind sehr atrophisch. Am Gesäss ist die Haut macerirt; über dem Kreuzbein ein unregelmässiger Hautdefect; am rechten Trochanter ein rundliches Geschwür; an beiden Fersen ovale grosse Substanzverluste. Die Zunge trocken, auf der rechten Seite mit weisslichen Flecken besetzt. Auf der rechten Seite des weichen Gaumens sass ein ovales, etwa 2 cm langes und ½ cm breites Geschwür. Die Umgebung der Nase excoriirt; Schnupfen. Die submaxillaren Lymphdrüsen beiderseits geschwollen. Auf den Lungen einzelne Rhonchi. Von Seiten des Herzens waren die Erscheinungen der Embryocardie vorhanden. Leber nicht vergrössert, dagegen die Milz deutlich palpabel; keine Zeichen von Rachitis; kein Fieber. — Später trat Prolaps des Mastdarmes auf. Während die Hautgeschwüre Tendenz zur Heilung zeigten, war das bei den Gaumengeschwüren nicht der Fall. — Am 14. Januar, also etwa 4 Wochen nach der Aufnahme in die Anstalt, trat Fieber (39°), Ausfluss aus dem Ohr und frequentes Athmen auf.

Klinische Diagnose: Atrophie; Otitis media; Affection des Warzenfortsatzes; Bronchitis und Bronchopneumonie; Lues congenita.

Bei der Section fanden sich ausser den erwähnten Veränderungen an der Haut und den Schleimhäuten, sowie der unten zu beschreibenden Anomalie des linken Ventrikels Folgendes: die Bronchien enthalten beiderseits eitrigen Schleim; der untere Lappen der rechten Lunge dunkelroth verfärbt und ziemlich derb infiltrirt. Im unteren Lappen der linken Lunge mehrere gelbliche, derbe, stellenweise zusammenfliessende Heerde. Bei der mikroskopischen Untersuchung zeigten sich die Alveolen mit Leukocyten und zerfallenden Massen gefüllt, das Zwischengewebe war deutlich verdickt. Die Pleura rechts mit einem fibrinösen Belag versehen. Die normal grosse Leber

erschien auf dem Durchschnitt etwas fleckig, entsprechend einer stellenweisen Durchsetzung des Gewebes mit Rundzellen; die Gefässe etwas dickwandig. Die vergrösserte Milz war durch Pseudomembranen mit der Umgebung verwachsen. Die Darmfollikel geschwollen und auf der Höhe der Falten kleine Ulcera. Im Cavum tympani und den Räumen des Processus mastoideus Eiteransammlung. An den Knochen Neigung zur Epiphysenlösung, aber keine deutlichen Veränderungen in der Mark- und Knochenzone.

Anatomische Diagnose: Otitis media; Eiterung des Processus mastoideus; Bronchitis und Bronchopneumonie; weisse Pneumonie; Ulcera des Gaumens und der Haut; adhäsive Perisplenitis; Milztumor; Lues congenita; fingerförmiges Divertikel der Spitze des linken Ventrikels.

Das Herz ist klein, wiegt 12,9 g, während durchschnittlich das Gewicht in dieser Lebensperiode nach Vierordt 24 g beträgt. Der linke Ventrikel misst von der Basis zur Spitze 30 mm, das ganze Herz 48 mm. In seiner grössten Breite misst dasselbe 37 mm, davon kommen 17 mm auf den linken, 20 mm auf den rechten Ventrikel. Das Herz wird in seiner ganzen Ausdehnung von Pericard überzogen, das entsprechend der vorderen Fläche des linken Ventrikels sehnig getrübt, sonst klar und durchscheinend ist. Die Spitze des linken Ventrikels läuft in einen 11 mm langen, 3 mm dicken, hohlen Fortsatz aus, welcher hakenförmig derart umgebogen ist, dass sein blindes Ende nach links und oben sieht (Tafel VI. Fig. 1). Die Wand dieses Fortsatzes ist dünn (0,4—0,7 mm), es lassen sich aber an ihr ein äusserer pericardialer und ein innerer endocardialer Ueberzug, sowie eine Muskellage deutlich unterscheiden. Die letztere ist in Form von Bälkchen angeordnet, welche in die Muskelwand des linken Ventrikels continuirlich sich fortsetzen; ausserdem finden sich in seinem Lumen einzelne Sehnenfäden. Das Divertikel communicirt mit dem linken Ventrikel durch eine rundliche, etwa 1,5 mm weite, regelmässig gestaltete und begrenzte Oeffnung, über welche ein feiner Sehnenfaden sich wegspannt (Taf. VI. Fig. 3). Gerinnsel sind weder in dem Lumen des Divertikels noch auf der Wand desselben nachzuweisen; vielmehr ist sein endocardialer Ueberzug glatt und durchscheinend, kurz vollständig normal. Wie aus dem Verlauf der Gefässe an der vorderen Fläche des Herzens hervorgeht (Fig. 1), wird die Herzspitze ausschliesslich durch den linken Ventrikel

gebildet; an der hinteren Fläche liegen die Gefässe dem Divertikel näher (Fig. 2). Die Muskelwand des linken Ventrikels, deren grösste Dicke 4 mm beträgt, zeigt keinerlei Spuren von entzündlichen Prozessen, Schwielenbildungen u. s. w., vielmehr ist sie vollständig normal. Dasselbe gilt von dem rechten Ventrikel (grösste Wanddicke 3 mm) und von dem Septum interventriculare; insbesondere ist an dem letzteren keine Andeutung von Lücken oder Defecten vorhanden. Das linke Herzohr erscheint verhältnissmässig kleiner, namentlich schmäler als gewöhnlich. Die Vorhöfe und das Septum atriorum bieten normale Verhältnisse dar; eine kleine Oeffnung im Foramen ovale wird durch eine Falte verschlossen. Auch an den Klappen der venösen und arteriellen Ostien finden sich ganz normale Verhältnisse. Die in ihrem Anfangstheil etwas kolbig erweiterte Aorta misst im geschlossenen Zustande 10,5 mm, die Arteria pulmonalis 9 mm. Der Ductus arteriosus Botalli ist geschlossen und befindet sich in einem für diese Lebensperiode normalen Rückbildungszustande. Veränderungen habe ich weder an der Intima der Aorta noch an derjenigen der Pulmonalis, auch nicht an den Insertionsstellen des Ductus Botalli nachweisen können, eben so wenig an den übrigen Abschnitten der Aorta und den grösseren Zweigen derselben. Dasselbe gilt von den grösseren Venen bis zu ihrer Einmündung in den rechten Vorhof.

Wenden wir uns zu dem Versuche, die Entstehungsweise und die Entstehungsbedingungen dieses Divertikels festzustellen, so muss insbesondere mit Rücksicht auf die oben berichteten syphilitischen Erkrankungen zunächst die Möglichkeit in Erwägung gezogen werden, dass myocarditische Prozesse als Ursache zu beschuldigen seien; solche sind ja im intrauterinen Leben, sowie in dem ersten Lebensjahre keine seltenen Vorkommnisse. So geneigt ich einer solchen Annahme ursprünglich war, dieselbe liess sich in Anbetracht der Zustände der Musculatur nicht aufrecht erhalten. Wie die Musculatur und die endocardialen Bekleidungen sämmtlicher Herzabtheilungen, so waren auch diejenigen des Divertikels, sowie der angrenzenden Abschnitte des linken Ventrikels, wie oben hervorgehoben wurde, vollständig normal. Dazu kommt, dass in Fällen von syphilitischer Myocarditis während des intrauterinen Lebens und des

ersten Lebensjahres derartige Divertikel, wie es scheint, bisher niemals beobachtet wurden. So ansprechend eine derartige Vorstellung über die Entstehungsweise solcher Divertikel sein mag, für den oben beschriebenen Fall kann sie als sachentsprechend somit nicht festgehalten werden.

Wenn ich zu der Erörterung einer zweiten Möglichkeit, welche meines Erachtens in Betracht kommt, übergehe, so muss ich zunächst auf die Thatsache hinweisen, dass am Septum interventriculare nicht selten Lücken zwischen den Trabekeln vorkommen, wie aus den Mittheilungen von Marchetti, Meckel, Otto, Kreysig, Tortual Hodgson, Heschl, Rokitansky hervorgeht. Chiari[1]), welcher vor einiger Zeit einen derartigen Fall beschrieben hat, macht darauf aufmerksam, dass in einer gewissen Periode die Anlage des Septum ventriculorum aus einem Balkennetz besteht, dessen Lücken unter normalen Verhältnissen durch Verwachsung der Trabekeln geschlossen werden, manchmal aber persistent bleiben. Aus eigener Erfahrung möchte ich hinzufügen, dass kleinere Lücken in Herzen von Kindern und Erwachsenen gar nicht so sehr selten am Septum interventriculare vorkommen. An der rechten Fläche des letzteren findet man zwischen Pulmonalklappe und dem vorderen Papillarmuskel fast immer bald seichtere, bald tiefere gruben- und trichterförmige Lücken. Führt man namentlich durch die höher gelegenen eine Sonde in schiefer Richtung nach links und etwas nach unten ein, selbstverständlich ohne die Substanz des Septum zu verletzen, so gelangt man mehr oder weniger tief in dieses und zuweilen durch dasselbe in den linken Ventrikel hinein. Derartige Lücken haben gewiss nicht die Bedeutung von offenen Communicationen zwischen beiden Ventrikeln; denn nach der ganzen Configuration der Muskelbalken muss mit Bestimmtheit angenommen werden, dass ein Uebertritt von Blut aus dem einen Raum in den anderen nicht statt hat. Vielmehr dünkt auch mir die Annahme am wahrscheinlichsten, dass es sich um persistente Intertrabecularlücken handelt, welche aber, namentlich bei der Contraction des Herzens, verschlossen werden. — Man könnte sich nun vorstellen, dass

[1]) Chiari, Aus der Prosectur des St. Anna-Kinderspitales in Wien. Jahrb. f. Kinderheilkunde. Bd. 16. S. 448. 1881.

ähnliche Anomalien der Entwickelung auch an der ohnedem schmächtigeren Musculatur der Herzspitze vorkommen und zur Entstehung solcher Divertikel Veranlassung werden. Gegen diese Annahme lässt sich deren Seltenheit und Form geltend machen. Wäre die Entstehung derselben auf die Bildung und Erweiterung der Intertrabecularräume zurückzuführen, so sollte man erwarten, dass sie häufigere Befunde sind, eine mehr rundliche Gestalt haben und insbesondere der Muskelbälkchen entbehren.

Es wurde oben bereits erwähnt, dass ich nur wenige ähnliche Fälle in der Literatur aufzufinden vermochte und dass bei ihnen ausser fingerförmigen Verlängerungen der Spitze des linken Ventrikels angeborne Anomalien des Herzbeutels, des Zwerchfells und der Bauchdecken vorhanden waren. Da mir diese Beobachtungen für die Deutung des oben beschriebenen Falles von Belang dünken und dieselben bisher eine eingehendere Berücksichtigung nicht gefunden haben, ist eine ausführlichere Mittheilung geboten.

Thaden[1]) berichtet, dass bei einem 4 Tage alten Knaben in der Linea alba vom Schwertfortsatz bis zum Nabel ein pulsirender Strang verlief; ausserdem war ein wallnussgrosser Nabelschnurbruch vorhanden, welcher Darm enthielt. Nach Abstossung des Stranges erfolgte zwar die Vernarbung, aber Nabelring und Nabel gaben der Pulsation nach, so dass binnen 2 Monaten ein birnförmiger Nabelbruch sich gebildet hatte. Der pulsirende Strang war jetzt kleinfingerdick und endete an der oberen Partie des Hautnabels. — Bei der Section des nach 5 Monaten an Keuchhusten und Pneumonie verstorbenen Knaben fand sich, dass der pulsirende Strang einem 5 cm langen und 1 cm dicken Fortsatz des linken Ventrikels entsprach. Das obere trichterförmige Dritttheil desselben reichte etwa bis zum Zwerchfell, hatte eine Länge von etwa 2 cm., ging unmittelbar in den linken Ventrikel über und war von einem trichterförmigen Ausläufer des Pericards rings überzogen. Der mittlere cylindrische Theil trug auf seiner vorderen und hinteren Fläche nur schmale, zungenförmige Ausläufer vom Herzbeutel. Dieser mittlere Theil war seitlich mit der Linea alba, hinten mit dem Zwerchfell verwachsen. Der untere birnförmige Theil lag vorn und seitlich an der Linea alba und war hinten von einem Bauchfellstreifen bedeckt. Vom kolbigen Ende ging ein fast zolllanger sehniger Strang in den Nabelbruchsack mit radiärer Ausbreitung über. Der aus Musculatur bestehende Fortsatz wird an seiner inneren Fläche von Endocard bekleidet; in sein Lumen treten Trabekel vor und Sehnenfäden durchziehen dasselbe. An der Basis des

[1]) Thaden, Missbildung der linken Herzkammer. Zeitschrift f. rationelle Medicin. Bd. 33. B. 3. 1868.

Herzens findet sich eine Communication; das Foramen ovale ist erbsengross. Das Pericardium zeigt an mehreren Stellen diffuse Trübung. Eine sogenannte Pars sternalis des Zwerchfells ist nicht vorhanden. — Als naheliegende Ursache der Anomalie wird eine entzündliche Verklebung der Herzspitze mit der Bauchwand angenommen.

Gibert[1]) beobachtete bei einem mageren, aber normal gestalteten, 1 Tag alten Kind weiblichen Geschlechts einen hühnereigrossen, pulsirenden Tumor zwischen Nabel und Sternum. Der Nabelbruch war reponibel. Vom Nabel zum Sternum verlief eine etwa 3 cm breite Spalte. Nach 2 Monaten bedeckte solide und pigmentirte Haut den Tumor. — Bei der Section fand sich eine handschuhfingerförmige, 38 mm lange, kleinfingerdicke Verlängerung des linken Ventrikels. Dieselbe ist musculös; an der inneren Fläche finden sich Fleischbalken, welche mit denjenigen des Ventrikels continuirlich zusammenhängen. Der Fortsatz tritt durch eine Lücke des Zwerchfells und liegt der inneren Fläche der Bauchwand an, angeheftet an diese durch einen serösen Strang, welcher in der ganzen Länge der vorderen Fläche des Divertikels sich hinzieht. Durch das Loch im Zwerchfell steht der Herzbeutel mit der Bauchhöhle in Communication.

O'Bryan[2]); der Processus xiphoides sterni fehlt, nebst den an ihn sich inserirenden Fasern des Zwerchfells. Durch eine Oeffnung von dreieckiger Gestalt war ein mit Pericard bedeckter Theil des linken Ventrikels vorgefallen, einen Tumor bildend, welcher an dem oberen und vorderen Theil des Abdomen seinen Sitz hatte. Der vorgefallene Theil des linken Ventrikels war 1¾ engl. Zoll lang; derselbe wurde am weiteren Vorfallen durch den rechten Ventrikel gehindert. Der untere Theil des Tumors zeigte sich von einer Portion des Colon eingenommen. Das 3 Monate alte Kind starb an Bronchitis[3]).

In diesen Fällen zeigen die Divertikel in verschiedener Hinsicht eine bemerkenswerthe Uebereinstimmung. Sie erscheinen

[1]) Gibert, Observation d'un cas de malformation du coeur; prolongement en doigt de gant du ventricule gauche à travers le diaphragme. Progrès médical. 1883.

[2]) Prov. med. and surg. Transact. Vol. 1837. p. 374. Das Original war mir nicht zugängig; nach den Mittheilungen von Peacock (malformations) zu urtheilen, gehört der Fall hierher.

[3]) Kitt (Jahresbericht der thierärztlichen Hochschule. München 1892) fand bei einem Kalbe im Sternum eine Oeffnung, durch welche der etwa hühnereigrosse abgeschnürte Theil der Herzspitze heraushing. Das am Herzen normale Epicard erschien am Einschnürungsring auffallend abgeglättet und weisslich, auf dem Divertikel faltig, verschieblich und granulirt. Beide Herzkammern setzten sich in das Divertikel, getrennt durch eine Scheidewand, fort. Im Lumen des Divertikels fanden sich Fleischbalken. (Nachtrag bei der Correctur.)

als unmittelbare Fortsätze des linken Ventrikels, ihre Wand besteht aus Muskelbalken, ihr Lumen ist mit Endocard ausgekleidet. Die Divertikel treten durch eine Lücke im Zwerchfell in die Bauchhöhle und inseriren sich an die Bauchwand, bezw. an den in der Nabelgegend entstandenen Bruchsack. Die Herzbeutelhöhle hat in den Fällen von O'Bryan und Gibert mit der Bauchhöhle in Verbindung gestanden, während in dem Falle von Thaden eine solche, wie es scheint, nicht vorhanden war.

Bestehen nun genetische Beziehungen zwischen den fingerförmigen Divertikeln des linken Ventrikels und den Bildungsanomalien des Zwerchfells, der Bauchdecken, der Nabelschnur u. s. w. und welcher Art sind dieselben? Schon Rokitansky[1]) hat auf die Abhängigkeit mancher Lage- und Formabweichungen des Herzens von Verwachsungen mit benachbarten Organen und Defectbildungen dieser hingewiesen. Bei der Demonstration eines Falles von Exocardie machte Virchow[2]) auf die Rolle der Eihautverwachsungen mit dem Fötus aufmerksam: „Es sei die Vermuthung nahe gelegt, dass die Exocardie möglicherweise aus denselben Ursachen hervorgegangen sei (wie in manchen Fällen von Hydrocephalie, Anencephalie u. s. w.). Spontane Abschnürungen seien häufig nur noch an den endlichen Resultaten vorhanden, während die Ursachen, die einschnürenden Ligamente, nicht mehr nachweisbar seien. So sei es auch möglich, wenn auch nicht stricte nachzuweisen, dass in diesem Falle durch eine Anheftung der Eihäute in der Herzgegend ein Hydropericardium entstanden sei, dieses die Schliessung der Brusthöhle gehindert und endlich geborsten, das Herz auf diese Weise blossgelegt habe. Die Oberfläche des Herzens sei etwas rauh und deute wohl auf einen entzündlichen Prozess u. s. w.“ Thaden (a. a. O.) nimmt eine entzündliche Verklebung der Herzspitze mit der Bauchwand an; er betont, dass bei Verwachsung der Spitze des linken Ventrikels mit der Bauchwand die Rechtsdrehung des Embryo sich geltend mache. Auch Ahlfeld[3]) hat an verschiedenen Stellen auf die Rolle der Eihautwucherungen mit dem Herzen

[1]) Rokitansky, Handb. d. pathol. Anatom. Bd. 2. S. 247. 1856.
[2]) Virchow, Monatsschr. f. Geburtskunde v. Busch. Bd. 20. 1862. S. 17.
[3]) Ahlfeld, Missbildungen; ausserdem Archiv für Gynäkologie. Bd. 12 und 14.

bei dessen Verlagerung, sowie auf die Beziehung zwischen Sternal- und Bauchspalte hingewiesen.

Die Literatur enthält viele, in dieser Hinsicht sehr lehrreiche Beobachtungen. Haan[1]), Gross und Heim[2]), sowie Schlesinger[3]) haben an der vorderen Fläche des ektopirten Herzens und zwar näher der Herzspitze strangförmige Gebilde gefunden, welche in den beiden letzten Fällen frei endigten, welches aber in dem ersten Falle zum Nabel verlief, um sich an der Nabelschnur zu inseriren; dasselbe war mit feinen Härchen und Längsfalten besetzt.

Nicht weniger bedeutungsvoll ist die Thatsache, dass in Fällen von Sternalspalte ohne Ektopie des Herzens — Wittstock[4]), Hecker und Buhl[5]), Fronmüller[6]), Obermeier[7]), Fischer[8]) — eigenthümliche Configuration des Nabels und von diesem nach oben sich fortsetzende Falten wahrgenommen wurden. Hierher gehört auch der Fall von Ahlfeld[9]), welcher bei einem wohlgebildeten Kinde genau in der Mitte zwischen den beiden Brustwarzen einen Faden fand, der einem von dem Dottergang ausgehenden Faden auf der Placenta entsprach.

Auch in Fällen von Verlagerung des Herzens durch das defecte Diaphragma in die Bauchhöhle ohne Ektopie, sowie in solchen mit Ektopie des ersteren, mochten sie mit Sternalspalte, Nabelschnurbruch, Nabelbruch, Vorfall der Baucheingeweide verknüpft sein oder nicht, hat man Verwachsungen des Herzens

[1]) Haan, De ectopia cordis etc. Dissert. Bonn 1825.

[2]) Gross und Heim, Eine seltene Monstrosität. Hernia cordis. Würtemb. medicin. Correspondenzbl. 1859.

[3]) Schlesinger, Ueber einen Fall von Ectopia cordis. Berl. klin. Wochenschr. 1870. S. 376.

[4]) Wittstock, Ammon, Die angebornen chirurg. Krankheiten. S. 62. Taf. XIV. Fig. 1. 1839.

[5]) Hecker und Buhl, Klinik der Geburtskunde. Bd. I. 1861.

[6]) Fronmüller, Henke's Zeitschrift f. d. Staatsarzneikunde. Bd. 29. 1835.

[7]) Obermeier, Eine unvollständige Brustbeinspalte. Dieses Archiv. Bd. 46. 1869.

[8]) Fischer, Fissura sterni congenita etc. Deutsche Zeitschr. f. Chirurgie. Bd. XII. 1879.

[9]) Ahlfeld, Arch. f. Gynäkologie. Bd. XII. — Missbildungen. II. H. S. 177.

mit den genannten Gebilden gefunden. Es ist nicht erforderlich, auf die Einzelheiten, welche diese Fälle darboten, hier einzugehen. Dagegen verdienen noch eine Erwähnung die durch amniotische Verwachsungen mit dem Schädel, Umbildungen dieses, Gesichtsspalte u. s. w., complicirten Fälle [Mauchardt, Tourtell, Hünerwolf, Hammer, Walter, Weese[1]), Vrolik[2]), Hofmeier[3])]. Besonders bemerkenswerth dünkt mir der Fall von Cerutti, in welchem das Herz nebst Herzbeutel und zwar mit seiner Spitze an den Rändern des hemicephalischen Kopfes angewachsen und dadurch sehr in die Länge gezogen war. Nicht selten wurden gleichzeitig amniotische Stränge an den Extremitäten, sowie Missbildungen dieser beobachtet [Weese, a. a. O., Hertwig[4]), Baumgaertner[5]), Rosenberg[6]), Mitchell[7]), Ahlfeld u. A.].

Endlich muss ich noch der Fälle von Herzbeuteldefecten ohne Ektopie gedenken, in welchen an die Herzbeutelrudimente strangförmige Gebilde sich inserirten. Breschet[8]) beobachtete einen fadenförmigen cylindrischen Strang, welcher von dem Herzbeutelrudiment entspringend nach links oben um die beiden Vorhöfe sich herumschlug und zwischen Aorta und linkem Herzohr hervortretend an das obere Ende des hinteren Schenkels des Herzbeutelrudiments sich inserirte, ausserdem verliefen Stränge vom äusseren Umfange der Basis des linken Ventrikels nach der linken Lunge und endlich traten solche vom linken Umfange der Herzspitze ab. Breschet fasst diese Bänder als genuine, als wahre Ligamente des Herzens auf, während Faber[9]) die-

[1]) Weese, De ectopia cordis. Inaugural-Dissertation. Berlin 1818. Daselbst die ältere Literatur.

[2]) Vrolik, Tabulae ad illustrandam embryogenesin.

[3]) Hofmeier, Berl. klin. Wochenschr. 1880.

[4]) Hertwig, De formatione epigenetica. Inaug.-Dissert. Landshut 1821.

[5]) Baumgaertner, Physiol. Atlas. 1853.

[6]) Rosenberg, Ueber einen Fall von Missbildung. Dissert. Berlin 1880.

[7]) Mitchell, Remarkable case of arrest of development in a foetus. Dubl. med. journal. Bd. 26. 1845.

[8]) Breschet, Mémoir. sur un vice de conformation congéniale des envelloppes du coeur etc. Repert. général. d'anatom. etc. Bd. I. 1826.

[9]) Faber, Ueber den angebornen Mangel des Herzbeutels. Dieses Archiv. Bd. 74. 1878.

selben als Entzündungsprodukte deutet, ebenso die in seinem Fall vorhandenen langen Fäden. Auch in dem Fall von Curling[1]) bestanden Adhäsionen zwischen Herz und Lunge; in demjenigen von Baly[2]) war das Herzbeutelrudiment mit fetthaltigen Fortsätzen besetzt. Inwieweit es sich in jedem dieser Fälle um entzündliche Anbildungen, um fadige Reste des Herzbeutels oder um Ueberbleibsel amniotischer Verwachsungen handelt, wird nicht mit Sicherheit zu entscheiden sein. Jedenfalls wird aber die letztere Möglichkeit mit Rücksicht auf die oben geschilderten Befunde an ektopirten Herzen, wenigstens für die Fälle von Breschet und Curling in Betracht gezogen werden dürfen. — Ob die zottigen Auswüchse und sehnigen Trübungen, welche an Herzen von Neugebornen nicht so sehr selten vorkommen, gleichen oder ähnlichen Ursprungs sind und ob manche derselben als „Maculae tendineae" persistiren, eine Entscheidung dieser Fragen muss weiteren Untersuchungen vorbehalten bleiben.

Ich durfte nicht unterlassen, auf das Vorkommen strangförmiger Gebilde und Adhäsionen bei ektopirten und nicht ektopirten Herzen, auf die Beziehung zwischen Sternalspalten und Faltenbildung an den Bauchdecken, auf den gleichzeitigen Befund anderer Missbildungen, welche auf amniotische Verwachsungen sich zurückführen lassen, hinzuweisen, weil die Entstehung der fingerförmigen Divertikel des linken Ventrikels in den Fällen von O'Bryan, Thaden und Gibert dadurch eine sachentsprechende Erklärung findet.

Wie liegt aber nun die Sache in unserem Falle? Bezüglich der Gestalt, des Sitzes, der Zusammensetzung, insbesondere der Anordnung der Fleischbalken und Sehnenfäden, sowie des Mangels entzündlicher Erscheinungen am Myocard zeigt derselbe mit den anderen weitgehende Uebereinstimmung. Dagegen fehlen Abweichungen des Herzbeutels, des Zwerchfells und der Bauchdecken, welche betreffs der Genese eine eindeutige Schlussfolgerung gestatteten. — Wir mussten die Vorstellung, dass in unserem Fall die Entstehung des Divertikels auf myocarditische Prozesse zurückzuführen sei, als den Thatsachen nicht ent-

[1]) Curling, Case of the congenit. absence of the pericard. Medico-chirurgical transaction. 1839.

[2]) Baly, London med. gaz. 1851.

sprechend aufgeben; auch die Erklärung, dass dasselbe von Intertrabecularlücken seinen Ausgang genommen habe, konnte als eine befriedigende nicht anerkannt werden. Bei einer solchen Sachlage dünkt mir die Vermuthung immerhin zulässig, dass auch bei der Genese dieses Divertikels amniotische Verwachsungen eine Rolle gespielt haben; allerdings ist dann die Voraussetzung unentbehrlich, dass die Produkte dieser — das Divertikel und die sehnigen Trübungen ausgenommen — eine vollständige Rückbildung erfahren haben. Welcher Umwandlungen die aus einer solchen Verwachsung hervorgegangenen Stränge fähig sind, das lehrt eine Vergleichung der von Haan, Gross und Heim, sowie von Schlesinger mitgetheilten Fälle. Von der Richtung, Ausdehnung und Festigkeit der amniotischen Verwachsungen mag es abhängen, ob freie oder an der Bauchwand oder anderen Organen sich ansetzende Stränge und adhärente Divertikel entstehen und ob diese mit Missbildungen des Sternums, Zwerchfells, der Bauchdecken u. s. w. complicirt sind oder nicht. Auch die während der Entwickelung sich vollziehenden Aenderungen der Lage und Form des ganzen Herzens, sowie einzelner Abtheilungen desselben, wird man bei derartigen Ueberlegungen in Rechnung ziehen müssen. Die Vorliebe der Herzspitze für solche Vorkommnisse mag auf Grund dieser und ähnlicher Ueberlegungen weniger räthselhaft erscheinen.

Erklärung der Abbildungen.

Tafel VI.

Fig. 1 und 2 stellen das Herz von der vorderen und hinteren Fläche in natürlicher Grösse dar.

Fig. 3. Das Herz ist umgewendet, die Spitze nach oben, Basis nach unten. Man sieht von oben auf die Herzspitze und das an dieser sich inserirende Divertikel. Dasselbe ist geöffnet, um die Anordnung der Muskelbalken und die Communicationsöffnung mit dem linken Ventrikel, über welche ein feiner Sehnenfaden weggespannt ist, zu zeigen. Vergrösserung $\frac{1}{1}$.

XV.

Ueber Zellknospen in den Arterien der Schilddrüse.

Von Dr. Martin B. Schmidt,
I. Assistenten am Pathologischen Institut und Privatdocenten zu Strassburg i. E.

(Hierzu Taf. VII.)

Gelegentlich der Untersuchung der Schilddrüse auf die ihr mehrfach (Credé, Zesas) zugeschriebene hämatopoetische Function sah ich eigenthümliche Zellwucherungen in der Wand der Arterien, welche fast ausnahmslos bei jedem Menschen, wenn auch in verschieden hohem Grade ausgebildet, wiederkehren. Obwohl Horne Gebilde gleicher Art, welche er im hiesigen pathologischen Institut bei der Bearbeitung von Strumen auffand, bereits im Lancet (26. November 1892) beschrieben hat (ohne dass ich im Beginn meiner Untersuchungen von seinen Resultaten Kenntniss hatte), glaube ich trotzdem meine eigenen Beobachtungen mittheilen zu sollen, weil Horne sich nur auf die erkrankte Thyreoidea bezieht, während ich von der normalen ausging und an einem grossen Material den Nachweis führen konnte, dass die fragliche Veränderung ein Attribut der gesunden ebenso wie der adenomatösen Drüse ist; weil ich ferner das von Horne entworfene histologische Bild in mancher Beziehung erweitern kann und endlich zu einer Vorstellung über die Entstehung und Bedeutung des Zustandes gelangt bin.

Die Veränderung besteht darin, dass an umschriebener Stelle der Arterienwand eine Zellenproliferation Platz greift und zur Bildung von knopfförmig in's Lumen vorspringenden Prominenzen führt, welche im Allgemeinen als Zellknospen bezeichnet werden sollen.

Als häufigste und auffallendste Form stelle ich an die Spitze diejenige, bei welcher nur die Intima der Arterie Sitz der Knospe ist und die letztere nach aussen durch die unveränderte Muscu-

laris oder, bisweilen, durch eine ausgeprägte, elastische Schicht begrenzt wird. Diese Intimaknospen treten unter verschiedener Gestalt auf: Als Kugeln, welche mehr oder weniger weit gegen die Unterlage abgeschnürt sind, derselben bisweilen nur mit einer schmalen Fläche aufsitzen, andere Male mit breiterer Basis und dann den Uebergang bilden zu denjenigen, welche nur als Halbkugel in's Lumen hineinragen (Taf. VII. Fig. 1). Häufig allerdings erscheinen die Kugeln vom Lumen des Gefässes her an ihrer Kuppe abgeplattet, so dass sie eine über die Basis allseitig überquellende polsterartige Auflagerung bilden. Andere Male sind die Knospen mit breiter Fläche an der Gefässwand fixirt und springen in Form von Kegeln vor; diese konische Gestalt kommt wohl meist dadurch zu Stande, dass mehrere Knospen neben einander an einem und demselben Querschnitt des Gefässes sitzen und sich gegenseitig von der Seite her plattdrücken: Es ist ein häufiges Bild in engen Gefässen, dass auf einem Querschnitt drei kegelförmige und oft gleich grosse Knospen von der Innenfläche entspringen und einander so dicht anliegen, dass sie die Lichtung der Arterie auf einen dreistrahligen Spalt verengern. Vom Contractionszustand des Gefässes scheint die Art der Anheftung der Knospen nicht abzuhängen, derart, dass etwa die Zellhaufen beim Zusammenziehen kuglig herausgepresst und durch Breitziehen der Basis wieder konisch gestaltet würden; man findet Kugeln auch in weiten und Hügel in ganz verengten Gefässen ohne durchgehendes Gesetz. Endlich können die Knospen in die Länge gestreckt sein und als cylindrische Zapfen mit der Längsaxe des Gefässes frei im Lumen desselben verlaufen, nur an einem Ende mit schmaler Basis an der Wand festgeheftet (Fig. 2).

Differenzen treten nun hervor erstens in dem Verhältniss der die Knospe zusammensetzenden Zellen zum Endothel und zweitens in der Beschaffenheit der Zellen selbst. Ausserordentlich häufig trifft man einen einschichtigen Belag ganz platter Zellen mit langgestrecktem Kern, welcher die ganze freie Oberfläche der Knospe überzieht und von ihrer Basis continuirlich in die Endothelbekleidung der Gefässwand übergeht (Fig 1). Hier erscheint also das Endothel einfach durch die Zellwucherung emporgehoben. Sehr oft liegen Knospen frei im Lumen, aber

— wie später auszuführen ist — nur scheinbar frei dadurch, dass der Schnitt nicht ihre Basis getroffen hat; solche kreisrunde Knospenquerschnitte sind dann rings herum von einer Lage einschichtigen Endothels umgeben (Fig. 1). Andere Male ist wohl eine solche Grenzschicht an der Oberfläche vorhanden, aber die flach aufliegenden Zellen sind viel reichlicher, als normaler Weise das Endothel auf einer gleich grossen Fläche, und dementsprechend sind die einzelnen Zellen kleiner und ebenso die Kerne derselben, welche sich einer an den anderen anschliessen und in der Regel stärker nach dem Lumen vorspringen, An dieser zweifellosen Wucherung nimmt dann nicht selten das Endothel im ganzen Querschnitt des Gefässes, in dem die Knospe sitzt, Theil. Unter diesem Belag besteht nun die Knospe selbst ausschliesslich aus Zellen ohne Intercellularsubstanz und ohne Blutgefässe im Inneren. Die Kerne besitzen ungefähr dieselbe Beschaffenheit wie die des interlobulären Bindegewebes, variiren bezüglich der Grösse in denselben Grenzen, sind rund, oval oder eckig und sehr wechselnd im Chromatingehalt: Bisweilen gleichmässig intensiv gefärbt, bisweilen hell und bläschenförmig, mit fädigem Gerüst versehen. Meist vereinigt eine Knospe die verschiedensten Kernformen in sich, andere Male dagegen stimmen die Kerne in ihr unter sich überein, besonders als rundlich gestaltete, die denen der kleineren Follikelepithelien gleichen und dann in regelmässiger Ordnung und gleichen Abständen durch schmale Protoplasmastreifen getrennt liegen. Solche Knospen können einem soliden, colloidfreien Schilddrüsenfollikel vollkommen gleich erscheinen. Einige Male fand ich Knospen, welche nur aus platten, endothelartigen Zellen bestanden, die dann parallel der Oberfläche concentrisch zwiebelschalenartig geschichtet waren. Die Dichtigkeit der Kerne in einer Knospe wechselt: Bisweilen bleiben zwischen denselben nur ganz dünne Protoplasmastreifen übrig, in anderen Fällen stehen sie weit aus einander, so dass die ganze Knospe hell und licht erscheint. Das Protoplasma um die einzelnen Kerne herum lässt bei den kernreichen Knospen sehr häufig eine deutliche, gegenseitige Abgrenzung vermissen, bei den lichteren Formen dagegen sind die Zellcontouren oft kenntlich, zwischen den einzelnen Zellen bleiben nicht selten feinste Spalten, aber niemals ist

Zwischensubstanz vorhanden; immer berühren sich die Zellen unmittelbar, liegen, einander abplattend, in mosaikartiger Anordnung. Bei den bisher beschriebenen Knospen gewinnt man den Eindruck, dass die Zellwucherung unter der Endothelhaut entstanden ist und dieselbe emporgehoben hat, oft unter gleichzeitiger Vermehrung der Endothelzellen. Nicht seltener aber sind die Formen, wo die Knospe an Stelle des Endothels der Innenwand aufsitzt und eines Ueberzugs platter Zellen entbehrt. Im Uebrigen bleibt die Beschaffenheit dieselbe, wie in denen der ersten Art, bezüglich der Zahl und Formenvarietät der Kerne. Immer ist auch hier die Grenze gegen das Lumen eine scharfe, niemals liess sich nachweisen, dass etwa Zellen von der Oberfläche der Knospe losgelöst und dem Blutstrom beigemischt wurden.

Bei der Bildung dieser zwischen Endothel und Muscularis oder an Stelle des ersteren entwickelten Knospen ist eine Proliferation der Endothelien selbst zweifellos vorhanden: Aus der erwähnten Vermehrung derselben an der Oberfläche der Knospen und im übrigen Umfange des betreffenden Gefässes geht dies hervor. Ob aber die Endothelien allein die Knospe produciren, möchte ich wenigstens für die mit platten Zellen bedeckten Formen mit Rücksicht auf die noch zu schildernden Befunde nur unbestimmt beantworten. Als Anfänge einer Knospenbildung darf vielleicht der Zustand betrachtet werden, wo auf eine kleine Strecke des Gefässes die Endothelzellen vermehrt sind ohne Faltung der Innenfläche, intensiv gefärbte und stark prominente Kerne dicht an einander stehen und stellenweise sich gegenseitig dachziegelartig überlagern.

Horne leitet alle Knospen allein vom Endothel ab. Ausser der bisher beschriebenen Form aber kann ich noch eine zweite, fast ebenso häufig vorkommende aufstellen, welche dadurch charakterisirt ist, dass die Knospe sich nicht nur zwischen Endothel und Muscularis einschiebt oder das erstere ersetzt, sondern tiefer in die Wand eingreift und in der Media selbst wurzelt. In der Gestalt sind diese Knospen von den vorherigen nicht verschieden; nur darin, dass die sie zusammensetzenden Zellen zum Theil noch in der Muskelschicht gelegen sind: Die Arterien, an welchen die Knospen überhaupt vorkommen, sind nur kleine

Aeste, deren Media aus wenig Lagen glatter Muskelzellen zusammengesetzt wird; auf Querschnitten des Gefässes erscheinen diese circulären Fasern an derjenigen Stelle, wo eine Knospe sich in's Lumen vorwölbt, unterbrochen durch einen Haufen unregelmässig gestellter, kleinerer runder oder ovaler Zellen, welche direct in diejenigen der Knospe selbst übergehen; nach aussen reichen dieselben bis an den äusseren Contour der Media, grenzen an das umgebende Bindegewebe an, dringen aber niemals in dasselbe hinein; oder aber nur die inneren Lagen von Muskelzellen sind durch die Zellwucherung ersetzt: So habe ich Bilder gefunden, in denen der Querschnitt eines Gefässes mehrere Knospen trug und eine Stelle der Wand zwischen diesen frei war; an letzterer war eine mehrschichtige Musculatur vorhanden, unter einer Knospe nur eine Lage von Muskelfasern, unter der anderen gar keine, so dass die Knospe hier an das adventitielle Bindegewebe anstiess. Gewöhnlich bildet der in der Wand liegende Abschnitt der Knospe die breite Basis und der freie Theil derselben verjüngt sich dagegen; die ganze Knospe wäre also kegelförmig zu denken; andere Male aber vervollständigt dieser Wandabschnitt nur den freien Theil zur Kugel. Nach diesen Bildern erscheint es mir zweifellos, dass eine Proliferation der inneren Muskelschichten auch an solchen Gefässen anzunehmen ist, an denen die ganze Innenfläche auf dem Querschnitt mit Knospen besetzt ist und nach aussen dieselben von einer circulären, aber sehr dünnen, einschichtigen Lage spindliger Muskelzellen umschlossen werden. Endlich wird durch die Theilnahme der Muscularis auch die Beschaffenheit gewisser Gefässe erklärt, deren Charakter, ob arteriell oder venös, nicht zu bestimmen ist, deren Wand vielmehr in ganzer Circumferenz mit Knospen besetzt ist, um welche nur circuläre Bindegewebsfasern. aber keine Muskelzellen verlaufen; an solchen Gefässen kann man nachweisen, dass der basale Theil der Knospen zusammenfliesst zu einer zellreichen, ringförmigen Schicht, von welcher sich der freie Abschnitt derselben erhebt, dass also die Zipfel des auf dem Querschnitt strahligen Lumens nicht bis zu der circulären Bindegewebsschicht reichen. Hier gewinnt man den Eindruck, dass die gesammte Media umgewandelt ist in ein zellreiches Gewebe, welches nach dem Lumen zu Knospen treibt

(Fig. 3). Auf Längsschnitten der Arterien lässt sich das Herauswachsen der Knospe aus der Musculatur nicht weniger deutlich verfolgen: Neben der Knospe wird das Endothel nach aussen zu von einer Lage regelmässiger, eckiger Felder mit oder ohne Kern begrenzt, welche den Querschuitt der circulären Muskelfasern bedeutet. An der Stelle, wo sich die Knospe erhebt, ist diese Felderung verschwunden und ersetzt durch einen Haufen von dicht liegenden Zellen mit meist grösseren Kernen. An den Gefässen, in denen Knospen sitzen, fällt nicht selten auch vor und hinter denselben eine besondere Beschaffenheit der Muskelfasern auf: Besonders wenn das Gefäss tangential getroffen ist und man dieselben von der Fläche her sieht, jedoch auch im Querschnitt erscheinen sie nicht lang und schlank, mit stäbchenförmigen Kernen versehen wie in den übrigen Arterien, sondern kurz, als plumpe Spindeln mit bauchigem Kern, sind aber immer noch ganz regelmässig ohne sichtbare Zwischensubstanz neben einander gefügt, nur verdickt, nicht vermehrt.

Die Frage, ob bei dieser zweiten Form die gesammte Knospe, auch ihr freier Theil, von der Muscularis geliefert wird, fällt zusammen mit der früher berührten, von welchem Abschnitt der Gefässwand man die an erster Stelle beschriebenen subendothelialen ableiten soll. Denkbar ist es wohl, dass die letzteren ebenso wie der freie Theil der in der Muscularis wurzelnden Knospen nur von einer Endothelproliferation herrührten und die oberflächlichen Zellen allmählich durch den Blutdruck abgeplattet wieder das Aussehen von Endothelien angenommen haben. Andererseits scheint mir die Annahme berechtigt, dass die Wucherung von vornherein unter dem Endothel begonnen und dasselbe nur emporgehoben hat. Von einer subendothelialen zellhaltigen Gewebsschicht in der Intima habe ich allerdings an Arterien von dem Kaliber der knospentragenden niemals etwas auffinden können; nur bisweilen war eine dünne, elastische Membran vorhanden. Man müsste demnach auf die Muskelschicht selbst als Matrix zurückgreifen und sich vorstellen, dass im einen Falle die neugebildeten Zellen theils in dieser Schicht selbst liegen geblieben sind und dieselbe unterbrechen, theils nach dem Lumen zu hervortreten, im anderen vielleicht nur die

innersten Muskelfasern betheiligt sind und deshalb die Tochterzellen sich nur unter das Endothel entwickeln.

In der Regel sind die Knospen sehr reich an Zellen, so dass die Kerne einander sehr nahe liegen und häufig die Zellgrenzen nicht mehr festzustellen sind. Bisweilen aber fand ich die Substanz der Knospe hyalin umgewandelt: dann waren die Kerne spärlicher und meist kleiner, lagen weiter aus einander und eingebettet in eine homogene, glänzende Masse ohne jede Gliederung in einzelne Zellen (Fig. 4). Diese hyaline Metamorphose kommt selten vor, nur an einzelnen Knospen, oder an allen in einem Gefässe sitzenden mehr oder weniger stark ausgesprochen; nur in einer der untersuchten Drüsen war sie an den verschiedensten Stellen vorhanden, ohne dass sie sich aber auf die übrige Gefässwand ausgedehnt hätte.

Die beschriebenen Knospen kommen nur an Arterien bestimmter Grösse vor. Ich kann die grössten derselben genauer bezeichnen als diejenigen Aestchen, welche in den interlobulären Bindegewebssepten verlaufen und die Zweige abgeben, welche je in ein Drüsenläppchen eindringen und im Allgemeinen einen ziemlich gleichmässigen Umfang besitzen; die letzteren, lobulären Zweige selbst aber sind der hauptsächlichste Sitz der Arterienknospen und zwar an 2 Stellen besonders zur Entwickelung derselben disponirt: An ihrer Abgangsstelle aus dem interlobulären Stämmchen und genau an ihrem Eintritt in's Parenchym des Läppchens. Zwei Eigenthümlichkeiten im Auftreten geben dem Bild der Arterienknospen ein ziemlich gleichartiges Aussehen: Erstens die meist multiple Entwickelung an einem und demselben Gefäss und zweitens ihre vorwiegende Localisation an Theilungsstellen. Und zwar ist sehr häufig der freie Rand an der Abgangsstelle eines Gefässes selbst der Sitz, und auf Längsschnitten einer sich verzweigenden Arterie erhebt sich dann vom Theilungssporn eine in's Lumen beider Aeste hineinragende kuglige Knospe, gegen denselben an der Basis scharf durch eine Einschnürung abgegrenzt, oder, wenn die Zellproliferation von den tieferen Schichten der Wand ausgeht, wird ohne starke Prominenz in's Lumen der scharfe, winklige Theilungssporn abgerundet. Sehr häufig sieht man an einer längsgetroffenen Arterie gerade vom Lumen her auf die Abgangsstelle eines Seitenzweigs.

Dann erscheint das Lumen des letzteren an seinem Ursprung umrandet von einer ganzen Zahl zellenreicher Hügel, welche es oft bis auf einen mehrstrahligen Spalt verengern, oder von zwei Seiten her springen Lippen vor, zwischen denen nur ein schmaler Längsspalt bleibt. Nächst der Theilungsstelle selbst ist am häufigsten das Anfangsstück des abgehenden Zweiges mit Knospen besetzt. Dann trifft man dieselben zu mehreren hinter einander aufgereiht; besonders aber sitzen, wenn sie überhaupt multipel vorkommen, an einem und demselben Querschnitt 3—4 von ihnen, so dass oft der gesammte Umfang des Gefässes davon eingenommen ist, oder nur 2, welche dann gewöhnlich an den gegenüberliegenden Stellen des Querschnitts angeheftet sind.

Die Multiplicität der Knospen betrifft nicht allein ein und dasselbe Arterienstämmchen, sondern oft ist ein ganzer kleiner Gefässbaum in allen seinen Aesten gegenüber den übrigen Arterien desselben Schnittes in ganz bevorzugter Weise von der Knospenbildung befallen: z. B. konnte ich beobachten, dass ein interlobuläres Gefäss sich in 3 Zweige spaltete, welche zu 3 benachbarten Läppchen verliefen; im ersten derselben sassen Knospen an seiner sofort erfolgenden weiteren Theilung, in den zwei anderen schon an ihrer Abgangsstelle und an dem einen von ihnen, welches sich ein ganzes Stück weit in das Läppchen hinein verfolgen liess und 2 sich wiederum spaltende Zweige abgab, traten an sämmtlichen Theilungsstellen Knospen auf.

Bei der Reichlichkeit der Knospenbildung an einer und derselben Stelle des Gefässes erscheint das Lumen häufig ganz verschlossen, von einem zellenreichen Gewebe oder einem Haufen scheinbar lose liegender Zellen eingenommen. Erst nachdem man die mannichfaltige Gestalt der Zellhügel und ihre wechselnde Zahl im einzelnen Gefäss kennen gelernt hat, kann man solche Bilder verstehen und darüber klar werden, dass die scheinbar einheitliche Zellenmasse im Lumen durch einen verzweigten Spalt in mehrere mit der Basis an der Wand festgeheftete Kegel zerlegt ist und letztere sehr häufig einen Ueberzug platter Zellen an der Oberfläche tragen; dann findet man auch gelegentlich in dem Spalt einzelne wohlerhaltene rothe Blutkörperchen als Zeichen dafür, dass die Circulation nicht ganz erloschen war. Ohne diese Kenntniss gewinnt man leicht von einem durch

Knospen verlegten Querschnitt den Eindruck eines soliden colloidfreien Epithelfollikels, besonders dann, wenn die befallene Stelle gerade am Eintritt des Gefässes in ein Läppchen liegt und die ganze Wand an der Proliferation theilnimmt, so dass nur eine dünne, zellig-faserige Schicht den Knospencomplex umschliesst. Von der Localisation der Knospen an dieser Eintrittsstelle der Gefässe in die Läppchen hängt es auch ab, dass die Hilusgegend der letzteren oft besonders zellenreich erscheint, auch wenn der Schnitt nicht so günstig gefallen ist, dass man die einzelnen Knospen von einander unterscheiden kann. Eine Verengerung des Lumens durch die Wandproliferation ist zweifellos im Leben vorhanden, auch angenommen, dass die Substanz der Knospen durch den arteriellen Blutdruck comprimirt werden kann: An Schilddrüsen, deren Arterien mittelst der Handspritze unter kräftigem Druck injicirt wurden, prominirten die Knospen kugel- und kegelförmig in derselben Weise, wie am leeren oder mit Blut gefüllten Gefäss.

Das ist die Regel, dass die Knospen an sehr engen Arterien sitzen und auch bei geringer Grössenentwickelung sich gegenseitig berühren. Bisweilen kann man an einem längsgeschnittenen Gefäss beobachten, dass dasselbe an der veränderten Stelle gedehnt ist, so weit als für die Aufnahme der Knospen eben nöthig ist, bei völliger Ausfüllung des Lumens. Seltener kommt es vor, dass das betreffende Gefäss weiter ist und mehrere Knospen an einem Querschnitt trägt, ohne dass dieselben sich in der Mitte oder seitlich berühren (Fig. 4); derartige weitere Arterien unterscheiden sich von den zumeist befallenen gewöhnlich durch eine auffällig geringe Dicke der Musculatur.

Die Gefässe, an welchen die Proliferation ihrer Wandelemente auftritt, sind grösstentheils nachweislich arterieller Natur. Häufig lässt sich dieselbe erkennen aus der Beschaffenheit der knospentragenden Wand selbst, wenn entweder die Zellen nur zwischen Endothel und Musculatur liegen, oder letztere wenigsten an einem Theil ihres Umfanges unverändert ist. Andere Male ist der arterielle Charakter des Gefässes an der Stelle der Wucherung selbst nicht zu erweisen, sondern nur aus dem continuirlichen Zusammenhang desselben mit einer unverkennbaren Ar-

terie. Das kann davon herrühren, dass die gesammte Wanddicke proliferirt und auch die Musculatur einbezogen wird. Ferner aber ist es auffällig, wie grossem Wechsel die Beschaffenheit der Arterienwandungen gerade in der Schilddrüse unterliegt, vor Allem bezüglich des Gehalts an Muskelfasern: Hier kommt es viel häufiger als an gleich grossen Arterien anderer Organe vor, dass die Wand grösstentheils aus Bindegewebe besteht und nur wenig musculöse Elemente einschliesst, und nicht selten lässt sich in einem Schnitte beobachten, wie ein eben noch mit kräftiger Musculatur ausgestattetes Gefäss in der directen Fortsetzung oder an einem abgehenden Aste plötzlich dieselbe verliert, ohne dass Knospen daran vorhanden sind. Man trifft nun häufig ein Gefäss mit Knospen, welches keinen ausgesprochenen Charakter besitzt, bei dem dieselben direct auf einer Bindegewebsschicht aufsitzen. Auch für diese gelingt es nicht selten, durch Vergleichung von Nachbarschnitten, die arterielle Natur darzuthun, das Gefäss bis zu seiner Verbindung mit einer Arterie zu verfolgen. Bisweilen war es nicht möglich, die Untersuchung so weit zu führen. An sicheren Venen konnte ich Knospen niemals auffinden, eben so wenig an capillaren Gefässen. Die Venen der Schilddrüse zeichnen sich durch eine, bei weitem Lumen sehr dünne Wand aus, die bisweilen nur aus einer Endothellage und einer schmalen Bindegewebsschicht gebildet wird, so, dass sie im Bau dann den interlobulären Lymphgefässen sehr ähnlich und nur durch den Blutgehalt und ihre Gestalt und Anordnung von diesen stark verzweigten Spalten zu unterscheiden sind. In der bindegewebigen Venenwand und dem angrenzenden Gewebe trifft man oft Zellanhäufungen, welche bisweilen bis nahe an das Endothel heranreichen, jedoch konnte ich niemals eine directe Berührung mit demselben wahrnehmen; nur bei den Lymphgefässen, in deren Nachbarschaft ebenfalls solche Zellen vorkommen, zeigte sich dies bisweilen. Die Zellen selbst sind klein und rund, mit sehr wenig Protoplasma ausgestattet, und besitzen einen einheitlichen, rundlichen, chromatinreichen Kern, gleichen vollkommen den Lymphzellen. Sie liegen in den Interfibrillarräumen, welche hierdurch ausgeweitet werden, in Form von einreihigen Zügen oder von kleinen rundlichen Haufen, die gelegentlich einem Schilddrüsenfollikel ähnlich wer-

den können, nur dass die Zellen lose, ohne epitheliale Anordnung an einander gefügt erscheinen. Bei reichlichem Auftreten solcher Zellen in der Gefässwand und ihrer Umgebung kann ein förmliches lymphdrüsenartiges Gewebe entstehen mit einem den aus einander geblätterten Fibrillen entsprechenden Reticulum. Bisweilen bilden diese Zellenzüge auf eine lange Strecke hin einen dichten Mantel um das betreffende Gefäss, andere Male sind sie nur an umschriebener Stelle vorhanden und dann mit Vorliebe in den Theilungswinkeln am Abgange eines Astes localisirt. Es sind diese Zellenheerde offenbar identisch mit dem lymphoiden Gewebe, welches Horsley[1]) in dem normalen Schilddrüsenstroma beschrieben hat. Gelegentlich kann ein Bild entstehen, welches einige Aehnlichkeit mit Arterienknospen besitzt; indessen möchte ich eine Identität beider in Abrede stellen, weil niemals an den Venen eine rein subendotheliale Lagerung der Zellen und niemals eine Prominenz in's Lumen vorkommt und die Zellen zwischen den Fibrillen, wie Wanderzellen lose liegen.

Mit Rücksicht darauf, dass in der überwiegenden Zahl die Knospen an notorischen Arterien gefunden wurden und dass die Schilddrüsenarterien gelegentlich einen ganz unbestimmten Charakter besitzen, glaube ich darin, dass bisweilen der Beweis der arteriellen Natur nicht geführt wurde, keinen Gegengrund gegen den Schlusssatz suchen zu sollen, dass die beschriebenen Knospen nur an den kleinen Arterien, den interlobulären und den in ein Läppchen eintretenden, vorkommen, mit Vorliebe an der Theilungsstelle selbst oder im Anfangsstück eines Astes gelegen sind, und dass an der Production derselben sich Intima und Muscularis betheiligen. Durch den Nachweis, dass die Muscularis zur Knospenbildung beiträgt, differire ich von den Angaben Horne's, welcher die Matrix nur im Endothel sucht.

Trotz der hochgradigen Verengerung, welche manche Arterien durch die Knospen erfahren, lässt sich an den zugehörigen Läppchen keine Aenderung der Struktur gegenüber den Nachbarläppchen nachweisen, weder eine auffällige Kleinheit des ganzen

[1]) The Lancet. 1886.

Lobulus noch der einzelnen Follikel, noch auch eine Verminderung oder Vermehrung des Colloids. Es ist dies um so auffallender, als durchaus nicht — wie ich mich durch Injectionen überzeugte — in jedes Läppchen von 2 Seiten her 2 von einander unabhängige Arterienästchen eintreten.

Nachdem ich an einem ziemlich umfangreichen Material diese Formeneigenthümlichkeiten der Arterienknospen studirt hatte, habe ich dann noch systematisch 75 Schilddrüsen, wie sie die Sectionen boten, ohne Auswahl, untersucht, um über die Häufigkeit des Auftretens Aufschluss zu erhalten. Unter diesen 75 gehörten 8 Neugebornen an, und weiterhin waren alle Altersklassen bis zum 90. Lebensjahre vertreten. Horne hat die Knospen nur in adenomatösen Schilddrüsen beobachtet, sowohl solchen mit abgegrenzten Knötchen, innerhalb deren er die veränderten Arterien fand, als in diffus vergrösserten. Nach meinen Untersuchungen muss ich annehmen, dass die Entwickelung der Arterienknospen vollständig unabhängig ist von dem Vorhandensein strumöser Zustände; denn ich habe sie in sämmtlichen untersuchten Drüsen, ob normal oder vergrössert oder mit Knötchen versehen, gefunden, mit alleiniger Ausnahme von dreien der von Neugebornen stammenden. Bei den 75 Individuen war der Ernährungszustand, der Körperbau und die tödtliche Krankheit naturgemäss ausserordentlich wechselnd, und es ist mit Sicherheit zu constatiren, das keines dieser Momente irgend welchen Einfluss auf das Auftreten der Knospen überhaupt, noch auf die Reichlichkeit ausübt, wie ich die letzteren auch in keiner Weise von der Grösse der Drüse abhängig finden konnte. Die Menge der Knospen schwankte allerdings in den verschiedenen Fällen: Als das gewöhnliche Maass mag es gelten, dass schon in jedem einfachen Rasirmesserschnitt von etwa 1 qcm Fläche an einer ganzen Zahl von Arterien Knospen zu treffen waren. Selten, wohl nur bei einigen der Neugebornen kam es vor, dass ein Schnitt vergeblich durchsucht wurde; viel häufiger dagegen stieg die Zahl der Knospen so, dass kaum eine Arterie der früher geschilderten Grösse zu finden war, welche nicht Knospen getragen hätte. Die reichlichste Entwickelung von Knospen trat mir entgegen in der etwas vergrösserten Drüse eines 7jährigen, an acuter Nephritis gestorbenen taubstummen Knaben mit Hyper-

trophie des Gehirns, ferner in der atrophischen Thyreoidea einer 86jährigen Greisin, die sonst gesund, plötzlich an Erstickung gestorben war, und in der etwas kleinen Drüse eines 19jährigen Mannes mit Porencephalie; am spärlichsten fand ich sie, abgesehen von den Neugebornen, bei einem 85jährigen und einem 52jährigen Mann, beide an Lungentuberculose gestorben. Die Neugebornen, ein 3tägiges Kind eingeschlossen, nahmen eine Sonderstellung ein insofern, als 3 von 8 überhaupt keine Arterienveränderung zeigten und die übrigen 5 nur in einer weit hinter dem angegebenen Durchschnittsmaass zurück bleibenden Reichlichkeit. Danach muss ich annehmen, dass die Arterienknospen bisweilen schon vor, regelmässig aber kurze Zeit nach der Geburt auftreten, ohne im weiteren Verlauf proportional dem Alter sich zu vermehren oder zu vermindern, und zwar bei jedem Menschen, ohne dass ihre Entstehung von abnormen Zuständen des Körpers beeinflusst wird. Die Existenz der Knospen muss ich also in den Rahmen der normalen Entwickelung verweisen.

Welche Rolle kann ihnen für die Physiologie der Schilddrüse zugeschrieben, wie soll ihre Entstehung gedacht werden? Dass es sich nicht um Kunstprodukte, eine bei der Härtung, etwa durch ungleichmässige Schrumpfung hervorgebrachte Vorstülpung der normalen Wand handelt, geht aus der ganzen bisherigen Schilderung hervor, vor Allem aus dem von der übrigen Wand abweichenden Bau, dem Zellenreichthum der Prominenzen, der Vermehrung und Vergrösserung der Endothelkerne an der Oberfläche, der Proliferation in den tieferen Wandschichten an umschriebenen Stellen, der in der Knospe im Gegensatz zu der Umgebung vorhandenen hyalinen Umwandlung. Eine zellige Neubildung, aus den Elementen der Gefässwand hervorgegangen, liegt zweifellos vor. Nach den Angaben über das Vorkommen der Knospen ist nicht daran zu denken, dass dieselben mit Arteriosklerose in irgend welchem Zusammenhang stehen. Abgesehen davon, dass ihr Vorhandensein bei normalen Neugebornen und bei jugendlichen Individuen von vornherein dieser Annahme widersprechen würde, wurde ausdrücklich in Fällen von bestehender Sklerose an den Stämmen der Artt. thyreoideae auf ihre Reichlichkeit geachtet, ohne dass sich da-

bei eine Vermehrung hätte nachweisen lassen. Aus etwaigen weiteren Schicksalen einen Schluss auf die Bedeutung der Knospen zu ziehen, ist nicht möglich; denn ausser der gelegentlichen hyalinen Degeneration lässt sich weder eine progressive noch regressive Metamorphose daran beobachten. Der Gedanke, dass sie zu einer Blutbildung in der Schilddrüse in Beziehung stehen, die Zellen der Knospe bestimmt sein könnten, in die Circulation einzutreten, muss von der Hand gewiesen werden, weil von einem Platzen der Knospen, oder einer Ablösung einzelner Zellen von der Oberfläche trotz eifrigens Suchens niemals etwas gefunden wurde. Auch als Ganzes scheinen die Knospen sich trotz der häufig sehr schmalen Basis nicht von der Gefässwand zu trennen: Für die S. 331 erwähnten, im Arterienlumen scheinbar freiliegenden Kugeln war, wie schon aus ihrer Nachbarschaft mit den nachweislich an der Wand haftenden wahrscheinlich, der Zusammenhang mit dem Gefäss häufig zu erweisen durch andere Einstellung der Mikrometerschraube oder Vergleichung von Nachbarschnitten; vor Allem fehlt jedes Zeichen von Verschleppung mit dem Blutstrom: Lose Knospen, die in einem Arterien- oder Capillarlumen eingekeilt gelegen hätten, konnten niemals aufgefunden werden. Allerdings trifft man in den kleinen Schilddrüsenvenen sehr häufig kernhaltige Zellen in grosser Zahl dem Blute beigemischt, in den verschiedenen Fällen in wechselnder Menge, sowohl einzeln liegend, als in Haufen. Horsley[1]) hat dieselben als Leukocyten beschrieben. Indessen möchte ich nur einen Theil von ihnen für wirkliche Leukocyten halten, deren Zusammenballen in dem sehr weiten venösen Strombett leicht erklärlich ist. Häufig besitzen die Zellen nehmlich ein ausgesprochen epitheliales Aussehen, gleich dem der Follikelepithelien: Grossen, bläschenförmigen Kern, breiten Protoplasmahof und eine gegenseitige Zusammenordnung, bei der sie einander, wie Epithelien mosaikartig abplatten; bisweilen liegen mit solchen Zellenballen zusammen hyaline Massen, die in ihren optischen Eigenschaften und der Färbbarkeit ganz mit dem Follikelcolloid übereinstimmen, bald von unregelmässiger Gestalt, bald als Tropfen. Aus der Beschaffenheit der Zellen

[1]) The Lancet. 1886.

selbst und dieser Verunreinigung mit colloider Substanz möchte ich schliessen, dass es sich hier nicht um Leukocyten, sondern um Epithelien des Schilddrüsenparenchyms handelt, welche in die Gefässe eingetreten sind, wie es ja ähnlich in der Leber häufig beobachtet werden kann. Ob der Uebertritt intra vitam geschehen, oder erst nach dem Tod durch Druck auf die Drüse, kann ich bisher nicht entscheiden; jedenfalls liegen die Verhältnisse für einen Uebergang in die Blutbahn in der Schilddrüse sehr günstig dadurch, dass die Epithelien mit dem capillären Endothelrohr an vielen Follikeln in engste Berührung treten, weder von einer Tunica propria noch einer Bindegewebshülle um das Capillarrohr etwas wahrzunehmen ist. So möchte ich diese Zellenhaufen in dem Venenblut in keinen Zusammenhang mit den Arterienknospen bringen.

Nach Allem ist es mir wahrscheinlich, dass den Arterienknospen gar keine Bedeutung für die Function der Thyreoidea zufällt. Ich möchte vielmehr in ihnen eine Veränderung der Gefässwand erblicken, welche durch gewisse Circulationsverhältnisse hervorgerufen ist. Darauf deuten hin: der Sitz der Knospen ausschliesslich an Arterien bestimmter Grösse und bestimmter Beziehung zum Parenchym; ferner die Localisation an ganz feststehenden Stellen der betreffenden Arterien, den Theilungen und dem Anfangsstück der Theilästchen und dem Eintritt in ein Läppchen; endlich der Umstand, dass gewöhnlich verschiedene Punkte desselben Querschnitts, häufig zwei genau einander gegenüberliegende, zur Anheftung dienen. Auch die Art der maassgebenden circulatorischen Einrichtungen glaube ich genauer bezeichnen zu können: Wie aus den obigen Angaben hervorgeht, besteht kein Zusammenhang zwischen der Reichlichkeit der Knospen und den allgemeinen Kreislaufsverhältnissen der betreffenden Individuen: Anämie, Plethora, Stauung u. s. w. gehen bald mit ausgedehnter, bald spärlicher Knospenentwickelung einher. Die Ursache scheint mir vielmehr in der Drüse selbst zu liegen und, bei der Regelmässigkeit des Auftretens der Knospen im Extrauterinleben, sich bei jedem Menschen zu wiederholen. Da ferner auch bei reichlicher Knospenentwickelung die von den betreffenden Arterien versorgten Läppchen in keiner Weise, weder bezüglich des Ernährungszustandes noch

der Colloidbildung leiden, darf in derselben eher ein Anpassungsvorgang an vorhandene Verhältnisse gesucht werden; und unter weiterer Berücksichtigung des verschiedenen Verhaltens der Drüse bei Neugebornen scheint mir der Schluss gerechtfertigt, dass die Knospenbildung beruht auf der Aenderung, welche die Blutcirculation der Schilddrüse beim Uebergang der fötalen in den bleibenden Zustand erfährt und welche mit einer bedeutenden Einengung des capillären Strombetts einhergeht. Wölfler[1]), welcher am eingehendsten die Vascularisation in der sich entwickelnden Schilddrüse verfolgt hat, unterscheidet 3 Stadien: Als erstes die „lacunäre Vascularisation", bei der die primären Drüsencylinder, also die soliden Epithelmassen, durch weite, unregelmässige, buchtige Bluträume zu Zellhaufen und -Reihen zerspalten werden. Hierbei findet eine grossartige Ueberschwemmung des Organs mit Blut statt, und an sie schliesst sich weiterhin eine zunehmende Rückbildung der cavernösen Räume unter Entwickelung geordneter Bahnen an in dem zweiten Stadium, dem der „parallelen" und dem dritten der „netzartigen" Gefässanordnung: Zunächst parallele Gefässe, zwischen welchen dicke gestreckte Epithelhaufen liegen, schliesslich Aussenden von Anastomosen durch die letzteren hindurch. Alle neugebildeten Bahnen werden als weite Räume angelegt, welche sich allmählich zu engen Röhren verkleinern. So resultiren solide Drüsenhaufen, deren jeder von sich kreuzenden Capillaren umsponnen, ausserdem aber auch im Innern von radiär eindringenden versorgt wird. Letztere veröden späterhin, wenn der Drüsenhaufen durch Degeneration der centralen Zellen zur Blase umgewandelt wird. Da die Ausbildung der bleibenden Schilddrüsenstruktur vom Centrum des Organs nach der Peripherie, zudem aber die Vascularisation unregelmässig geschieht, trifft man hauptsächlich in den äusseren Schichten, oft auch inmitten der Drüse noch beim Erwachsenen neben dem vollentwickelten Parenchym junge, noch unorganisirte Bezirke an; ausserdem ist aber auch für den centralen Theil der Zeitpunkt des Uebergangs von einem Stadium in's andere grossen Schwankungen unter-

[1]) Wölfler, Ueber die Entwickelung und den Bau der Schilddrüse. Berlin 1880. — Ueber die Entwickelung und den Bau des Kropfes. Langenbeck's Archiv. Bd. 29. 1883.

legen, und bei ausgetragenen Neugebornen findet man bald die gesammte Drüse im Zustand fertiger Ausbildung mit kugligen, bisweilen schon colloidhaltigen Follikeln und regelmässigem Netz enger Capillaren; bald von einem ungeordneten Netz sehr weiter Capillaren durchzogen, zwischen denen solide Epithelblöcke wechselnder Gestalt und Grösse liegen, bald an vielen Stellen, oder, wie Wölfler in einem Falle abbildet, in ganzer Ausdehnung im Stadium lacunärer Vascularisation. In denjenigen Drüsen, wo noch zur Zeit der Geburt weite Capillaren und oft lacunäre Räume in den Läppchen bestehen, fand ich doch im interlobulären Gewebe schon wohlcharakterisirte und mit Musculatur versehene arterielle und venöse Gefässstämmchen. Bei den dreien der von mir untersuchten Neugebornen, wo sich an den Arterien keine Knospen nachweisen liessen, befand sich das Drüsenparenchym noch auf der niederen Stufe der Vascularisation mit sehr weiten Capillaren und vielen Lacunen und dementsprechend noch unregelmässig zackigen, soliden Epithelinseln. Dagegen war in den übrigen 5 Fällen, in denen die Arterien Knospen trugen, das Gewebe in der Ausbildung so weit vorgeschritten, dass rundliche Follikel existirten mit gleichmässig ausgebildetem Netz enger Capillaren, wenigstens der Hauptsache nach; einzelne Läppchen oder Theile von solchen zeigten in der Regel noch frühere Stadien der Vascularisation. Bei allen diesen Neugebornen blieben die Knospen an Zahl weit hinter der bei Erwachsenen zurück und sassen nur an den interlobulären Stämmchen.

Diese Befunde vereinigen sich nun zu der Vorstellung, dass die Entwickelung der Knospen abhängig ist von dem Uebergang der fötalen Struktur der Drüse in die bleibende, mit dem sie zeitlich zusammenfällt, und dass die maassgebende Rolle dabei die Einengung des Capillarbettes aus den lacunären Gängen zu feinen Röhren spielt, dass also in der knospenartigen Proliferation der Wandelemente eine Anpassung der relativ zu weiten Arterien liegt.

Inwieweit sich die beschriebenen Bildungen auch bei Thieren vorfinden, darüber stehen mir erst beschränkte Beobachtungen zu Gebote: Von zwei Ochsen und einem Schwein konnte ich nur je ein kleines Stück der Thyreoidea untersuchen, ohne posi-

tives Ergebniss. Genauer bearbeitet wurden nur die im groben Verhalten und der histologischen Struktur normalen Schilddrüsen von 2 Katzen und 2 Hunden, und bei allen vier Thieren traten mir Knospenbildungen an den Arterien entgegen: Bei den Katzen ungefähr in derselben Reichlichkeit, wie ich sie als Durchschnittsmaass beim Menschen traf, so dass auf dem Querschnitt durch die Gesammtdrüse mehrere Arterien Knospen trugen. Ihre Localisation reichte hier weiter rückwärts in den Gefässen, als beim Menschen; denn schon dort, wo in ein dickes Bindegewebslager eingehüllt kräftige Arterien an die Drüse herantreten und sich in Aeste auflösen, kommen an letzteren Knospen vor, noch ehe sie in's eigentliche Parenchym eingetreten sind, und weiterhin finden sie sich in den kleinen interlobulären, zur Versorgung eines Läppchens bestimmten Arterienstämmchen wieder. In der Gestalt und Zusammensetzung gleichen sie den menschlichen, nur bleiben sie an Grösse etwas hinter diesen zurück. In den Hundeschilddrüsen sind die Knospen viel spärlicher. Eine Eintheilung des Organs in eigentliche Läppchen durch bindegewebige Septen besteht hier nicht; das Bindegewebe bildet nur eine Hülle um die in's Innere tretenden Gefässe. An solchen kleinen Arterien inmitten der Drüsensubstanz fand ich wieder in jedem Schnitte Knospen, aber im Allgemeinen von viel weniger auffallendem Umfang, als beim Menschen; besonders waren sie wieder an der Abgangsstelle von Zweigen vorhanden. Ab und zu fiel es auf, dass die Zellproliferation hauptsächlich in der Wand und zwar der Muscularis eingebettet war und sich kaum nach dem Lumen zu vorwölbte.

Erklärung der Abbildungen.

Tafel VII.

Fig. 1. Aus der normalen Schilddrüse einer 35jährigen Frau: Arterie mit einem Seitenast im Längsschnitt; der Ast ganz ausgefüllt durch Knospen von kugliger und polsterartiger Gestalt mit Endothelüberzug; 2 derselben scheinbar frei im Lumen liegend.

Fig. 2. Aus der normalen Schilddrüse eines 18jährigen Mannes: Kleines interlobuläres Gefäss (welches beiderseits von einem Lymphgefäss begrenzt war) ohne deutliche Musculatur. 2 Knospen im Lumen, die eine breit aufsitzend, die andere zapfenförmig und umgebogen, so dass seine Kuppe abgeschnitten ist.

Fig. 3. Aus der etwas atrophischen Schilddrüse einer 71jährigen Frau: Querschnitt eines kleinen interlobulären Gefässes; in der Wand keine Muskelfasern; von der zellenreichen Innenschicht erheben sich 3 Knospen. Auf der Kuppe von zweien derselben je eine stärker gefärbte Zelle mit gewölbtem Kern; kein ausgesprochener Endothelüberzug vorhanden.

Fig. 4. Aus derselben Schilddrüse, wie Fig. 1: Arterie im Schrägschnitt, ziemlich weit und dünnwandig, mit 4 subendothelialen Knospen in verschieden weit fortgeschrittener hyaliner Umwandlung.

Fig. 5. Aus der gleichmässig vergrösserten Schilddrüse eines 7jährigen Knaben: Kleine Arterie mit weitem Seitenast, an dessen Abgang einander gegenüber 2 grosse, breit aufsitzende Knospen, zum Theil mit deutlichem Endothelüberzug versehen.

XVI.

Beitrag zur pathologischen Anatomie und Aetiologie der Pankreas-Cysten.

Von Dr. med. Alfred Tilger,
Assistenten am Pathologischen Institut zu Genf.

(Hierzu Taf. VIII.)

Die Cystenbildungen des Pankreas stellen sich makroskopisch unter sehr verschiedenen Formen dar. Eine grosse Reihe dieser Bildungen betrifft erfahrungsgemäss die grossen, präformirten Kanäle und ganz besonders den Ductus Wirsungianus. Es handelt sich dabei entweder um eine gleichmässige Dilatation des ganzen Hauptausführungsganges, die sich dann mehr oder weniger stark auf die Nebenkanäle erstrecken kann (Ranula pancreatica Virchow[1]), oder aber die Erweiterung des Hauptausführungsganges ist eine mehr circumscripte, sackförmige, wie in dem klassischen von v. Recklinghausen[2] beschriebenen Fall. Diese Formen von Cystenbildungen sind in ihrer Aetiologie zweifellos sichergestellt und dürfen trotz der von Senn[3] erhobenen Einwürfe sicherlich als directe oder indirecte Folge

eines Hindernisses in der Entleerung des Secretes aufgefasst werden.

Das Gleiche gilt für die kleinen, meist mehrfachen, innerhalb der kleinen Ausführungsgänge, oder selbst innerhalb der Acini entstehenden Cysten. Nach Klebs[4], der diesen Bildungen den Namen Acne pancreatica gegeben hat, findet man sie meist gruppenweise an einer Stelle der Drüse bei einander sitzen; die grösseren sind oft multiloculär und aus der Vereinigung kleinerer entstanden. Engel[5] theilt einen Fall mit, in dem er 8 erbsengrosse Bälge in der Drüsensubstanz vertheilt constatirte. Einen besonders interessanten, hierhin zu rechnenden Fall verdanken wir Virchow[6a]. Namentlich der Schwanztheil des Pankreas war „mit grossen, hellgelben, von aussen sichtbaren Flecken besetzt, welche wie Acini in die Tiefe greifen und auf dem Durchschnitt aus einer dickschmierigen, butterartigen Substanz bestehen". Der Ductus Wirsungianus war in diesem Fall ebenfalls etwas erweitert und so wie die Nebenkanäle mit einer breiigen Masse erfüllt, so dass sich also der Prozess gewissermaassen in continuo vom Hauptausführungsgang bis in die Acini verfolgen liess.

Neben diesen ätiologisch wohl verständlichen und zahlreiche Analogien in anderen Organen aufweisenden Bildungen, finden wir indess in der Literatur eine gewisse Reihe von Fällen aufgeführt, die sich wenigstens auf den ersten Blick hin nicht ohne Weiteres in die vorerwähnten Gruppen einreihen lassen. Es sind dies meist grössere, in der Regel isolirt vorkommende, im Gegensatz zu den erstgenannten meist dem Schwanz des Pankreas angehörende, selten den Körper, fast nie den Kopf des Organs betreffende cystische Bildungen, die in der grossen Mehrzahl der Fälle einen ausgesprochen blutigen, oder durch Blutfarbstoff tingirten Inhalt aufweisen und in der Regel keinerlei Beziehung zu den Ausführungsgängen erkennen lassen.

Gerade die beiden letzterwähnten Thatsachen sind für die Beurtheilung dieser Gebilde, besonders für ihre genetische Auffassung von einschneidendem Belang gewesen. Es lag nahe bei der äusserlich bedeutenden Verschiedenheit dieser Formen von den gemeinhin sogenannten Retentionscysten des Pankreas besonders dem blutigen oder blutgefärbten Inhalt eine ausschlag-

gebende Bedeutung beizumessen, und eine primäre Blutung in das Pankreasgewebe für die Entstehung dieser Cysten verantwortlich zu machen.

Ledentu[7] war der erste, der sich mit Bestimmtheit für die Entstehung derartiger cystischer Hohlräume als Folge einer Pankreasblutung in zwei von ihm beobachteten Fällen aussprach. Der erste dieser Fälle ist von Anger[8] untersucht und veröffentlicht. Dieser Autor fand bei der Autopsie eines 72jährigen Mannes, der in der Jugend ein schweres Trauma mit Fractur mehrerer linken Rippen erlitten hatte, in der Höhe der linken Niere einen kindskopfgrossen Tumor, der nach vorn die Magenwand, nach unten das Colon transversum berührte. Nach aussen war der Tumor an der Milz adhärent, nach innen stand er mit dem Pankreas in Verbindung. Bei der Eröffnung fällt man in eine mit Blut und frischen Gerinnseln erfüllte Höhle. Die Innenfläche ist unregelmässig und „erinnert an den Bau des linken Ventrikels oder einer vessie à colonnes". Die Wandung ist an mehreren Stellen sehr dick und zeigt hier Verkalkung. Der mikroskopische Befund von charakteristischen Drüsenelementen innerhalb der Wandung erhebt die Diagnose einer im Pankreasschwanz entstandenen Cyste über allen Zweifel. Anger lässt es übrigens dahingestellt, ob es sich ursprünglich um eine blosse Dilatation eines Drüsenschlauches (cul de sac) mit consecutiver Atrophie benachbarter Drüsenlobuli und gelegentlicher Blutung durch Ruptur eines Gefässes gehandelt habe, oder ob bei dem erwähnten Trauma ein Bluterguss in das Pankreasgewebe stattgefunden, und sich im Anschluss daran eine Cyste gebildet habe. Ledentu, der diesen Fall gemeinsam mit Anger untersuchte, spricht sich — wie erwähnt — für letzteren Entstehungsmodus aus. Er berichtet über einen analogen Fall, den er bei einem 26jährigen Mann beobachtete, welcher 2½ Monate vor seinem Tod einen schweren Stoss auf den Unterleib erhalten hatte. Der kindskopfgrosse Tumor hatte im Körper des Pankreas seine Entstehung genommen. Der Ductus Wirsungianus zeigte sich unbetheiligt. Die Innenfläche der Cyste war rosa gefärbt und höckrig; die Wandung fibrös und 5 mm dick. Eine genauere, insbesondere mikroskopische Untersuchung fehlt. Doch erscheint zweifellos die Pankreasaffection älter als das angeführte

Trauma, wie Ledentu auch selbst — etwas im Widerspruch mit seiner oben citirten Meinung über die Entstehung der Cyste — annimmt, wenn er sagt: „Je ferai seulement remarquer que dans ce cas encore l'affection du pancréas était sans aucun doute, assez ancienne, que le traumatisme a donné comme un coup de fouet à la maladie restée latente jusque-là".

Im Anschluss an diese Fälle bespricht Ledentu die bis dahin bekannte einschlägige Literatur. Er citirt Beobachtungen von Lobstein[9], Bécourt[10], Cornil[11], Cruveilhier[12], Recklinghausen[3], Gould[13], Parsons[14], die indess meist den Ausführungsgang betreffen, oder doch nichts Sicheres in ätiologischer Hinsicht enthalten. Blutiger Inhalt fand sich in den Fällen von Bécourt, Gould und Parsons. Doch stellt der Gould'sche Fall sicherlich eine Erweiterung des Ausführungsganges dar. Die Beobachtungen von Bécourt und Parsons sind schwer zu deuten. Sie erinnern lebhaft an eine weiter unten besprochene Beobachtung aus der älteren Literatur von Störk.

Diesen Fällen schliesst sich eine von Clark[15] veröffentlichte Beobachtung an, hühnereigrosse Cyste des Schwanztheils mit chocoladebraunem Inhalt. Der Ductus Wirsungianus war durch Kalkconcremente verstopft, das Pankreas völlig in Fettmasse verwandelt und ohne Spur glandulären Baues. Die Leber zeigte beginnende Cirrhose.

Nach Ledentu hat sich in ausführlicher Weise zunächst Friedreich[16] mit dieser Frage beschäftigt. Nach ihm entwickeln sich die Pankreas-Cysten einmal, und zwar in der Regel durch Stauung des Secrets und gehören somit zur Gruppe der Retentionscysten. „Selten haben Pankreas-Cysten eine andere Genese und bilden sich hier und da in Folge hämorrhagischer Vorgänge (hämorrhagische Cysten)." „Die meisten hämorrhagischen Vorgänge verdanken passiven Hyperämien ihre Entstehung und combiniren sich alsdann nicht selten mit gleichzeitigen, unter den gleichen ätiologischen Verhältnissen im Pankreas zur Entwickelung gelangenden chronisch interstitiellen Entzündungsprozessen. Die hämorrhagischen Stellen durchziehen alsdann das wuchernde interstitielle Gewebe, und es gehen aus denselben späterhin rundliche oder längliche pigmentirte Heerde hervor, oder Räume und Lücken, die mit einer mehr oder minder gefärbten, serösen

Flüssigkeit gefüllt und von schwieligen, rostfarbigen, nach innen vorspringenden Wandungen begrenzt sind.“ „Unter anderen Verhältnissen entstehen manchmal, vielleicht im Zusammenhang mit präexistirenden Veränderungen am Gefässapparate, grössere hämorrhagische Heerde im Pankreas. Die aus solchen Blutungen späterhin entstehenden sogenannten apoplektischen Cysten sind natürlich in Bezug auf ihre Natur und Genese wohl zu unterscheiden von jenen blutführenden Cysten, welche durch Blutungen, die in den Inhalt von präexistirenden Retentionscysten hinein erfolgen, zu Stande kommen.“

Genauere Differenzen und Unterscheidungsmerkmale zwischen diesen beiden Formen, den ab origine apoplektischen Cysten und den secundär apoplektischen, sogenannten Hämatomen, giebt Friedreich indessen nicht an. Auch sind unter der von ihm herbeigezogenen Literatur (Störk[17], Bécourt[10], Engel[5], Cruveilhier[13], Parsons[14], Hoppe[18], Gould[12], Klob[19], Rokitansky[20], Virchow[6a,b], v. Recklinghausen[3], Wyss[21], Pepper[22], Hjelt[23], Curnow[24]) so wenig für seine Behauptung verwerthbare Fälle, dass Boldt[25] in seinen statistischen Untersuchungen über die Erkrankungen des Pankreas mit einem gewissen Recht sagen kann: „Von den daselbst (bei Friedreich) ätiologisch unterschiedenen beiden Formen, den Retentions- und den hämorrhagischen Cysten, finde ich in meiner Zusammenstellung nur die ersteren vertreten“. In der That ist der von Friedreich besonders betonte Störk'sche Fall zu wenig genau untersucht, um eindeutig zu sein. Störk[17] fand bei der Autopsie einer 28jährigen Frau, die einige Monate vor dem Tode während der Menses an Erbrechen gelitten und Zeichen innerer Blutung geboten hatte, das Pankreas zu einem grossen, 13 Pfund schweren mit blutigem, zum Theil geschichtetem Inhalt gefüllten Sack umgewandelt. Wenn Friedreich hinzufügt: „dessen Entstehung auf eine im Centrum des Pankreas erfolgte Gefässzerreissung zurückgeführt werden konnte“ —, so ist dem gegenüber zu halten, dass Störk selbst eine derartige Entstehungsweise nicht constatirt hat, sondern nur vermuthet. Er sagt wörtlich: „An violento vomitu arteria in medio pancreate rupta, continuo fudit sanguinem et sensim pancreatis substantiam in saccum distendit et tantae molis tumorem produxit?“ — Etwas anders liegt

allerdings die Sache in dem bei Friedreich citirten Klob'schen Fall[19]. Bei der Autopsie einer 64jährigen Frau fanden sich neben einem Abscess des Pankreaskopfes und starker Cirrhose des Körpers und Schwanzes im Pankreas multiple „kleine apoplektische Cysten nach interstitiellen Hämorrhagien bei sehr starker Pfortaderstauung". Gleichzeitig bestand Lebercirrhose. Doch legt Klob selbst nach den von ihm diesem Fall beigefügten Bemerkungen zu urtheilen, zweifellos das Hauptgewicht auf die gleichzeitig bestehende chronische interstitielle Pankreatitis und die dabei stattfindende „bindegewebige Umschnürung und Abschnürung von drüsigen Antheilen". Auch der Pepper'sche Fall[22] ist nicht wohl im Sinne Friedreich's verwerthbar. Es handelt sich um eine Cirrhose des Pankreas mit einer kleinen Cyste im Caput pancreaticum, die in das Duodenum perforirt war und starke Darmblutung hervorgerufen hatte. Ausgeschlossen erscheint indess keineswegs, dass der Verlauf in Wirklichkeit ein gerade umgekehrter war, d. h. dass ein primäres Duodenalgeschwür secundär auf das Pankreas übergegriffen hat.

Waren diesbezügliche Beobachtungen bis zu Friedreich's Publication und selbst noch einige Jahre nachher äusserst spärlich, so ändert sich das wesentlich mit dem Beginn des 8. Decenniums unseres Jahrhunderts, welches den Anfang der chirurgischen Aera für die Pankreas-Cysten bezeichnet. Es liegen, abgesehen von einem schon 1878 von Challand und Rabow[26] veröffentlichten Fall, der sich mehr den von Zenker[32] 1874 beschriebenen Fällen von diffuser Pankreasblutung anreiht und einem in der 1879 erschienenen Bonnamy'schen These[27] erwähnten von Goodmann[28] stammenden Fall von isolirter Cyste des Pankreasschwanzes, seit 1880 weitere 47 Beobachtungen vor, die sich an die Namen von Thiersch[29], Zukowsky[30], Kulenkampf[31], Bozemann[32], Gussenbauer[33] (1883), Dixon[34], Baudach[35], Senn[36], Riedel[37], Salzer[38] (2 Fälle), Hahn[39], Koatz[40], Küster[41], Kühnast[42], Hagenbach[43], Subotic[44], Bull[45], Steele[46], Lardy[47], Fenger[48], Albert[49] (2 Fälle), Nichols[50], Tremaine[51], Wölfler[52], Anandale[53], Lindner[54], Karewsky[55] (2 Fälle), Filipow[56], Oechsner[57], Treves[58], Chew und Cathcart[59], Riegner[60], Martin[61], Schröder[62] (2 Fälle), Agnew[63], Hartmann[64], Ménétrier[65], Gussen-

bauer[66] (1891), Hersche[67], Richardson[68], Mumford[69], Reddingius[70] und Rotgans[71] knüpfen, der grösseren Mehrzahl nach recht umfangreiche Cysten der Pankreasgegend mit ausgesprochen blutigem Inhalt, die alle Anspruch erheben dem eigentlichen Pankreasgewebe anzugehören.

Indessen ist, wie Virchow[72] mit Recht betont, selbst auf dem Secirtisch „die Unterscheidung der verschiedenen cystischen Geschwülste, welche in der Gegend vorkommen, wo das Pankreas liegt, nicht so leicht, wie man sich das vorstellen könnte". Um so mehr gilt dies von Fällen, welche in der überwiegenden Mehrzahl nur operativ behandelt und nur vor oder während der Operation diagnosticirt worden sind. Vom chirurgischen Standpunkt hat Boeckel[73] auf die grossen diagnostischen Schwierigkeiten in diesen Fällen hingewiesen.

Auch der Befund eines diastasirenden Ferments, der häufig im Cysteninhalt erhoben und zur Diagnose verwerthet worden ist, erscheint nicht allzu wichtig, seitdem Jaksch[74] auch in Ascitesflüssigkeiten und im Inhalte von anderen Abdominalcysten wiederholt, allerdings geringe Mengen eines saccharificirenden, bisweilen aber auch nur Stärke umwandelnden Fermentes nachgewiesen hat. Anders liegt der Fall, wenn gleichzeitig eine deutliche fettemulgirende Wirkung des Cysteninhalts constatirt wurde, obwohl auch in diesen Fällen mit Sicherheit nur auf eine Betheiligung des Pankreas und nicht auf eine ausschliesslich von Pankreasgewebe begrenzte Cyste geschlossen werden kann. In der That stellen denn auch eine Reihe der vorgenannten, als Pankreas-Cysten beschriebenen Fälle re vera cystische Bildungen dar, die zwar in der Gegend des Pankreas gelagert sind, aber direct nichts mit diesem Organ zu thun haben.

In einem Theil der citirten Beobachtungen handelt es sich wohl zweifellos um Blutungen in die Bursa omentalis mit oder ohne Betheiligung des Pankreasgewebes. F. W. Zahn[75] hat zwei derartiger Fälle, in denen das Pankreas selbst nicht afficirt erschien, in diesem Archiv beschrieben. Zwei auf schwere Traumen zurückführbare Verletzungen des Pankreas mit starkem Bluterguss in die Bursa omentalis, die nicht tödtlich verliefen, sondern gewissermaassen zu Pseudocystenbildungen des Pankreas Veranlassung gaben, sind von Lloyd Jordan[76] veröffentlicht

worden. „Versehentlich", sagt dieser Autor ganz richtig, „sind solche Blutergüsse für Cysten des Pankreas gehalten worden". In der That kann man die Beobachtungen von Thiersch[39], Steele[46], Chew und Cathcart[59], Gussenbauer[66] (1891), Küster[41], Fenger[48], Riegner[60] mit mehr oder weniger grosser Sicherheit in diese Kategorie rechnen. Die drei letzten Fälle werden auch ausdrücklich auf vorhergegangene Traumata zurückgeführt.

Der Treves'sche Fall[58] scheint mir den begleitenden Umständen nach wahrscheinlich eine Nebennierencyste darzustellen.

Von Virchow[72] ist darauf hingewiesen worden, dass auch Cystenbildungen im Omentum hervorgegangen aus ursprünglichen Lipomen durch centrale Einschmelzung, ebenso wie cystische Veränderungen von Gekröselymphdrüsen (Rokitansky), ja selbst cystische Tumoren der Wirbelsäule Pankreas-Cysten vortäuschen können. Mit Wahrscheinlichkeit lässt sich indessen keine der erwähnten Beobachtungen in diese Gruppen einreihen.

Dahingegen stellen eine Reihe dieser Fälle sicher cystische Neubildungen des Pankreas selbst dar.

Gussenbauer[33] (1883) war der erste, der für einen von ihm operirten Fall von hämorrhagischer Pankreas-Cyste die Vermuthung aufgestellt hat, dass es sich dabei um einen Tumor (Melanosarcom) mit unter Einwirkung des Pankreassaftes erfolgter centraler Einschmelzung gehandelt habe, ohne indess für diese Auffassung weitere Belege beizubringen.

Baudach[35] beschreibt eine hämorrhagische Cyste des Pankreaskörpers, die sich innerhalb einer adenomatösen Neubildung mit starker Gefässwucherung und secundärer myxomatöser Entartung durch Blutung in das Geschwulstgewebe gebildet haben soll.

Roux[77] hat neuerdings besonders auf eine derartige Entstehungsweise von Pankreas-Cysten aufmerksam gemacht. Er citirt zwei genau untersuchte Fälle, die von Ménétrier[65] und Hartmann[64] herrühren, der erste ein ächtes Epitheliom mit centraler Erweichung, der letztere ebenfalls ein ächtes Epitheliom, das in seinem Inneren zahlreiche cystische Erweiterungen in allen Stadien aufwies. Roux bezeichnet diese Fälle als „épithéliomes kystiques" und rechnet auch die Beobachtungen von Riedel[37] und Martin[61] hierhin. Der Martin'sche Fall wenig-

stens erscheint auch meiner Auffassung nach eine allerdings nicht carcinomatöse, sondern vielmehr adenomatöse Neubildung darzustellen. Auch der Bozeman'sche[32] und der zweite Salzer'sche Fall[38] stellen anscheinend wirkliche Neubildungen vor. Von Petrykowsky[78] ist ebenfalls eine cystische Geschwulst des Pankreas von adenomatösem Charakter, die bei einem 3½ Jahre alten Knaben operativ entfernt wurde, untersucht und beschrieben worden.

Die übrigen Beobachtungen betreffen mit mehr oder weniger grosser Wahrscheinlichkeit wirkliche Pankreas-Cysten. Durch Autopsieberichte gestützt und demnach wirklich über alle Discussion erhaben, sind aber nur die Fälle von Zukowsky[30], Koatz[40], Salzer[38], Nichols[50], Kühnast[42]. Mit Ausnahme derjenigen von Kulenkampf[31], Dixon[34], Senn[36], Hahn[39], Oechsner[57], Gussenbauer[66] (1891), Schröder[62] (Fall 1), war der Cysteninhalt in allen Fällen ein ausgesprochen blutiger oder durch Blutfarbstoff gefärbter.

Doch vermag ich, wie ich schon hier betonen möchte, bei keinem derselben die Blutung mit einer auch nur an Wahrscheinlichkeit grenzenden Sicherheit als primären und für die Genese dieser Cysten wichtigen Factor anzusehen. Kühnast[42] nimmt zwar diesen Entstehungsmodus für seinen Fall an. Er fand bei der Section eines 75jährigen Potator strenuus mit ausgesprochener Lebercirrhose ausser einer apfelgrossen, blutgefüllten Cyste des Pankreaskörpers folgende pathologischen Veränderungen des letztgenannten Organs: „Ductus pancreaticus sehr weit, lässt sich 6 cm weit glatt verfolgen, dann geht er in cystische Partien über, in denen er bei genauerer Präparation hin und wieder auftaucht. Ob er mit der grossen Cyste in Communication steht, ist nicht festzustellen.“ Dieser Beschreibung nach kann ich, zumal eine genauere mikroskopische Untersuchung fehlt, der Kühnast'schen Meinung über die Entstehung dieses Falles nicht wohl beipflichten.

Dagegen lässt sich in einer Anzahl der vorerwähnten Beobachtungen die blutige Beimischung zum Cysteninhalt als secundärer Factor und bewirkt durch traumatische Einflüsse deutlich erkennen. Wie geringe traumatische Eingriffe genügen, um wenigstens eine deutliche Vermehrung des Blutgehaltes herbei-

zuführen, beweisen die Fälle, in denen kurze Zeit vor der Operation unter allen Cautelen eine Probepunction mit der Pravaz'schen Spritze vorgenommen wurde. Dieser kleine Eingriff genügte, um in den Fällen von Küster[41], Steele[46], Karewsky[55] und Schröder[62] eine deutlich erkennbare Vermehrung des Blutgehaltes herbeizuführen. In dem ersten Schröder'schen Fall war der Cysteninhalt bei der Punction sogar völlig klar, später deutlich bräunlich gefärbt.

Interessant und zur vorsichtigen Beurtheilung des Einflusses derartiger hämorrhagischer Beimischungen zum Cysteninhalt mahnend ist besonders die Hagenbach'sche Beobachtung[43].

In diesem Falle fanden sich bei einem 45jährigen, von Socin operirten Patienten bei der Autopsie zwei nicht mit einander communicirende Cysten, von denen die grössere, dem Kopftheil des Pankreas angehörende, zahlreiche Reste früherer Blutung in Form von braunen Klumpen aufwies, während die kleinere, im Schwanztheil sitzende, eine grauweisse, mit weissgelben Fetzen vermischte, makroskopisch jedenfalls keine Spur von Blutbeimischung aufweisende Flüssigkeit einschloss. Auch in diesem Fall fand sich eine starke Bindegewebswucherung an der Oberfläche des Pankreas und im interstitiellen Gewebe. Die grössere Cyste hatte entsprechend ihrem Sitz intra vitam Compressionserscheinungen des Duodenums verursacht.

Trotz dieses — wie wir gesehen haben — ausgesprochenen Mangels an positivem Material kehrt auch in den neueren Bearbeitungen, wohl grösstentheils Dank Friedreich's Einfluss die „hämorrhagische Cyste des Pankreas" als besondere Varietät und genetisch principiell von den Retentionscysten unterschieden vielfach wieder.

So äussert sich Orth[79] in seinem Lehrbuch über diesen Punkt wie folgt: „Umschriebene grössere Blutergüsse (in's Pankreas) können zur Resorption gelangen und nur wie die kleineren eine Pigmentirung zurücklassen, oder zur Bildung einer Cyste Veranlassung geben, deren Innenfläche durch Pigment rostfarben erscheint." — Auch Senn[3], Schröder[62], weniger positiv Böckel[73], ganz besonders aber Kühnast[42] sprechen sich für die Existenzberechtigung der hämorrhagischen Cyste des Pankreas im Friedreich'schen Sinne aus. Dagegen hat sich nur Küster[41] erklärt.

Bei diesem Widerstreit der Meinungen und dem verhältnissmässig sehr spärlichen anatomisch verwerthbaren Material habe ich es unternommen, einen von mir während des Wintersemesters 1893—1894 im hiesigen pathologischen Institut beobachteten Fall, der auf den ersten Blick hin die Annahme einer ab ovo „hämorrhagischen Cyste" zu stützen schien, genau in pathologisch-anatomischer und besonders genetischer Hinsicht zu untersuchen und die gewonnenen Resultate nachstehend der Veröffentlichung zu übergeben.

Es handelt sich um einen 52jährigen Patienten, J. L., Kaminkehrer, der während der Jahre 1891—1894 viermal Aufnahme im Hôpital cantonal zu Genf und zwar stets wegen hochgradigen Ascites gefunden hat. Patient ist notorischer Säufer. Dass er während seines Spitalaufenthaltes einmal aus freien Stücken Wasser trank, wird als Unicum in der Krankengeschichte besonders erwähnt.

Die nachfolgenden Daten entnehme ich ebenfalls zum grössten Theil der mir von Herrn Professor Revilliod in liebenswürdigster Weise zur Verfügung gestellten Krankengeschichte. Einiges Wenige beruht auf persönlicher Mittheilung von Seiten des behandelnden Praktikanten.

Aus der Anamnese ergiebt sich, dass Patient mit 6 Jahren Variola durchmachte, im Alter von 10 Jahren eine Fractur des Oberarms, mit 16 Jahren eine solche des linken Radius erlitt. Im Jahre 1881, etwa 10 Jahre vor seinem ersten Eintritt in's Hospital, litt Patient an Blutbrechen, welches sich ohne nachweisbare Ursache kurze Zeit vor der Anfnahme in's Hôpital cantonal (1891) wiederholte. Zwischen die Jahre 1875 und 1885 fällt ein weiterer Unfall, den Patient in Ausübung seines Berufes als Kaminkehrer erlitt. Es fiel ihm eine ziemlich schwere Bleikugel aus beträchtlicher Höhe auf die Magengegend. Leider liegen genauere Notizen über dieses ätiologisch interessante Moment nicht vor, da Patient bei der Untersuchung nichts darbot, was diese Angabe von Wichtigkeit hätte erscheinen lassen.

Patient ist verheirathet. Der Ehe entsprossen 9 Kinder, von denen 5 leben und gesund sind, während die vier anderen in früher Jugend an Keuchhusten, Croup und 2 in Folge eines Unglücksfalles umkamen. Aborte sind bei der Frau des Patienten niemals beobachtet worden. Auch sonst liegen Zeichen einer syphilitischen Erkrankung nicht vor. Während seines Spitalaufenthaltes bot Patient die ausgesprochenen Symptome einer fortgeschrittenen Lebercirrhose mit hochgradigem Ascites. Gelegentlich traten gastrische Störungen bei ihm auf. Der Stuhl war meist angehalten; niemals zeigten sich Fettstühle.

Der Zustand des Kranken verschlimmerte sich zusehends, so dass die Intervalle zwischen Austritt aus dem Hospital und Wiedereintritt in dasselbe immer kürzer werden. Bei der letzten Aufnahme in das Spital (5 December 1893) hatte der Ascites einen äusserst hohen Grad erreicht. Der maximale

Leibesumfang betrug 118 cm. Der Harn war spärlich; eiweissfrei, aber deutlich urobilinhaltig. Trotz mehrfacher Paracentese verschlechterte sich das Allgemeinbefinden des Kranken sehr rasch. Es traten Symptome von Herzschwäche auf, und ohne besondere Vorzeichen erfolgte am 21. December 1893 Abends der Tod.

Die Autopsie, die am 22. December Mittags unter meiner Leitung von einem Studenten vorgenommen wurde, ergab folgenden Befund: Grosse, stark abgemagerte, männliche Leiche von blasser Hautfarbe. Starkes Oedem in der Gegend der Malleolen. Unterleib enorm aufgetrieben, gespannt, fluctuirend. Bei der Eröffnung der Bauchhöhle ergiessen sich etwa 9 Liter einer gelben, serösen, leicht trüben Flüssigkeit. Peritonäum überall verdickt, weisslich glänzend. Das grosse Netz ist an zwei Stellen an Darmschlingen adhärent. Der Processus vermiformis ist frei. Darmschlingen und Magen stark durch Gase ausgedehnt. Die Leber reicht genau bis zum Rippenbogen. Das Diaphragma steigt beiderseits bis zum unteren Rand der vierten Rippe empor. Die Lungen contrahiren sich wenig; es bestehen zahlreiche alte, bindegewebige Verwachsungen zwischen beiden Pleuren und mit dem Diaphragma.

Der Herzbeutel ist in sehr geringer Ausdehnung sichtbar. Zwischen Pericard und Epicard finden sich zahlreiche alte Adhärenzen, ebenso zwischen Aorta und Arteria pulmonalis. Das Epicard ist überall etwas, stellenweise sogar stark verdickt. Das Herz ist gross. Die Vorkammern, besonders die rechte, sind stark dilatirt, mit Blutgerinnseln erfüllt. Das Foramen Botalli ist für eine Hohlsonde durchgängig. Die Herzventrikel sind von normaler Grösse. Die Musculatur des linken Herzens ist leicht hypertrophisch. In den Papillarmuskeln zeigt sich deutliche Streifung beginnender fettiger Entartung. Das Endocard ist stellenweise verdickt. Nichts Besonderes an den Herzklappen.

Die linke Lunge ist sehr voluminös; deutliches Randemphysem. Auf der Schnittfläche erscheint sie stark hyperämisch und ödematös.

Die rechte Lunge ist schwerer als die linke. Man constatirt einen kleinen verkalkten Heerd an der Spitze.

Der Oberlappen verhält sich wie links. Der Unterlappen ist völlig atelektatisch. In seiner oberen Partie finden sich zahlreiche bronchopneumonische Heerde. Die Bronchialschleimhaut ist äusserst stark hyperämisch, dabei aber sehr verdünnt und atrophisch. Die peribronchialen Lymphdrüsen sind stark anthrakosirt.

In der Aorta zeigen sich einige wenig ausgedehnte endarteritische Heerde.

Der obere Theil des Oesophagus erscheint normal. In dem cardialen Theil dagegen ist die Schleimhaut unregelmässig verdickt, granulirt. Es finden sich hier zahlreiche und ausgedehnte varicöse Erweiterungen der submucösen Venen.

Die Milz ist stark vergrössert, 185 mm lang, 130 mm breit und von 40 mm grösster Dicke. Sie ist sehr schwer. Die Kapsel ist hochgradig

verdickt und stark mit dem Magen verwachsen. Beim Herauslösen des Organs fällt man plötzlich in eine Höhle, aus der sich unter hohem Druck eine dickliche, braunrothe Flüssigkeit ergiesst. Es gelingt, 135 ccm dieser Flüssigkeit aufzufangen, mindestens ebenso viel dürfte bei der Entleerung verloren gegangen sein. Man constatirt, dass die eröffnete Höhle eine Cyste von der Grösse eines Kindskopfes darstellt, deren obere Wandung enge mit der Magenwandung verwachsen ist. Nach vorn zu ist diese Cyste von einer serösen Haut bedeckt, die sich nach oben direct auf die Magenserosa überschlägt. Nach aussen zu wird diese Cyste von der Milz begrenzt. Es existirt hier eine Oeffnung in der Cystenwandung. Das fehlende, bei der Herauslösung der Milz sichtlich abgeschnittene Stück findet sich an der unteren inneren Partie der Milz fest adhärent. Nach unten zu berührt die Cyste das Colon transversum; nach innen geht sie direct in das Pankreas über.

Die Wand der Cyste wird im Bereich der zuletzt erwähnten Partie, wie schon makroskopisch erkennbar ist, von Pankreasgewebe gebildet. Die Innenfläche ist unregelmässig, höckrig, stellenweise wie zerfetzt. Im Allgemeinen von graugelblichem Aussehen ist sie an manchen Stellen durch Pigmenteinlagerung ockergelb bis rostbraun gefärbt.

Auf dem Durchschnitt zeigt sich die Milz stark congestionirt. Das interstitielle Bindegewebe ist sichtlich vermehrt. Die folliculäre Struktur ist nicht deutlich ausgeprägt. Dagegen sieht man überall verstreut zahlreiche linsen- bis erbsengrosse Heerde von weisslichem speckigem Aussehen und harter Consistenz.

Die Nebennieren sind gross, hyperämisch. Die linke Nebenniere ist etwas anormal gelagert, d. h. sie nähert sich mit ihrem unteren Pol dem Nierenhilus.

Die Nieren sind gross; ihre Kapsel ist leicht abziehbar. Die Aussenfläche ist glatt. Auf dem Durchschnitt zeigen sie sich blass. Die Rinde ist breit und etwas getrübt.

Duodenalschleimhaut stark hyperämisch, deutlich verdickt.

Der Pylorus ist gerade für einen Finger durchgängig. Der Magen ist von normaler Grösse. Die Schleimhaut der Regio pylorica ist stark hypertrophisch, gewulstet, unregelmässig grobhöckrig. Gegen den Fundus zu, besonders im Bereich der aussen angrenzenden Cyste ist die Schleimhaut mehr glatt und stark verdünnt; an mehreren Stellen erscheint sie durch eingelagerte Pigmentmassen rostfarben tingirt.

In der Cardialgegend — etwa 60 mm unterhalb der Cardia und etwas oberhalb der höchsten Kuppe der von aussen andrängenden Cyste — zeigt die Magenschleimhaut eine circumscripte, 6—7 mm hohe, ovaläre Vorwölbung, innerhalb welcher man einen weichen rundlichen Körper abtastet. Beim Einschneiden fällt man in einen Hohlraum mit glatter Wandung, von dem aus nach oben und unten kleine Venen ausgehen. Es handelt sich augenscheinlich um eine Venektasie. Innerhalb dieser Venektasie findet man zwei schön gerippte Thromben, die sich leicht von der Wand ablösen. Besonders der kleinere derselben, der einen Durchmesser von etwa 5 mm

aufweist und regelmässig halbkuglig geformt der Wand fast gestielt aufsitzt, zeigt eine äusserst schön entwickelte Rippenbildung. Ich mache auf diesen Befund besonders aufmerksam, da derartig schön gerippte, halbkuglige Thromben in Varicen wohl äusserst selten constatirt worden sind.

Der Canalis choledochus bietet ebenso wenig wie die Gallenblase etwas Besonderes dar.

Die Leber ist klein, aber schwer. Rechter Lappen 185 mm breit, 140 mm hoch und von 62 mm grösster Dicke. Die entsprechenden Maasse für den linken Leberlappen betragen 150, 130 und 50 mm. Die Oberfläche ist hochgradigst unregelmässig, kleinhöckrig. Die bedeckende Serosa ist in toto verdickt. Auf dem Durchschnitt findet man überall kleine linsengrosse Heerde von Lebergewebe, hellgelb gefärbt, umgeben von einer dicken Zone transparenten, sklerösen Bindegewebes.

Der Darm bietet ebenso wenig wie die Harn- und Geschlechtsorgane irgend welche Besonderheiten.

Das Schädeldach ist dünn. Die Dura mater erscheint verdickt. Ebenso weist die Pia mater streifige Verdickungen entlang den Gefässen auf. Sie ist leicht ödematös. Die Basalarterien sind mässig stark sklerosirt. Das Gehirn ist klein, sichtlich etwas atrophisch, sonst aber normal gestaltet.

Die genaue Dissection des uns interessirenden Präparates, das im Zusammenhang mit den umgebenden Partien der Leiche entnommen wurde, ergab nun folgende Verhältnisse:

Die Cyste, welche einen Durchmesser von etwa 80 mm aufweist, fasst — im Bereich der äusseren Partie aufgeschnitten — noch ungefähr 200 ccm. Bei dem grossen Druck, unter welchem die Flüssigkeit vor der Eröffnung innerhalb der Cystenkapsel stand, ist der Inhalt in Wirklichkeit höher zu schätzen. Die Cyste ist von annähernd kugliger Form. In ihrem oberen medialen Theil liegt sie, wie schon erwähnt, dem Fundus des Magens direct an. In diesem Bereich ist die Wandung der Cyste sehr dünn und transparent. Die Dicke der Magenwandung sammt Cystenwand beläuft sich hier im Durchschnitt auf 5—6 mm, wovon auf die Magenwand allein etwa 3 mm kommen. Beide Häute sind fast überall sehr deutlich durch einen scharfen, weissen, stellenweise rostbraun gefärbten Saum von einander getrennt. In den abhängigen Partien gelingt es sogar sehr leicht die Cystenkapsel von der Magenwandung abzuziehen. Es zeigt sich dabei, dass die ganze obere und vordere Partie der Cystenwand nach aussen von einer der Magenserosa analogen serösen Haut begrenzt wird. Es handelt sich augenscheinlich um das normaler Weise die vordere Pankreasfläche überziehende Blatt des Mesogastrium. Nach aussen wendet sich — wie das bereits ausführlich geschildert ist — die Kapselwandung gegen die Milz. Auch hier ist sie noch sehr dünn, im Durchschnitt 3—4 mm messend. Nach unten und innen zu wird die Wand successive dicker, unregelmässig, grobhöckrig, um sich dann medianwärts in den Pankreaskörper fortzusetzen. Die Dicke der Wandung schwankt hier zwischen 7—10—12 mm. Die Innenfläche ist unregelmässig höckrig, theilweise etwas zerfetzt und wie angenagt aussehend; von grau-

gelber, hin und wieder mehr rostbrauner Farbe. Im Allgemeinen erinnert ihr Aussehen etwas an eine hochgradig chronisch entzündlich alterirte Magenschleimhaut. Auf dem Durchschnitt zeigt sich die Wandung aus zwei im Allgemeinen deutlich differenzirbaren Schichten bestehend, einer inneren schmäleren von weicher zerreisslicher Beschaffenheit und mehr homogenem Aussehen und einer je nach der Dicke der Wandung verschieden breiten äusseren, gefässführenden, sichtlich aus derbem Bindegewebe bestehenden Schicht, die in den dickeren Partien der Wandung und zwar medianwärts an Menge zunehmend kleine Inseln von Pankreasgewebe eingestreut enthält. Der hinteren Wand der Cyste, der auf dem Durchschnitt ebenfalls einzelne Inselchen pankreatischen Gewebes eingelagert sind, haftet nach aussen die Arteria coeliaca enge an. Ihre verschiedenen Zweige, besonders der Anfangstheil der Arteria hepatica und der Arteria lienalis lassen sich nicht von der Kapsel trennen. Die Arterienwandungen sind sehr dick und sklerös. Die verschiedenen begleitenden Venen sind durchweg enorm dilatirt.

Der Canalis Wirsungianus lässt sich vom Diverticulum Vateri aus leicht sondiren und bis in den Schwanztheil verfolgen, woselbst er nahe der vorderen unteren Partie der Cystenwand verläuft, ohne mit der Cyste in Verbindung zu treten. Der Anfangstheil ist etwas erweitert und enthält in kleinen Ausbuchtungen der Wand mehrere stecknadelkopfgrosse kalkige Concremente. Auch durch Injection von Flüssigkeit in den Ductus lässt sich eine Communication zwischen ihm und Cyste nicht nachweisen.

Das Pankreas selbst ist klein, aber von derber Consistenz. Die Länge des noch erhaltenen Theiles beträgt 100 mm, seine durchschnittliche Breite 38 mm. Zwischen den einzelnen Lobuli, jedoch nach dem Caput pancreatis zu an Menge abnehmend, findet sich ziemlich reichliche Bindegewebsentwickelung. Der Schwanztheil erscheint stark verbreitert, höckrig, stellenweise wie verdünnt. Beim Einschneiden fällt man in die beschriebene Cyste. Innerhalb des Pankreasgewebes, nahe der Cystenwand, trifft man auf einzelne kleine pigmentirte Heerde. Zwischen denselben und zwar etwa 4 mm von der inneren Wand der Cyste entfernt, zeigt sich eine hanfkorngrosse, weissliche, kalkige Concretion, die scheinbar im Pankreasgewebe selbst eingestreut liegt. In der Umgebung ist das Gewebe wie erweicht und von kleinen, eben noch makroskopisch erkennbaren Hohlräumen durchsetzt. — Anschliessend hieran bemerke ich noch, dass das Foramen Winslowii offen und die Bursa omentalis in normaler Ausdehnung erhalten gefunden wurde.

Der Cysteninhalt stellt eine dunkle, braunröthliche, in dickerer Schicht völlig undurchsichtige, schwach fluorescirende Flüssigkeit dar, die leicht beweglich ist, beim Stehen an der Luft aber deutlich fadenziehend wird. Beim Schütteln schäumt die Flüssigkeit stark. Ein nennenswerther Niederschlag bildet sich auch bei längerem Stehen nicht.

Die Flüssigkeit filtrirt nur schwer und langsam. Auf dem Filter bleibt ein ziemlich reichlicher Satz bräunlich gefärbter Partikel zurück.

Das specifische Gewicht ist 1015. Die Gesammtmenge der festen, suspendirten und gelösten Bestandtheile beträgt ziemlich genau 10 pCt.

Das Filtrat, mit Essigsäure versetzt, trübt sich stark. Es entsteht ein wolkiger, schleimiger Niederschlag, der sich bei genügendem Zusatz von Natronlauge wieder löst (Mucin). Kocht man nach Entfernung des Mucins das Filtrat auf und setzt Salpeter- oder Essigsäure zu, so fällt eine ziemlich reichliche Menge von Eiweiss aus. Die Gesammtmenge des ausfällbaren Albumens beträgt annähernd 0,56 pCt. Das in der Flüssigkeit enthaltene Eiweiss ist wesentlich Serumalbumin und Globulin. Nach der starken Rothfärbung der Biuretprobe zu urtheilen, dürfte indess auch Pepton in dem Cysteninhalt vorhanden sein.

Schüttelt man die Flüssigkeit mit Aether, so bleibt letzterer völlig klar. Nach dem Verdunsten des Aethers restirt eine geringe Menge einer sich wie Fett verhaltenden Substanz.

Guajaktinctur und Terpenthinöl geben deutliche Blutreaction.

Aus dem Filterrückstand, noch leichter jedoch aus dem bei langsamem Eindampfen der Flüssigkeit erhaltenen Sediment lässt sich Leucin in genügender Menge isoliren, um die für diesen Körper charakteristischen Reactionen anzustellen.

Die frische — mikroskopisch pilzfreie — Flüssigkeit in geringer Menge einer dünnen Kleister- oder Stärkelösung zugesetzt, lässt schon bei mässigem Erwärmen rasch deutliche Zuckerreaction eintreten. Es genügt sogar einfaches Anwärmen mit der Hand, um im Verlauf von 5—10 Minuten die diastasirende Wirkung der Cystenflüssigkeit in hinreichender Intensität nachweisen zu können. Die Cystenflüssigkeit selbst zeigte sich völlig zuckerfrei.

Daneben besitzt die untersuchte Flüssigkeit ausgesprochene fettemulgirende Wirkung. $\frac{1}{2}$ g Fett wird von 1 ccm Flüssigkeit in wenigen Minuten emulgirt. Olivenöl lässt sich in ziemlich grosser Menge fast momentan emulgiren.

Eine peptonisirende oder fibrinlösende Kraft entfaltet die Flüssigkeit auch bei längerer Einwirkung nicht.

Die von Herrn Professor Gräbe gütigst vorgenommene spectroskopische Untersuchung ergab kein nennenswerthes positives Resultat.

Mikroskopisch enthält der Cysteninhalt eine reichliche Menge hämatogener Pigmentmassen, seltener in Form von schönen Prismen (Teichmann'sche Krystalle) oder Nadeln, häufiger als körniges Pigment, theils in grossen runden Zellen eingeschlossen, theils frei in feinen Körnchen, die bei Zusatz von Ferrocyankaliumlösung und verdünnter Salzsäure exquisite Blaufärbung zeigen. Die natürliche Farbe dieser Partikel ist theils roth, theils gelb, theils braun bis schwarz. Daneben findet sich eine reichliche Menge von Leucinkrystallen in Form von mattglänzenden Kugeln und weniger häufig kleine Büschel nadelförmiger Krystalle von Tyrosin. Die ersteren treten auch im mikroskopischen Präparat besonders reichlich auf, wenn man die verwendete Flüssigkeit durch Verdunsten einengt. Von Formbestandtheilen trifft man ausser den schon erwähnten grossen rundlichen, mit Pigment beladenen Elementen nur spärliche weisse und rothe Blutzellen an.

Zur mikroskopischen Untersuchung der die Cystenwand constituirenden Gewebe wurden aus verschiedenen Theilen des frischen Präparates genügend

grosse Stücke entnommen, in Müller'scher Flüssigkeit gehärtet und theils direct mit Hülfe des Gefrierapparates geschnitten, theils nach Nachbehandlung in Alkohol in Celloidin eingebettet und mit dem Mikrotom in Schnitte zerlegt. Zur Färbung wurde Alauncarmin, Pikrocarmin, Hämatoxylin mit Nachfärbung in alkoholischer Eosinlösung oder wässriger Fuchsinpikrinsäurelösung verwandt. Die Einbettung geschah theils in Glycerin, theils in Canadabalsam.

1) Untersuchung der Cystenwand im Bereich der mit der Magenwandung verschmolzenen Partie (Schnitte durch Magen- und Cystenwand):

Die Drüsenepithelien des Magens sind von unregelmässiger, polyedrischer Form, die Kerne nicht sichtbar; das Protoplasma färbt sich schlecht, es ist trübe gekörnt und wenig transparent. Die Zellen liegen zum Theil regellos im Lumen verstreut. Das interglanduläre Bindegewebe ist stellenweise vermehrt und bietet ziemlich starke Kernwucherung dar. Die Muscularis mucosae ist sehr schwach entwickelt, sichtlich atrophisch. Die Submucosa wird von stark sklerotischem, wenig zellige Bestandtheile aufweisendem Bindegewebe gebildet. Die Gefässwandungen, besonders die Intima der kleinen arteriellen Gefässe sehr verdickt. Die Venen erscheinen meist enorm dilatirt, unregelmässig, varicös. Zahlreiche der submucösen Venen zeigen frische wandständige, oder selbst das ganze Lumen verstopfende Thromben, von denen ein Theil bereits organisirt sind. Hier und da finden sich in streifiger Anordnung der Oberfläche parallel gerichtet ausgedehnte hellgelbe körnige Pigmentmassen, sehr häufig in der Nachbarschaft thrombosirter Gefässe. Innerhalb dieser Partien ist der Kerngehalt des Bindegewebes ein besonders reichlicher. Die Muscularis ist schwach entwickelt. Die Muskelbündel sind dünn, das intermusculäre Bindegewebe ist sichtlich vermehrt. Die Subserosa ist sehr verbreitert. Sie besteht aus kernreichem, straffem, fibrillärem Bindegewebe. Ueberall erscheint sie mit der Cystenwand verschmolzen. Dieser letztere Theil bietet im Bereich seiner innersten, das Cystenlumen begrenzenden Partie eine sehr einförmige, fast mortificirte Beschaffenheit. Das Gewebe besteht aus fibrillären, bindegewebigen Elementen, die indess vielfach wie zusammengesintert erscheinen, sich nur theilweise und stets sehr schlecht färben und fast keine zelligen Bestandtheile enthalten. Hier und da finden sich geringe Spuren von Blutpigment. Der peripherische, in die Subserosa des Magens übergehende Theil bietet in nichts etwas Abweichendes von dem Verhalten des subserösen Gewebes. Reste von Pankreasgewebe lassen sich innerhalb dieser Partien nicht erkennen.

2) Untersuchung der Cystenwandung im Bereich ihrer dünnsten Partie, dort, wo die nach aussen abschliessende Serosa nicht mit der Magenwand verschmolzen ist, oder doch sich leicht von ihr trennen lässt:

Dieser Theil gleicht völlig dem zuletzt beschriebenen. Die überziehende Serosa ist verdickt und weist stellenweise reichliche Pigmenteinlagerungen auf.

3) Untersuchung der Cystenwand im Bereich der dickeren, schon makroskopisch Pankreasgewebe enthaltenden Partien:

Nach innen zu, direct dem Lumen benachbart, finden wir wiederum das

geschilderte, fast zellose Bindegewebe, welches überall dasselbe mortificirte, halbverdauten Fibrinmassen ähnliche Aussehen bietet (Fig. 1 i s). An einer Stelle zeigt die im Allgemeinen etwas zerfetzte, aber sonst gleichmässige Innenfläche einen tieferen buchtigen Einschnitt, in dessen Grunde das Gewebe zahlreiche Pigmentkörnchen enthält (Fig. 1 p v). Es lässt sich nachweisen, dass diese Einsenkung einem Theil eines in das Lumen der Cyste perforirten venösen Gefässes entspricht. Die Wandung desselben ist, wenn auch undeutlich, so doch hinreichend charakteristisch und erkennbar. Etwas belebt wird das sonst recht einförmige mikroskopische Bild an diesen Stellen (Fig. 1 i s) durch recht zahlreiche, strangförmige, im Allgemeinen undeutlich contourirte, mehrfach ein Netzwerk bildende Elemente, die sich hier und da mit Sicherheit als thrombosirte capillare Gefässe, die im Wege der Rückbildung begriffen sind, kennzeichnen. Weiter nach aussen (Fig. 1 a s) nimmt der Kernreichthum zu. Auch treten hier kleinere und grössere arterielle (Fig. 1 a) und venöse Gefässe in reichlicher Anzahl auf. Die Venen sind dilatirt, zum Theil strotzend mit Blut gefüllt, zum grossen Theil thrombosirt (Fig. 1 t v). In einigen der grössten ist der Thrombus völlig organisirt und theilweise wieder für den Blutstrom durchgängig.

Noch einige Millimeter weiter nach der Peripherie zu treten zum ersten Male deutliche, drüsige und zweifellos Pankreasdrüsengewebe darstellende Elemente auf. Die Form und Anordnung derselben ist eine äusserst verschiedene. Im Allgemeinen finden wir die Lobuli überall durch mächtiges, stark entwickeltes Bindegewebe aus einander gedrängt (Fig. 2 W P), durchweg klein, concentrisch von Bindegewebe eingeengt und wie comprimirt.

In den zur Längsaxe des Pankreas senkrecht gerichteten Schnitten ist der acinöse Bau hier überall recht deutlich. Das interacinöse Bindegewebe ist ebenfalls, wenn auch verhältnissmässig weniger stark vermehrt. Ist die Schnittfläche der Längsaxe des Pankreas parallel gerichtet, so stellen die Lobuli mehr eine einzige, von Bindegewebe umschlossene parenchymatöse Masse dar. Die Zellen sind klein, cubisch oder rundlich geformt, oftmals regellos im Lumen verstreut. Ihr Protoplasma ist trübe gekörnt, oder völlig fettig degenerirt; die Kerne sind undeutlich, oder überhaupt nicht mehr erkennbar. Die innerhalb des Bindegewebes verlaufenden kleinen Ausführungsgänge (Fig. 2 a g) sind zumeist besser conservirt, sie zeigen ein plattcylindrisches Epithel mit in der Regel deutlich erkennbaren Kernen. Es erinnert dieses Verhalten in etwa an das mikroskopische Bild einer granulirt atrophischen (Laënnec'schen) Lebercirrhose. Auch die innerhalb der Lobuli verlaufenden Schaltstücke sind hier, wenn auch weniger deutlich, stellenweise gut unterscheidbar und haben ebenfalls ihr (cubisches) Epithel mehr oder weniger gut bewahrt.

An anderen Stellen haben die Lobuli stärkere Veränderungen erfahren, und zwar Hand in Hand mit besonders starker interlobulärer, ja selbst interacinöser Bindegewebsentwickelung. Wir finden hier innerhalb der Acini alle Uebergänge zwischen hochgradigster fettiger Entartung der Drüsenepithelien bis zur völligen Auflösung und Einschmelzung derselben (Fig. 2 e l).

Es entstehen multiple mikroskopische Cysten — Erweichungscysten —, die mit einem schleimigen, häufig noch Zellreste enthaltenden Inhalt erfüllt sind. Die bindegewebigen interlobulären Septa nehmen dabei denselben homogenen, mortificirten Charakter an, den die Begrenzungsschicht der grossen Cyste darbietet. Sie erscheinen blass, färben sich kaum, die zelligen Elemente degeneriren fettig und verschwinden allmählich ganz und gar. Dann verschmelzen derartige kleine Cysten zu grösseren, makroskopisch erkennbaren, die dann oft wie eine Lücke mitten im Bindegewebe liegen (Fig. 2 c), und von denen die Mehrzahl einzeln betrachtet keinen Aufschluss über ihre Entstehungsweise geben würde. Einige Male gelang es selbst in der Nähe derartiger Cysten noch deutliche, mit plattem cylindrischem Epithel ausgekleidete kleine Ausführungsgänge nachzuweisen. Eine irgendwie beträchtlichere Erweiterung derselben war jedoch nicht zu constatiren. Der Inhalt dieser Cystchen ist im Wesentlichen derselbe, wie der der grossen Cyste. Nur enthält er unverhältnissmässig weniger, oft gar kein Blutpigment, dafür aber relativ mehr Leucin- und Tyrosinkrystalle. Daneben constatirte ich als seltenen Befund in einem derartigen cystischen Hohlraum mehrere kleine, mikroskopische, concentrisch gestreifte, perlmutterglänzende, runde Körperchen, die sich mit Jod hellgelb färbten, andere Farbstoffe indess nicht annahmen. Virchow hat zuerst derartige Gebilde, die aus einer unlöslichen Proteïnsubstanz bestanden, zweimal in den Ausführungsgängen des Pankreas nachgewiesen. Wir haben versucht, die zuletzt geschilderten Verhältnisse in Fig. 2 (C P) naturgetreu wiederzugeben. Erwähnen will ich noch, dass sich einige Male innerhalb noch deutlich erhaltener Acini ganz kleine wandständige frische Blutungen fanden, jedoch in so spärlicher Weise, dass diesem Vorgang eine nur secundäre und untergeordnete Bedeutung beigemessen werden kann. Die Gefässe sind innerhalb dieser ganzen Partie nicht besonders reichlich entwickelt, ihre Wandungen aber durchweg stark verdickt. Bei Behandlung mit Osmiumsäure treten innerhalb aller Schichten, besonders aber in der Media reichliche streifige, intensiv schwarz gefärbte Heerde fettiger Degeneration auf. Die grösseren Venen zeigen auch hier zum Theil frische, wandständige, oder ältere obturirende, oft kanalisirte Thromben. In den cystisch veränderten Theilen nehmen die Gefässwandungen ein dem umliegenden Bindegewebe analoges Aussehen an. Die Contouren werden undeutlicher, die einzelnen Schichten sind mehr verwaschen, die zelligen Elemente nehmen Farbstoffe nur schlecht und unvollkommen an.

Die mikroskopische Untersuchung des übrigen Pankreasgewebes ergiebt durchaus entsprechend dem makroskopischen Befund eine deutliche, jedoch nach dem Kopf des Pankreas zu abnehmende Vermehrung des interstitiellen Bindegewebes. Der acinöse Bau des Organs ist überall deutlich ausgeprägt. Die Ausführungsgänge sind nicht erweitert. Die Drüsenzellen sind klein, von rundlicher Form, ihr Protoplasma zeigt starke körnige Trübung bei in der Regel erhaltenem Kern. Daneben findet sich jedoch und besonders gegen die Cyste hin ausgedehnte und starke fettige Degeneration der Epithelien. Nirgends aber zeigen sich in diesen Partien den oben beschriebenen analoge

Vorgänge von völliger Einschmelzung des Drüsengewebes mit nachfolgender Cystenbildung.

Mikroskopische Schnitte der Milz lassen ebenfalls eine durch das ganze Organ verbreitete, äusserst hochgradige interstitielle Bindegewebswucherung erkennen. Die Kapsel ist enorm verdickt. Die Arterien sind sämmtlich von einer dicken bindegewebigen, fast hyalinen Schicht umgeben. Die Follikel erscheinen oft durch bindegewebige Inseln ersetzt. Die Markstrahlen und die Pulpa sind gut entwickelt, mit zahlreichen Resten alter und frischer Blutungen durchsetzt. Die venösen Gefässe sind erweitert und strotzend mit Blut gefüllt.

Die Leber lässt bei der mikroskopischen Untersuchung eine typische Granularatrophie im Sinne Laënnec's erkennen. Es besteht eine hochgradige Bindegewebsentwickelung im Gebiet der mittleren Pfortaderzweige mit nachfolgender Einschnürung und Atrophie sämmtlicher Lobuli, während sich innerhalb der Läppchen nur hier und da eben beginnende Bindegewebsentwickelung zeigt. Die Gallengänge sind nicht besonders auffällig vermehrt.

Nach den vorliegenden Resultaten der makroskopischen, mikroskopischen, wie chemischen Untersuchung dürfen wir somit unseren Fall wohl unter die dem eigentlichen Pankreasgewebe angehörigen cystischen Bildungen einreihen. Fassen wir das Wesentliche, das sich aus obigen Befunden ergiebt, mit Rücksicht auf die Entstehung der beschriebenen Cyste zusammen, so steht im Vordergrunde die hochgradige chronische interstitielle Entzündung und Bindegewebswucherung im Schwanztheil des Pankreas, die sich besonders um die Lobuli bemerklich macht, diese einengt und damit nothwendigerweise auch eine Compression der Schaltstücke herbeiführen muss. Sie ist zweifellos als der primäre und treibende Factor in dem ganzen Prozess anzusehen. Dass diesem Umstand nicht nur in unserem Falle, sondern ganz allgemein eine für die Entstehung der uns beschäftigenden Affection wichtige Rolle zukommt, beweist der regelmässige Befund von mehr oder weniger stark ausgeprägter localisirter oder diffuser Cirrhose des Pankreas in den zur Autopsie gelangten Fällen von Pankreas-Cysten. Besonders deutlich zeigt sich dies in den Beobachtungen von Pepper[22], Klob[19] und Hagenbach[42]. Die weitere nothwendige Folge dieses Vorganges ist nun, wie wir auch aus den mikroskopischen Bildern schliessen müssen, neben den verschiedenartigsten Circulationsstörungen eine Secretverhaltung innerhalb des Acinus, nachfolgende fettige Degeneration der Drüsenzellen, Erweichung

des Drüseninhaltes und — hier scheint nun die Wirkung der freiwerdenden pankreatischen Fermente, insbesondere des fibrinverdauenden auf die pathologisch veränderte Wandung in ihr Recht zu treten. Wir constatiren jedenfalls eine Art Selbstverdauung, Verschwinden der Membrana propria, Morschwerden und Nekrosirung des interstitiellen Bindegewebes, mehrere Acini fliessen zusammen, und die Bildung einer kleinen Cyste ist gegeben. Was für die einzelnen Acini im Kleinen, das gilt für benachbarte Lobuli im Grösseren. So entstehen immerhin noch kleine, aber schon makroskopisch erkennbare cystische Hohlräume. Im Einklang mit dieser meiner Meinung scheint mir die Thatsache zu stehen, dass in den grösseren Cysten des Pankreas wenigstens, und nur diese sind naturgemäss zur Untersuchung gelangt, das peptonisirende, fibrinverdauende Ferment stets vermisst zu werden pflegt. Während man bisher anzunehmen geneigt war, dass überhaupt innerhalb der Retentionscysten die für das jeweilige Organ charakteristischen Bestandtheile, besonders die Enzyme, verhältnissmässig rasch verschwinden, haben die neueren Beobachtungen doch mit Sicherheit ergeben, dass selbst in alten, völlig abgesackten Retentionscysten derartige Fermente sich lange und sogar in fast ungeschwächter Kraft erhalten können. Für das Pankreas finde ich unter 18 Fällen, die ausdrücklich auf den Gehalt an Fermenten untersucht wurden, in 4 Fällen [Thiersch[39], Salzer[38] (2 Fälle), Steele[46]] Fehlen jeglichen fermativen Bestandtheils notirt; 4mal [Subotic[44], Albert[49] (Fall 1), Wölfler[52], Schröder[62] (Fall 1)] war nur eine diastasirende Wirkung erkennbar; während in 6 Beobachtungen [Küster[41], Bull[45], Karewsky[55] (Fall 2), Riegner[60], Schröder[62] (Fall 2), eigene Beobachtung] der Cysteninhalt deutliche diastasirende und fettemulgirende Eigenschaften aufwies. In den Fällen von Gussenbauer[33] (1883), Hahn[39], Kulenkampf[31] entleerte sich erst später aus der operativ gesetzten Fistel „wirkliches Pankreassecret“ mit allen charakteristischen Bestandtheilen. Doch kann man aus diesem Verhalten aus naheliegenden Gründen keinen directen Rückschluss auf den ursprünglichen Cysteninhalt machen. Nur in dem ersten Karewsky'schen Falle[55] wird angegeben, dass die Punctionsflüssigkeit neben diastasirender Wirkung eiweissverdauende Kraft zeigte, die allerdings nur

bis zur Bildung von Propepton ging. Ich habe schon weiter oben ausgeführt, dass nicht alle diese Fälle mit absoluter Sicherheit als wirkliche Pankreas-Cysten betrachtet werden können. Immerhin bleibt es interessant, dass ausnahmslos in der untersuchten Cystenflüssigkeit ein wirkliches peptonisirendes Ferment fehlte. Es gilt dies um so mehr, als der citirte Karewsky'sche Fall keine fettemulgirende Eigenschaft besass, während, wie ich ebenfalls schon erwähnt habe, gerade ein positiver Befund in dieser Hinsicht für die Diagnose der Pankreas-Cysten von besonderer Wichtigkeit ist.

Für den weiteren Verlauf nun scheinen in der That secundäre Blutungen in das Innere der Cyste, seien sie nun durch Traumen bewirkt, oder durch directe Arrosion der Gefässwandungen von Seiten des Pankreassecretes selbst verursacht, eine bedeutende und für die Grösse dieser Cysten wenigstens bedeutsame Rolle zu spielen. Ein Beweis dafür, wie leicht relativ geringfügige Eingriffe eine Vermehrung des Blutgehaltes innerhalb dieser Cysten bewirken, erscheint mir in den oben angeführten Beobachtungen von secundärer Zunahme des Blutgehaltes nach einfacher Probepunction gegeben. Begünstigt werden derartige Blutungen mit dem Grösserwerden der Cysten zweifellos durch die stets erfolgende Compression der benachbarten grösseren venösen Gefässe, ja selbst des Stammes der Vena coeliaca mit nachfolgender Stauung und sogar — wie in unserem Fall — ausgedehnter Thrombenbildung in den verschiedenen kleineren venösen Aesten. Gleichzeitig ist damit naturgemäss eine Ernährungsstörung verknüpft, die sich weniger auf das Bindegewebe als vielmehr auf die noch erhaltenen epithelialen Elemente geltend machen wird, und die ihrerseits wieder zu regressiven Veränderungen des Drüsenepithels und damit indirect zum Grösserwerden der Cyste beitragen muss.

Für die andere erwähnte Möglichkeit secundärer Hämorrhagie — Arrosion eines Gefässes durch das Pankreassecret selbst — haben sich auch Klebs[4] und Salzer[38] ausgesprochen. Klebs erwähnt bei der Besprechung der Pancreatitis haemorrhagica, die man gegenwärtig allerdings wohl mehr auf infectiöse Einflüsse zurückzuführen geneigt ist, dass hierbei möglicherweise „die Ursache der Hämorrhagien in den secernirenden Bestand-

theilen das Pankreas zu suchen sei". Salzer vermuthet für seinen Fall von hämorrhagischer Pankreas-Cyste unter Bezugnahme auf die Klebs'sche Aeusserung einen ähnlichen Vorgang, ohne allerdings einen Beweis dafür beibringen zu können. „Wie leicht kann der stagnirende Bauchspeichel auf die allmählich den Drüsencharakter einbüssende Wandung ähnlich wirken, wie der Magensaft auf die kranke Magenwand bei Ulcus ventriculi" (Salzer).

In unserem Falle glaube ich die Thatsächlichkeit derartiger Vorgänge nachgewiesen zu haben.

Zur Entscheidung der Frage, ob nicht dennoch gelegentlich primäre Blutungen in das Pankreasgewebe eine secundäre Cystenbildung im Sinne Friedreich's hervorrufen, habe ich weiterhin versucht, das mir zu Gebote stehende Material, welches unser Sectionsjournal liefert, herbeizuziehen.

Dasselbe hat mir in Uebereinstimmung mit Virchow's Ansicht[72] ergeben, dass auch nur einigermaassen ausgedehnte Pankreasblutungen überhaupt äusserst selten beobachtet werden. Unser Sectionsprotocoll weist bei einer Gesammtzahl von 3800 Autopsien in toto 20 Fälle von Pankreashämorrhagien auf, wovon zwei traumatischer Natur und mit Zerreissung des Pankreas bei zahlreichen schweren Läsionen anderer Organe verbunden waren. In einer Beobachtung, die von Zahn[75] publicirt ist, handelte es sich um eine durch Infection vom Darm aus verursachte hämorrhagische Pankreatitis. In diese Rubrik sind, wie ich hier beifügen will, nach den neueren Untersuchungen (Fitz[80], Balser, Ponfick, Curschmann[81]) auch die zuerst von Zenker[82] beschriebenen, immer noch etwas dunklen Beobachtungen von acuter, diffuser Pankreashämorrhagie einzureihen. Uebrigens führen, soweit bis jetzt bekannt, diese Formen stets schnell zum Tode, so dass sie zur Cystenbildung sicher nicht Veranlassung geben könnten.

Die übrigen von uns beobachteten Fälle betreffen meist kleine Ecchymosen im Pankreasgewebe, deren Zahl allerdings eine sehr grosse sein kann, und die gelegentlich mit umfangreicheren, mehr diffusen Blutungen in das peripankreatische Fettgewebe verbunden sind. In 8 dieser Beobachtungen handelte es sich um meist alte Individuen mit ausgeprägter Arterio-

sklerose und concommitirenden chronisch entzündlichen Prozessen in Nieren, Leber und Magen. Die 9 übrigen Fälle betreffen meist hochgradig kachektische, an chronischen Affectionen leidende Personen, die einer acuten terminalen, in der Regel die Lunge betreffenden Erkrankung unterlagen. Ausnahmslos fanden sich dabei neben den Pankreashämorrhagien mehr oder weniger zahlreiche Blutungen in andere Organe, vorzüglich die serösen Häute, und stets waren diese Blutungen ad finem vitae in agone entstanden. Unsere Beobachtungen sind somit sicherlich nicht geeignet eine Stütze für die erwähnte Friedreich'sche Anschauung abzugeben.

Aeltere Blutungen in das Pankreas oder Reste von solchen findet man nun allerdings gelegentlich in Begleitung chronisch interstitieller Pankreatitis, und dies war in geringem Grade auch in der vorliegend behandelten Beobachtung der Fall. Hierbei sind nun auch gerade Cystenbildungen ein relativ häufiges Vorkommen. Doch finden wir bei diesen Prozessen ebenso wohl Cysten mit blutigem Inhalt als solche ohne blutig gefärbten. Gelegentlich sehen wir sogar beide Formen neben einander bestehen (Hagenbach)[43].

Es erübrigt nur noch, nachdem wir die interstitielle Pankreatitis als primären, ätiologisch bedeutsamen Factor constatirt haben, mit wenigen Worten auf die etwa für die Entstehung dieser Affection verantwortlich zu machenden Momente einzugehen. Nach dieser Richtung ist in unserem Falle jedenfalls bemerkenswerth, dass sich unter dem Einfluss hochgradigen chronischen Alcoholismus eine intensive Lebercirrhose entwickelt hat, dass wir ebenfalls und zwar indirect durch die langdauernden und hochgradigen Stauungsvorgänge im Pfortaderkreislauf bedingt ganz bedeutende interstitielle Wucherungsvorgänge in der Milz constatirt haben, dabei mächtige Verdickung der Milzkapsel und starke Adhärenz derselben an den Schwanztheil des Pankreas, und dass gerade in dieser Partie des Pankreas ebenfalls die interstitielle Wucherung weitaus am stärksten ausgeprägt war. In dem Pepper'schen[33] und Kühnast'schen[49] Fall wird ebenfalls Alcoholismus als ätiologisches Moment aufgezählt.

Friedreich[16] glaubt sogar annehmen zu dürfen, „dass eine allgemeine chronisch interstitielle Pankreatitis auch (direct) in

Folge übermässigen Alkoholgenusses zur Entwickelung gelangen kann (Säuferpankreas)". Gleichzeitig mehr oder weniger ausgeprägte Lebercirrhose zeigten die Beobachtungen von Clark[15], Klob[19], Pepper[32] und Kühnast[42]. Starke Milzvergrösserung erwähnt Salzer[38] in einem seiner Fälle.

Darf ich zum Schluss das Resultat dieser Studie nochmals kurz zusammenfassen, so lässt sich behaupten, dass die Eintheilung der im eigentlichen Pankreasgewebe vorkommenden cystischen Bildungen in Retentionscysten und hämorrhagische Cysten, soweit man unter letzteren eine ätiologisch verschiedenartige Gruppe versteht, durch keine einwandsfreie Beobachtung gestützt, sondern eine rein theoretische Annahme ist. Vielmehr sind, soweit bis jetzt bekannt, alle Cysten des Pankreas, sofern sie keine Neubildungen darstellen, auf directe oder indirecte Behinderung der Secretausfuhr durch chronische, die Ausführungsgänge, oder, wie es in den uns speciell beschäftigenden Cysten der Fall ist, unmittelbar die Lobuli comprimirende und regressive Metamorphose in den Drüsenepithelien verursachende Vorgänge zurückzuführen, wobei dann, wie ich glaube, der Einfluss des Drüsenferments auf das krankhaft veränderte Gewebe eine bisher nicht genügend gewürdigte Rolle spielt. Die Blutungen stellen secundäre Momente dar und erfolgen in die Cysten hinein.

Nach diesen Richtungen wären die weiterhin zur Beobachtung kommenden Fälle, namentlich hämorrhagischer Cysten des Pankreas, eingehend zu untersuchen.

Literatur.

1. Virchow, Die krankhaften Geschwülste. Berlin 1864—65. Bd. 1. S. 276.
2. v. Recklinghausen, Auserlesene path.-anat. Beob. Dieses Archiv. 1864. Bd. 30. S. 360.
3. Senn, Die Chirurgie des Pankreas u. s. w. Volkmann's Sammlung klin. Vorträge. Leipzig 1888. No. 313 und 314.
4. Klebs, Handbuch der path. Anatomie. Bd. 1. 2. Abth. S. 551.
5. Engel, Med. Jahrb. des österreich. Staates. 1840. Bd. XXIII. S. 418.
6. Virchow, Würzburger Verhandl. 1852. a) Bd. 3. S. 366. b) Bd. 2. S. 73.
7. Ledentu, Kyste du pancréas. Bull. d. l. soc. anat. de Paris. 1865. p. 197.
8. Anger, Kyste sanguin du pancréas. ibidem. p. 192.
9. Lobstein, Lehrbuch d. patholog Anatomie, übers. v. Neurohr. 1834.

10. Bécourt, Recherches sur le pancréas. Thèse de Strassbourg. 1850.
11. Cornil, Bulletin de la soc. anatom. de Paris. 1862. p. 584.
12. Cruveilhier, a) Bulletin de la soc. anatom. de Paris. 1833. p. 31. b) Anatomie pathologique. Paris 1829—35. III. p. 365.
13. Gould, Anatomical Museum of the Boston soc. for med. improvement. 1847. p. 217. Citirt in den Archives de médecine. Paris 1849. 4 série. XIX. p. 217.
14. Parsons, Case of pancreatic cyst. Brit. med. journal. London 1857. p. 475.
15. Clark, Tumeur kystique du pancréas. Lancet 1851. Août. Entnommen d. Arch. générales de méd. 1851. Tom. XXVII. p. 83.
16. Friedreich, Krankheiten des chylopoët. Apparates. II. S. 199 ff. Ziemssen's Handb. d. spec. Path. und Therapie. Leipzig 1875.
17. Störk, Anni medici atque observat. Amsterdami 1759. annus II. Tom. 1. p. 244 seq.
18. Hoppe, Ueber einen abnormen, Harnstoff enthaltenden pankreat. Saft vom Menschen. Dieses Archiv. 1857. Bd. 11. S. 96.
19. Klob, Oesterreich. Zeitschr. f. prakt. Heilkunde. 1860. No. 33. S. 529.
20. Rokitansky, Lehrb. d. path. Anatomie. Wien 1861. Bd. 3. S. 312.
21. Wyss, Zur Aetiologie des Stauungsicterus. Dieses Archiv. 1866. Bd. 36. S. 455.
22. Pepper, Summary of the proceedings of the patholog. soc. of Philadelphia. 1871. (Prag. Vierteljahrschrift. 1872. 1. S. 54.)
23. Hjelt, Fall von Icterus auf Bindegewebswucherung im Pankreas beruhend u. s. w. Finska läkaresällsk handl. 1872; siehe Schmidt's Jahrb. 1873. Bd. 157. S. 132.
24. Curnow, Pancreas with numerous calculi in its ducts. Transact. of the patholog. soc. of London. 1873. XXIV.
25. Boldt, Statist. Unters. über d. Erkrankungen des Pankreas. Inaug.-Diss. Berlin 1882. S. 18.
26. Challand und Rabow, Mittheil. in d. Soc. vandoise de médecine. (Berl. klin. Wochenschr. 1878. No. 13. S. 213.)
27. Bonnamy, Etude clinique sur les tumeurs du pancréas. Thèse de Paris. 1879. p. 52 ff.
28. Goodmann, Philadelphia med. times. 1878. Juni.
29. Thiersch, Berl. klin. Wochenschr. 1881. No. 40. S. 591.
30. Zukowsky, Nicht diagnosticirte Pankreas-Cyste u. s. w. Wien. med. Presse. 1881. No. 45.
31. Kulenkampf, Ein Fall von Pankreasfistel. Berl. klin. Wochenschr. 1882. S. 102.
32. Bozeman, Removal of a cyst of the pancreas. Lancet 1882. I. p. 239. Mikroskop. Unters. siehe Garrigues, New York med. record. 1882. XXI. p. 286.
33. Gussenbauer, Zur operat. Behandlung der Pankreas-Cysten. Langenbeck's Archiv. 1883. XXIX. S. 355.

34. Dixon, Cystic degeneration of the pancreas. New York med. record. 1884. XXV. p. 304.
35. Baudach, Ueber Angioma myxomatosum des Pankreas. Inaug.-Diss. Freiburg 1885.
36. Senn, Surgical treatment of cysts of the pancreas. Americ. journal of med. sciences. Philadelphia. July 1885.
37. Riedel, Exstirpation einer Pankreas-Cyste; Tod. Centralblatt f. Chirurgie. 1885. Supplement No. 24. S. 77.
38. Salzer, Zur Diagnostik der Pankreas-Cyste. Prag. Zeitschr. f. Heilkunde. 1886. No. 1. S. 11—25.
39. Hahn, Ein Fall von Pankreas-Cyste. Centralblatt f. Chirurgie. 1886.
40. Koatz, Operation einer Pankreas-Cyste u. s. w. Inaug.-Diss. Marburg 1886.
41. Küster, Zur Operation d. Pankreas-Cysten. D. med. Wochenschr. 1887. No. 10 u. 11. — Verhandl. d. Berl. med. Gesellsch. vom 9. Febr. 1887. Berl. klin. Wochenschr. 1887. No. 9.
42. Kühnast, Ueber Pankreas-Cysten. Inaug.-Diss. Breslau 1887.
43. Hagenbach, Ueber complic. Pankreaskrankheiten und deren Behandlung. Inaug.-Diss. Basel 1887.
44. Subotic, Ein operirter Fall von Pankreas-Cyste. Allg. Wiener med. Zeitung. 1887. No. 32. S. 279 u. 292.
45. Bull, Report of a case of pancreatic cyst etc. New York med. journ. 1887. vol. 46. p. 376 ff.
46. Steele, Cyst of the pancreas. The Chicago med. journal and examiner. 1888. p. 205 ff.
47. Lardy, Ueber Pankreas-Cysten. Correspondenbl. f. Schweizer Aerzte. 1888. S. 279.
48. Fenger, On a case of traumatic cyst of the pancreas. Chicago med. journ. and exam. 1888. LVI. p. 74—77.
49. Albert, Arbeiten aus d. K. K. chirurg. Universitätsklinik. Wien 1888. S. 222, 223.
50. Nichols, A case of cyst of the pancreas. New York med. journal. 1888. XLVII. p. 575.
51. Tremaine, Cyst of the pancreas etc. Transact. of americ. surgery association. vol. VI. 1888. p. 557.
52. Wölfler, Zur Diagnostik der Pankreas-Cysten. Prag. Zeitschr. f. Heilkunde. 1889. Bd. 9. S. 119.
53. Annandale, Case of pancreatic cyst etc. British medical journal. 1889. p. 1291.
54. Lindner, Internationale klinische Rundschau. 1889. No. 8 und 9.
55. Karewsky, 2 Fälle von Pankreas-Cysten. Deutsche med. Wochenschr. 1890. No. 46 und 47.
56. Filipow, Fall von Pankreas-Cyste. St. Petersb. med. Wochenschr. 1890. No. 9.
57. Oechsner (Parkes), Cyste der Bauchspeicheldrüse etc. Langenbeck's Archiv. 1889. Bd. 39. S. 442 ff.

58. Treves, On a case of cyst of the pancreas. Lancet. 1890. t. II. p. 655.
59. Chew and Cathcart, Traumatic cyst of the pancreas. Edinburg med. journ. 1890. vol. 36. 1. p. 21.
60. Riegner, Diagnosticirte Pankreas-Cyste u. s. w. Berl. klin. Wochenschr. 1890. No. 42.
61. Martin, Ein Fall von Pankreas-Cyste. Dieses Archiv. 1890. Bd. 120. S. 230 ff.
62. Schröder, Beitrag zur Diagnose und Therapie der Pankreas-Cysten. Inaug.-Diss. Breslau 1892.
63. Agnew, Pancreatic cyst. Referat in Gazette hébdomad. de médecine et chirurgie. Juni 1891.
64. Hartmann, Kystes du pancréas. Revue de chirurgie. Paris 1891. p. 409.
65. Ménétrier, Cancer primitif du pancréas etc. Siehe bei Roux (77).
66. Gussenbauer, K., Zur Casuistik der Pankrea-Csysten. Prag. W. 1891. No. 322.
67. Hersche, Operation einer Pankreas-Cyste von seltener anatom. Lagerung. Wiener klin. Wochenschr. 1892. No. 51.
68. Richardson, Pancreatic cyst etc. Boston medic. journ. Mai 1892.
69. Richardson and Mumford, Cyst of the pancreas. ibidem. January 1892.
70. Reddingius, Anat. path. Bydrage etc. Nederl. Tijdschr. vor Geneeskunde. 1892. No. 10.
71. Rotgans, Pankreas-Cysten. ibidem. No. 9. (Die letzten 5 Fälle siehe Virchow-Hirsch, Jahresbericht pro 1892. II. S. 443.)
72. Virchow, Ueber Ranula pancreatica. Verhandl. der Berl. med. Gesellschaft vom 16. März 1887. Berl. klin. Wochenschr. 1887. No. 14. S. 248.
73. Böckel, Des kystes pancréatiques. Paris 1891. p. 65 ff.
74. Jaksch, Zeitschr. f. physiolog. Chemie. Bd. XII. S. 117 und 118.
75. Zahn, Ueber 3 Fälle von Blutungen in die Bursa omentalis und ihre Umgebung. Dieses Archiv. 1891. Bd. 124. S. 238.
76. Lloyd Jordan, Injury to the pancreas etc. Lancet. November 1892.
77. Roux, Étude anatomo-patholog. et clinique du pancréas. Thèse de Paris. 1891.
78. von Petrykowsky, Ueber Kystome d. Pankreas. Inaug.-Diss. Würzburg 1889.
79. Orth, Lehrbuch der spec. path. Anatomie. Berlin 1887. III. S. 900.
80. Fitz, Acute Pankreatitis. Boston 1889.
81. Balser, Ponfick, Curschmann, XI. Congress für innere Medicin, Leipzig 1892. Verhandlung vom 23. April.
82. Zenker, Tageblatt der 47. Versamml. Deutscher Naturforscher und Aerzte. Breslau 1874. S. 211.

Erklärung der Abbildungen.

Tafel VIII.

Fig. 1. Schnitt durch die Cystenwandung in radiärer Richtung; centrale, dem Cystenlumen benachbarte Partie (schwache Vergrösserung, Hartnach Ocular 3, Objectiv 4). i s innerste Schicht. p v in das Lumen der Cyste perforirtes Gefäss. a s innere Partie der peripherischen Schicht. a Arterie. t v thrombosirte Vene. f g Fettgewebe.

Fig. 2. Derselbe Schnitt. Weiter nach aussen gelegene Partie der peripherischen Schicht der Cystenwandung (dieselbe Vergrösserung). W P starke interstitielle Bindegewebswucherung darbietende, aber sonst noch relativ wenig veränderte Partie. l Pankreasgewebe, Lobuli. a g kleiner Ausführungsgang. i g gewuchertes interstitielles Gewebe. v Vene. C P cystisch veränderte Partie. a Arterie. e l in Erweichung und Einschmelzung begriffene Lobuli. c durch Zusammenfliessen erweichter Lobuli gebildete kleine Cyste.

(Nähere Erklärung im Text.)

XVII.

Kleinere Mittheilungen.

1.

Trichinosis mit eigenartiger Localisation[1]).

Von Dr. Finger in Strasburg i./Westpr.

Die 63jährige Henriette Krause, eine bisher stets gesunde Arbeiterfrau, welche 8 Kinder geboren hatte, erkrankte, wie sie bestimmt angiebt, am 12. April 1890 plötzlich unter den Erscheinungen von Appetitlosigkeit, Unbehagen und Hinfälligkeit, wozu gegen Abend desselben Tages Frostgefühl kam, so dass die Frau sich recht krank fühlte und das Bett aufsuchte. Sie schlief die ganze Nacht hindurch und erwachte mit lebhaften Schmerzen im linken Beine und zwar an der Vorderseite des Oberschenkels. Es vergingen, während die Erscheinungen die gleichen blieben, einige Tage; die Patientin hatte, ohne Erleichterung zu spüren, warme Breiumschläge auf das schmerzende, jetzt etwas geschwollene Bein gelegt. Am 16. April consultirte die Kranke einen Arzt, welcher mit vorübergehendem Nutzen salicylsaures Natron in grösseren Dosen verordnete und in 3procentigem Carbolwasser getränkte

[1]) Der Fall ist in Kürze veröffentlicht in den „Mittheilungen aus dem Städtischen Krankenhause zu Deutsch-Krone 1889—1893“ von Dr. Otto Finger. D.-Krone 1894. S. 54.

Watte auf den linken Oberschenkel legen liess. Die Schmerzen nahmen indessen zu, das linke Bein und besonders der Oberschenkel schwollen immer mehr, so dass die Patientin am 23. Mai das Krankenhaus in D.-Krone aufsuchte.

Hier fanden wir folgenden Zustand: Der linke Oberschenkel ist geschwollen, besonders stark und einigermaassen circumscript an der vorderen Peripherie im ganzen Bereiche des M. quadriceps, wo die Haut geröthet ist, eine auffallende Härte besteht und der Fingerdruck sehr schmerzhaft ist. Der linke Unterschenkel ist blass, in geringem Grade ödematös, weich, bei Druck nicht schmerzhaft. Die vergleichenden Maasse des rechten und linken Oberschenkels sind folgende:

Umfang handbreit unter den Spinae ant. sup.	links 53 cm,	rechts 41 cm.
- in der Mitte der Oberschenkel . .	- 42 -	- 38 -
- dicht über den Patellae	- 36 -	- 30 -

Der Umfang der Unterschenkel ist annähernd gleich. Das linke Bein ist im Kniegelenke ganz leicht flectirt, die Patientin kann die Extremität weder flectiren, noch aus passiver Flexionsstellung, welche sehr schmerzhaft und nur in geringem Grade möglich ist, strecken. Diese Functionsstörung hindert die Kranke nicht, das Bett zu verlassen und ohne Unterstützung und auch ohne erheblichere Schmerzempfindung einige Schritte zu gehen. Bei der Prüfung mit dem faradischen Strome fanden wir die Erregbarkeit im ganzen Gebiete des linken M. quadriceps selbst bei Anwendung starker Ströme erloschen, während die anderen Muskeln des linken und die des rechten Beines normale Reaction zeigten. Wir erhielten den Eindruck, als ob die Muskelmasse des Quadriceps durch eine harte, bewegungsunfähige Substanz ersetzt sei, welche, gewissermaassen wie eine Schiene wirkend, das Kniegelenk fast völlig immobilisirte.

Andere Krankheitserscheinungen sind nur noch abendliche Temperatursteigerungen, zuweilen über 39° C., und hin und wieder des Abends eintretende Schüttelfröste. Die inneren Organe der Patientin sind gesund, der Appetit sehr gut, der Urin normal. Wir setzen die Temperaturen der ersten Aufenthaltstage im Krankenhause hierher:

24. Mai	Morgens	37,0°,	Abends	37,7°.
25. -	-	37,4°,	-	36,8°.
26. -	-	37,2°,	-	39,4°.
27. -	-	37,4°,	-	38,5°.
28. -	-	37,0°,	-	39,2°.

Die Diagnose vermochten wir nicht mit Sicherheit zu stellen. Da wir nur einen einzigen Krankheitsheerd nachweisen konnten, welcher ziemlich scharf begrenzt und sehr schmerzhaft war, weil ferner Fieber und zeitweise Schüttelfrost vorhanden waren, glaubten wir auch in Berücksichtigung der Anamnese es mit einem acut entzündlichen Prozesse zu thun zu haben, welcher vielleicht ein nicht nachweisbares Exsudat an der Vorderseite des linken Oberschenkels gebildet hatte, und beschlossen, dasselbe durch eine Incision aufzusuchen.

Am 28. Mai Operation in Narkose unter gütiger Assistenz der Herren Geh. Sanitätsrath Dr. Wilde und Dr. E. Wilde.

Durch einen etwa 18 cm langen Schnitt auf der Vorderfläche des linken Oberschenkels wurde die Haut und die sehr verdickte Fascia lata durchtrennt. Es präsentirte sich der Musc. rectus cruris, welcher weit und tief incidirt wurde. Dabei zeigte sich eine so auffallende Veränderung der Muskelsubstanz, dass, nachdem wir in der sehr tiefen Wunde unmittelbar auf den Knochen gekommen waren, ohne Eiter zu finden, wir die Operation abbrachen und nach Excision eines kleinen Muskelstückes die Wunde mit Jodoformgaze tamponnirten und verbanden.

Der Muskel hatte eine feste, schwartige Consistenz, seine Schnittfläche eine speckige gelbliche Grundfarbe, von welcher sich scharf zahlreiche weisse Gewebszüge abhoben, welche stellenweise so dicht gelagert waren, dass sie über die blasse gelbliche Muskelmasse prävalirten. Die beigegebene Photographie, welche diesen Farbencontrast deutlich zeigt, ist in doppelter Vergrösserung von einem frischen Muskelstücke aufgenommen, welches 3 Tage nach der Operation aus dem M. rectus mitsammt der bedeckenden Fascie excidirt wurde.

Die mikroskopische Untersuchung des excidirten Muskelstückchens ergab in demselben eingekapselte Trichinen in grosser Menge, so dass wir in einem Muskelstückchen von der Grösse eines Pfefferkorns etwa 1 Dutzend zählten. Kalkablagerung war in den Kapseln nicht zu bemerken. Die Trichinen bewegten sich, nachdem das Präparat vorsichtig erwärmt war, deutlich in ihren Kapseln, auch gelang es, aus isolirten Kapseln durch Druck auf das Deckglas die Trichinen zu entfernen und ihre lebhaften Bewegungen in warmer physiologischer Kochsalzlösung zu beobachten.

Das Befinden der Kranken war durch den operativen Eingriff zunächst nicht geändert worden. Die Wunde wurde am 31. Mai, nachdem das durch die Photographie dargestellte Muskelstück zur genaueren mikroskopischen Untersuchung excidirt war, durch zahlreiche tiefgreifende und oberflächliche Nähte geschlossen und heilte reactionslos. Die abendlichen Temperatursteigerungen hielten mit wechselnder Intensität bis zum 28. Juni an, die

Schmerzen wurden allmählich geringer, die Anschwellung des Beines wich ziemlich rasch andauernder Hochlagerung, das Allgemeinbefinden wurde mit dem Nachlass der Schmerzen ein immer besseres, der Appetit war stets ein guter.

Als die Patientin am 2. Juli entlassen wurde, war das linke Bein nur wenig dicker, als das rechte: die Maasse (vergl. S. 377) waren links 42, 39, 33 cm, rechts 41, 38, 30 cm. Schmerzempfindung war nur noch bei stärkerem Druck auf die Vorderfläche des linken Oberschenkels vorhanden. Der Quadriceps war völlig functionsunfähig, seine Contouren traten unter der Haut jetzt deutlich hervor, seine Consistenz war eine sehr harte. Die Kranke konnte ohne besondere Mühe mit dem steifen Beine im Hausgarten spazieren gehen.

Ein Jahr später, am 21. Juli 1891, hatten wir Gelegenheit, die Patientin wieder zu sehen und waren erstaunt über ihren hurtigen Gang. Das linke Bein war in keiner Weise von dem rechten verschieden, der linke Quadriceps war weich und vollkommen functionstüchtig, active Bewegungen im Kniegelenk in ausgiebigster Weise möglich, die grosse Narbe weich und schmerzlos bei Druck. Die Frau konnte schwere Landarbeit wieder verrichten und fühlte sich vollkommen gesund.

Das excidirte Muskelstück wurde in Müller'scher Flüssigkeit und in Alkohol gehärtet, und mit dem Mikrotom in Quer- und Längsschnitte zerlegt. Dieselben zeigten, mit Hämatoxylin oder Alauncarmin gefärbt, folgendes Verhalten: Die oben erwähnten, weissen Gewebsstränge, welche die Muskelsubstanz durchziehen, bestehen aus einem derben, an spindelförmigen Kernen reichen Fasergewebe, welches von kleinen Rundzellen reichlich durchsetzt ist. Diese Rundzellen, welche stellenweise in dichten Haufen zusammenliegen, finden sich in grösserer Zahl um die Gefässe und um die Trichinenkapseln herum und dringen auch zwischen die durch dünne Bindegewebszüge aus einander gedrängten Muskelfasern selbst ein. Hier und da im Bindegewebe liegen Züge grosser Fettzellen. Der Inhalt der Sarcolemmschläuche sieht auf Längsschnitten wie geronnen aus; er ist in kleine unregelmässige Bruchstücke zerfallen, an denen eine Querstreifung meist nicht mehr erkennbar ist. Alle Muskelfasern sind dicht mit ovalen, schwach tingirten Kernen besetzt[1]).

Wir haben hier also eine Entzündung des Muskels vor uns, welche sich durch reichliche Bindegewebsbildung, Verfettung, Kernwucherung und Nekrose des Muskelgewebes, sowie durch kleinzellige Infiltration kennzeichnet.

Es liess sich über die Ursache der Trichineninfection soviel feststellen, dass Frau Krause, ebenso wie die anderen gesund gebliebenen Familienmitglieder, mehrfach von dem Fleische eines jungen Schweines gegessen hatten, welches am 18. Februar 1890 geschlachtet worden war, weil es sich „verfangen" hatte, nehmlich schlecht auftreten und gehen konnte. Das Fleisch war auf Trichinen nicht untersucht worden, und als wir späterhin einen Theil des Schinkens, welcher angeblich von dem kranken Schweine

[1]) Virchow (Die Lehre von den Trichinen) und Fiedler (dieses Archiv, Bd. 30) erwähnen und beschreiben diese Vermehrung als charakteristisch für die Trichinenkrankheit.

stammte, erhielten, fanden wir denselben frei von Trichinen, weil man wahrscheinlich aus Furcht vor Collision mit den Behörden von einem anderen Schinken gesendet hatte. Es ist auch nach Virchow (a. a. O.) gar nicht so selten, dass man trotz grosser Sorgfalt in dem suspecten Fleisch die Trichinen nicht findet, weil sie gerade in dem Prüfungsmaterial nicht oder nur in geringer Zahl vorhanden sind.

Der vorstehende Fall, welchen wir möglichst treu zu schildern versuchten, ist in mehrfacher Beziehung ungewöhnlich.

Zunächst entspricht es kaum dem immerhin gut charakterisirten Bilde der Trichinosis, dass der reichlichen Trichineninvasion in einen grossen Muskel gar keine Magendarmbeschwerden vorhergegangen sind, welche gewöhnlich am Ende der ersten Woche nach Genuss des trichinenhaltigen Fleisches das Krankheitsbild völlig beherrschen. Wahrscheinlich ist das Schwein nicht besonders reich, oder in seinen verschiedenen Muskelgruppen verschieden reich an Trichinen gewesen, weil die Angehörigen der Kranken, welche von dem Fleisch ebenfalls gegessen hatten, gesund blieben. Die ersten Krankheitserscheinungen, und zwar vor Allem die Schmerzen an der Vorderfläche des linken Oberschenkels, traten, wie mit aller Bestimmtheit versichert wird, ganz acut, am 13. April auf und entsprachen wohl der Zeit, als die jungen Trichinen, welche einen Monat später bei der Explorativincision bereits sämmtlich eingekapselt gefunden wurden, schon in den Musc. quadriceps einwanderten. Da am 7. Tage nach der Einfuhr trichinenhaltigen Fleisches die Geburt der Embryonen beginnt, welche sofort aus dem Darmkanal auswandern, um die quergestreiften Muskeln aufzusuchen, so wird man annehmen müssen, dass die Patientin sich in den ersten Tagen des April inficirt hat.

Was uns zur Veröffentlichung dieses Falles veranlasst hat, war die merkwürdige Beschränkung der Trichineninvasion auf einen einzigen Extremitätenmuskel, während für die freilich nicht ganz von der Hand zu weisende Erkrankung der übrigen Muskeln, besonders des Zwerchfells, der Intercostal-, Hals-, Kehlkopf- und Zungenmuskeln, wo die Trichineneinwanderung am frühesten und reichlichsten vor sich zu gehen pflegt, kein objectives oder auch subjectives Zeichen während des ganzen Krankheitsverlaufes vorhanden war. Auf die nahe liegende Untersuchung einiger dieser Muskeln an exstirpirten Stückchen haben wir deshalb verzichten zu dürfen geglaubt.

Es fehlt uns für diese gewissermaassen locale Trichinosis, wie wir gestehen müssen, jede Erklärung, selbst wenn wir für die Wanderung der Trichinenbrut im Körper den Blut- und Lymphgefässen eine Vermittelung zugestehen, welche durch Virchow's Beobachtung (a. a. O.) von Trichinenbrut in der Bauchhöhle, im Herzbeutel, in den Mesenterialdrüsen sehr wahrscheinlich gemacht ist.

Ausser durch die Schmerzen in dem erkrankten Muskel war das Allgemeinbefinden der Patientin nur noch durch Temperatursteigerungen und hin und wieder dieselben begleitende Schüttelfröste gestört. Unsere Leser werden daher die Schwierigkeit der Diagnose, wie wir hoffen, anerkennen.

Es mag noch der Hinweis darauf gestattet sein, wie rasch und vollkommen die Restitution des durch Trichineneinwanderung zerstörten Muskelgewebes vor sich geht. Obwohl die Zahl der in dem erkrankten Muskel befindlichen Trichinen dieselbe geblieben sein muss, war doch nach Jahresfrist weder in der äusseren Beschaffenheit noch in der Function des Muskels eine krankhafte Veränderung wahrzunehmen.

2.

Ueber die Bildung der Schwefelsäure im Organismus.

Von Prof. E. Salkowski in Berlin.

Vor einer Reihe von Jahren (1876) habe ich in diesem Archiv (Bd. 66. S. 313) Versuche über das Verhalten einer Anzahl schwefelhaltiger Verbindungen im Organismus mitgetheilt, welche einen bestimmt ausgesprochenen Zweck verfolgten. Ich äusserte mich damals über diesen folgendermaassen:

„Unsere Kenntnisse über die Constitution der Eiweisskörper, speciell über die Bindungsformen des Schwefels in denselben, sind noch sehr dürftig; wir wissen bezüglich des letzteren Punktes, dass die meisten Eiweisssubstanzen sowohl oxydirten, wie nicht oxydirten Schwefel enthalten, — ob dieser letztere aber mit beiden Affinitäten an Kohlenstoff gebunden ist oder an Wasserstoff oder mit der einen an Kohlenstoff, mit der anderen an Wasserstoff oder wie immer, ist noch ganz unentschieden [1]). Bei der Erfolglosigkeit aller bisherigen Bemühungen, über diesen Punkt in's Klare zu kommen, drängt sich unwillkürlich die Frage auf, ob es denn nicht noch einen anderen Weg zu diesem Ziele gebe, als die Untersuchung der Eiweisskörper selbst, ob man nicht durch die Untersuchung des Verhaltens schwefelhaltiger Substanzen die möglichen Bindungsformen des Schwefels im Eiweiss enger umgrenzen kann. Man wird alle die Bindungsformen des Schwefels, als in den Eiweisskörpern nicht möglich, ausschliessen können, in denen er eine giftige Wirkung entfaltet und in denen er der Oxydation zu Schwefelsäure nicht unterliegt, da der Schwefel der Eiweisskörper keine giftige Wirkung hat und zu Schwefelsäure oxydirt wird. Ich weiss wohl, dass man nicht unbedingt berechtigt ist, die giftige Wirkung eines Atomcomplexes einem bestimmten Bestandtheil desselben zuzuschreiben; allein, wenn man erwägt, dass manche relativ unschädliche Substanzen giftige Wirkung erlangen, sobald man in ihnen ein O-Atom durch Schwefel ersetzt (Alkohol — Mercaptan), so wird man sich der Vorstellung, dass die giftige Wirkung hier von der Gegenwart des Schwefels abhängt, kaum entziehen können; selbstverständlich aber wirkt der Schwefel nicht an sich giftig, sondern eben nur in Verbin-

[1]) Inzwischen hat sich so viel als sicher herausgestellt, dass der unoxydirte Schwefel mit einer Affinität an Wasserstoff gebunden ist; die andere kann dann nicht wohl anders gebunden sein, als an Kohlenstoff.

dung mit Kohlenstoff einerseits und Wasserstoff andererseits. Ebenso werden die in der schwefelhaltigen Substanz vorhandenen Atome, bezw. ihre Gruppirung Einfluss haben auf die Leichtigkeit des oxydativen Zerfalls der Substanz. — Von dieser Idee ausgehend, habe ich eine Anzahl schwefelhaltiger Substanzen zunächst aus der Reihe der Fettkörper untersucht."

Diese Idee wurde von dem damaligen Referenten für den Jahrgang 1876 des Maly'schen Jahresberichtes für Thierchemie, E. Baumann, mit unverhüllter Geringschätzung aufgenommen.

Baumann's Referat (a. a. O. S. 62) lautete:

„Da der Schwefel der Eiweisskörper keine giftige Wirkung hat und zu Schwefelsäure im Körper oxydirt wird, glaubt Verf. einen neuen Weg gefunden zu haben, über die Art der Bindung des Schwefels in den Eiweisskörpern Aufschluss erhalten zu können, durch die Untersuchung des Verhaltens schwefelhaltiger Körper im Organismus. Die Bindungsformen des Schwefels, in denen er eine giftige Wirkung zeigt und in denen er der Oxydation zu Schwefelsäure im Organismus nicht unterliegt, wären nach Verf. in den Eiweisskörpern nicht möglich, wenn er auch zugiebt, dass man nicht unbedingt berechtigt ist, die giftige Wirkung eines Atomcomplexes einem bestimmten Bestandtheil desselben zuzuschreiben." u. s. w.

Aus der Fassung des Referates geht jedenfalls hervor, dass Baumann damals meine Anschauungen nicht theilte.

Im vorigen Jahre erschien nun aus dem Baumann'schen Laboratorium eine Arbeit von J. W. Smith, „Ueber das Verhalten einiger schwefelhaltiger Verbindungen im Organismus" [1]), in welcher es am Schluss (a. a. O. S. 467) heisst:

„Aus den vorstehenden und den früher mitgetheilten Versuchen geht unzweideutig hervor, dass die Schwefelsäure, welche unter normalen Verhältnissen im Harn erscheint, ihre Entstehung nicht durch Oxydation schwefelhaltiger Atomcomplexe des Eiweissmoleküls, welche Sulfongruppen, Sulfosäurereste oder einfache Sulfidverbindung enthalten, bedingt ist [2]), sondern nur durch Oxydation von Bindungen des Schwefels, wie sie in der Thioglycolsäure und dem Cystin oder Cysteïn enthalten sind, zu Stande kommen kann."

Dieser Schlussfolgerung aus dem Verhalten schwefelhaltiger Verbindungen im Organismus auf die Bindung des Schwefels im Eiweiss liegt genau dieselbe Vorstellung zu Grunde (wenigstens eines Theiles derselben), welche ich etwa 16 Jahre vorher geäussert und über welche Baumann damals so skeptisch referirt hatte. — Diesen Thatbestand möchte ich hier constatiren.

Es kann mir natürlich nur erfreulich sein, wenn Baumann, von dem man doch annehmen muss, dass er mit den Aeusserungen von Smith einverstanden gewesen ist, jetzt den einen Haupttheil der Anschauungen von

[1]) Zeitschr. f. physiol. Chem. XVII. S. 459.

[2]) Ich citire wörtlich; offenbar ist der Satz verunglückt. Smith hat sagen wollen: „dass die Schwefelsäure, welche ..... nicht durch Oxydation ..... entsteht."

mir acceptirt, welche ihm früher so unsympathisch und zweifelhaft waren; ich hätte nur gewünscht, dass Smith bei dieser Gelegenheit bemerkt hätte, dass die Idee, von dem Verhalten schwefelhaltiger Verbindungen im Organismus Rückschlüsse zu machen auf die Art der Bindung des Schwefels im Eiweissmolekül, keine Originalidee von ihm ist, sondern dass sie von ihm nur „anempfunden" ist.

Baumann mag vielleicht in der langen Reihe von Jahren sein eigenes früheres Urtheil über diese Vorstellungen aus dem Gedächtniss gekommen sein, von Smith kann man aber eine Unkenntniss meiner Ausführungen kaum annehmen, da er in einer früheren, gleichfalls aus dem Baumann'schen Laboratorium hervorgegangenen Publication ein Citat betreffs des Verhaltens der Aethylsulfosäure aus meiner oben citirten Arbeit entnommen hat.

Man könnte nun noch fragen, warum ich denn jetzt erst reclamire, nachdem mehr als ein Jahr seit der betreffenden Publication von W. J. Smith (Zeitschr. f. physiol. Chem. XVII. S. 459) vergangen ist. Darauf habe ich zu erwidern, dass ich bei Weitem nicht immer reclamire, wo ich Recht und Grund dazu zu haben glaube. Ich entschliesse mich immer nur ungern dazu, Zeit und Mühe auf Reclamationen zu verwenden, die mir selbst höchst unsympathisch sind, weil sie in der Regel zu weiterem Streit führen, an dem ich genug habe. Es bedarf immer einer gewissen Häufung von Anstössen, um mich zu einer Reclamation zu bewegen. Auch in diesem Falle hatte ich zwar, wie in vielen anderen, ursprünglich die Absicht, den Thatbestand klar zu stellen, unterliess es dann aber aus den angeführten Gründen. Den Anstoss, der mich doch schliesslich zu den vorliegenden Aeusserungen bestimmte, gab eine neue Arbeit von W. J. Smith, der seitdem den Gegenstand selbständig weiter verfolgt hat, „Zur Kenntniss der Schwefelsäurebildung im Organismus", in welcher nach Versuchen mit Aethylsulfid und Carbaminthioglycolsäure am Hunde wiederum Schlussfolgerungen auf die Bindung des Schwefels im Eiweiss gezogen werden. Es heisst daselbst a. a. O. S. 549:

„Es unterliegt keinem Zweifel, dass Carbaminthioglycolsäure und Carbaminthiosäureäthylester beim Durchgang durch den Körper Schwefelsäure bilden, während Thiophen, Aethylsulfid und Aethyl-Mercaptol des Acetons dieses nicht thun, weil bei der Zersetzung der beiden ersteren der Schwefel die (SH-)Bindungsform annimmt und bei letzteren nicht. Diese Versuche bestätigen also die Meinung, die von mir in einer früheren Mittheilung[1]) ausgesprochen worden ist über die Wichtigkeit der (SH-)Gruppe bei der Schwefelsäurebildung im Organismus, und deuten $\equiv C-SH$ als die Constitution des Eiweissumwandlungsprodukts[2]), aus welchem aller Wahrscheinlichkeit nach diese Säure im Organismus entsteht."

Sachlich habe ich auf diese Ausführungen zunächst zu bemerken, dass sie sich nur auf den nicht oxydirten Theil des Schwefels der Eiweisskörper beziehen können, welcher im Allgemeinen an Quantität gegenüber dem oxy-

[1]) nehmlich in der Zeitschr. f. physiol. Chem. XVIII. S. 467.
[2]) Im Orig. nicht gesperrt.

dirten zurücktritt, in manchen Eiweisskörpern, wie im Casein sogar nur in äusserst geringer Quantität vorhanden zu sein scheint; weiterhin, dass durch dieselben nicht viel Neues gesagt ist, die Art der Bindung des Schwefels zwar im eigentlichen Wortsinn angegeben, aber doch zu wenig begrenzt, zu wenig charakterisirt ist. In der citirten Arbeit habe ich nachgewiesen, dass das Verhalten des mit Sauerstoff und Kohlenstoff verbundenen Schwefels abhängig ist davon, ob die mit ihm verbundene Kohlenstoffgruppe ein Hydroxyl enthält oder nicht, dass im ersteren Fall der Schwefel oxydirt wird, im zweiten nicht, dass aber weiterhin die Ersetzung des Hydroxyls durch die Amidgruppe das Verhalten wiederum modificirt. Aller Wahrscheinlichkeit nach wird es mit dem an Wasserstoff und Kohlenstoff gebundenen Schwefel nicht anders sein; auch er wird sich verschieden verhalten, abhängig von den weiteren Atomen, welche die Kohlenstoffgruppe enthält. Hierauf deutet schon der Umstand hin, dass Methylmercaptan selbst, obwohl es die Constitution $H_3C—S—H$ besitzt, anscheinend im Thierkörper nicht oxydirt wird[1]), woran freilich seine Flüchtigkeit mit Schuld sein kann. Will man also die Form der Bindung des Schwefels im Eiweiss charakterisiren, so genügt es nicht, wenn man nur etwas aussagt über diejenigen Atome, mit welchen der Schwefel selbst verbunden ist, sondern es gehört dazu, dass man auch etwas aussagen kann über die Zusammensetzung der Atomgruppe, an deren Kohlenstoff der Schwefel hängt.

— — — —

3.

Ueber Spina bifida occulta mit Hypertrichosis lumbalis.

Von Dr. Edmund Saalfeld in Berlin.

Nachdem im Jahre 1875 Virchow zuerst auf das Zusammentreffen von Haarbildungen in der Mittellinie des Rückens mit Spaltbildungen der Wirbelsäule aufmerksam gemacht, ist namentlich in neuerer Zeit eine ganze Reihe von casuistischen Mittheilungen über diese eigenthümliche Anomalie gemacht worden. Des Weiteren auf die diesbezügliche Literatur einzugehen, kann ich hier um so eher unterlassen, als dieselbe in ausführlichster und sorgfältigster Weise in zwei Arbeiten von Joachimsthal, der selbst über vier einschlägige Fälle berichtet, angegeben ist[2]). Zu den von Joachimsthal zusammengestellten 14 Fällen kommt ein weiterer, vor Kurzem von ihm publicirter Fall[3]).

[1]) v. Rekowski, Arch. de sciences Biol. p. p. l'Instit. imper. à St. Pétersbourg. Tome II. p. 205.

[2]) Ueber Spina bifida occulta mit Hypertrichosis lumbalis. Berl. klin. Wochenschrift 1891. No. 22. — Ein weiterer Beitrag zur Casuistik der Spina bifida occulta mit localer Hypertrichose. Dieses Archiv. 1893. Bd. 131.

[3]) Ein Fall von Spina bifida occulta mit Hypertrichosis lumbalis. Berl. klin. Wochenschrift 1894. No. 5.

Es handelte sich hier um ein 13jähriges Mädchen mit starker rechtsconvexer Dorsal-, links-convexer Lumbalskoliose. „Auffällig ist eine abnorme Behaarung in der Lendenregion. Die Haut ist hier in grosser Ausdehnung bräunlich pigmentirt, nehmlich nach oben bis zum 12. Rückenwirbel, nach unten bis zur Spitze des Os coccygis und lateralwärts ungefähr bis an die Spina ilium ant. sup. Die Haut scheint sonst völlig normal, doch ausgenommen eine mehr als hühnereigrosse Partie in der Gegend der linken Symphysis sacro-iliaca, wo sie etwas verdichtet und uneben ist. Die erwähnte abnorme Hypertrichose ist handflächengross und am stärksten entwickelt entsprechend seinem Centrum, das an der Vereinigungsstelle der Lumbal- und Sacralwirbel liegt. Die Haare sind hellblond und stehen in der Mitte, wo sie 3 cm lang sind, so dicht, dass sie, wenn sie, wie es ihre natürliche Richtung ist, flach mit der Spitze gerade nach unten liegen, die Haut beinahe völlig decken; gegen die Peripherie werden die Haare kürzer und spärlicher.

Die Processus spinosi des 5. Lumbalwirbels und der obersten Sacralwirbel sind nicht vereinigt, die Spaltung der hinteren Columnawand ist so gross, dass sie die Pulpa dreier Finger aufnimmt. Keine Empfindlichkeit für Druck."

Diesen 15 bisher publicirten Fällen bin ich selbst in der Lage, einen eigenen, besonders ausgeprägten hinzuzufügen, für dessen freundliche Ueberweisung ich Herrn Collegen J. Boas dankbar bin.

Es handelt sich um ein 29jähriges, schwächlich gebautes Mädchen mit blasser Gesichtsfarbe und gering entwickelter Musculatur, das abgesehen von Magenschmerzen, über Symptome, die als Hysterie zu deuten sind, sowie über neuralgische Beschwerden im unteren Theile des Rückens und — besonders an der Hinterseite — der unteren Extremitäten klagt. Nach Angabe der Patientin sind in ihrer eigenen Familie Missbildungen bisher nicht beobachtet worden, dagegen sollen ihre Mutter und ihr Bruder sich eines überaus starken Haarwuchses erfreuen. Vier Wochen nach der Geburt wurde bei der Patientin an der jetzt behaarten Stelle ein rother Fleck bemerkt. Zwei Jahre später traten daselbst kleine Härchen auf, die allmählich wuchsen und zur Zeit der Pubertät, die im 14. Jahre begann, besonders stark sich entwickelten, und seitdem an Länge und Ausdehnung zugenommen haben.

Bei der Inspection des Rückens ergiebt sich zunächst eine Verkrümmung der Wirbelsäule. Die Dorsalwirbelsäule ist in ganz geringem Bogen nach rechts convex, und zwar beginnt die Curvatur an der Vertebra prominens und erstreckt sich bis zum letzten Brustwirbel. Die Lendenwirbelsäule ist in geringem Grade nach links convex.

Das Taillendreieck ist rechts sehr vertieft, während die Taille links einen halbmondförmigen Bau hat. In Folge dessen tritt rechts die Hüfte mehr hervor, während sie links mehr verstrichen ist.

Unterhalb des ersten Lendenwirbels findet sich eine abnorme bräunliche Behaarung in Form eines Vierecks, und zwar der Art, dass die beiden oberen Seiten des Vierecks in der Mittellinie unter einem Winkel von etwa 100° zusammenstossen, während die unteren unter einem Winkel von etwa 80° zusammentreffen.

Nach unten geht die Behaarung bis ungefähr zum unteren Rande des zweiten Kreuzbeinwirbels; der untere Rand des Haarfeldes bleibt 9 cm von der Analspalte entfernt.

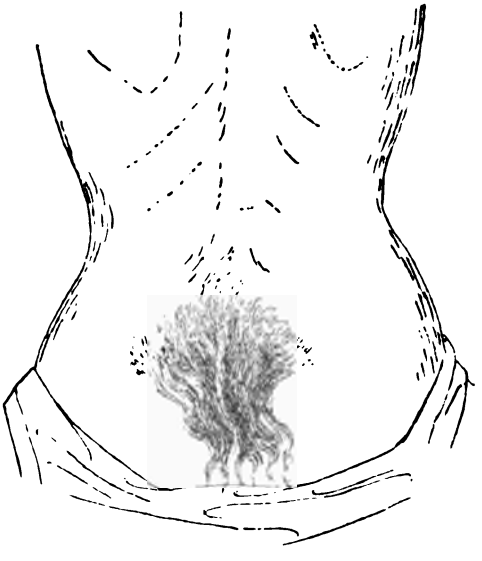

Der wagerechte Durchmesser des behaarten Gebietes beträgt 18 cm, nach rechts von der Mittellinie 8½ cm, nach links 9½ cm, der senkrechte Durchmesser 10 cm.

Die Haare convergiren nach der Mittellinie zu und sind daselbst länger als an den Seitentheilen. Die längsten — 15 cm langen — in der Medianlinie gelegenen Haare biegen an ihrem unteren Abschnitte nach links um und bilden auf diese Weise eine Locke. Während der zweijährigen Beobachtungszeit konnte eine deutliche Zunahme des Breitendurchmessers — besonders nach links — constatirt werden.

An Stelle des 5. Lendenwirbelfortsatzes findet sich eine Vertiefung, in die man die Kuppe eines Fingers legen kann. Die Stelle ist auf Druck schmerzhaft. —

Im Anschluss an die eben gegebene Beschreibung des Falles möchte ich auf zwei Punkte besonders hinweisen: einmal auf die von der Patientin angegebenen heftigen neuralgischen Beschwerden im unteren Theil des Rückens und an den unteren Extremitäten und die an letzteren bestehenden Sensibilitätsstörungen. Es zeigt sich nehmlich etwa von der Mitte des Fussrückens beiderseits nach aufwärts bis zum Knie fast Analgesie, an den Oberschenkeln Hypalgesie mit Ausnahme einer handbreiten Zone an der Mitte der Aussenfläche des linken Oberschenkels, ohne dass diese Sensibilitätsstörungen irgendwo dem Verlaufe bestimmter Nerven entsprechen. Neuralgien und Anästhesien, ähnlich wie in unserem Falle, sind auch bei anderen Patienten mit Spina bifida occulta und Hypertrichosis beobachtet worden. Eine Erklärung für die Neuralgien bietet uns vielleicht der von Jones publicirte Fall, während die Anästhesien ein Analogon in Brunner's Fall finden. In Jones' Fall handelte es sich neben einer Spina bifida occulta um Lähmungserscheinungen an den unteren Extremitäten, doppelseitigen paralytischen Klumpfuss und Ulcerationen, die wohl als Mal perforant du pied zu deuten sind. Die operative Eröffnung des Wirbelkanals

ergab als Ursache dieser Erscheinungen unter der Spalte des zweiten Kreuzbeinwirbels ein breites fibröses Band, nach dessen Durchschneidung und Entfernung eine durch den Druck desselben hervorgerufene deutliche Furche der Cauda equina sichtbar wurde. Die Operation führte hier zur Beseitigung der paralytischen Symptome. In ähnlicher Weise können wir auch in unserem Falle, wie es Joachimsthal bei einem seiner Patienten, der neben der Spina bifida occulta an heftigen Neuralgien litt, vermuthet, eine Druckwirkung als Ursache der Neuralgien annehmen.

Das zweite Moment, das ich hier erwähnen möchte, ist das Vorhandensein einer Skoliose bei unserer Kranken, ebenso wie bei einer Reihe anderer Patienten mit Spina bifida occulta. Es handelt sich hier wohl nicht um eine habituelle, sondern um eine angeborne Form der Skoliose, bedingt durch mangelhafte Ausbildung der Wirbel, die also nicht blos an ihrem hinteren, der klinischen Untersuchung zugänglichen Theile, sondern auch in dem vorderen Abschnitte Defecte zeigen dürften.

4.

Congenitale Missbildung des Vorderarms.

(Briefliche Mittheilung an den Herausgeber.)

Von Dr. Cohen zu Essen a./Ruhr.

Sie wollen gütigst verzeihen, wenn ich mir die Freiheit nehme, Ihnen beifolgend einige Skizzen einer congenitalen Missbildung zu übersenden. Ich erinnere mich, dass ich Ihnen während meiner Studienzeit im Sommer-Semester 1891 einen ähnlichen Fall, ein Mädchen von 19 Jahren, das ich bei Gelegenheit einer poliklinischen Geburt sah, überwies. Ich bin erfreut, Ihnen jetzt von einem Pendant, welches wohl einiges Interesse für Sie haben wird, berichten zu können.

Es handelt sich um ein 17jähriges Mädchen, Anna Niessen aus Altendorf, Rheinld., Gärtnerin, welches am rechten Arm folgende congenitale Missbildung trägt: der rechte Oberarm und das Ellenbogengelenk sind in normaler Weise (wie am linken Arm) entwickelt; der rechte Unterarm ist dagegen nur 5—6 cm lang und ebenso breit; sein Ende wird von einem „Fleischklumpen“ gebildet, welcher in 5 kleine Zapfen ausläuft. Der mittelste und der am meisten median gelegene sind die stärksten von ihnen und haben die Gestalt und etwa die Grösse einer Erbse; der II. und IV. sind ein wenig kleiner und der laterale hat nur die Grösse eines Stecknadelkopfes und ist mit dem IV. eng verwachsen, wogegen die übrigen mehr oder weniger getrennt und der mediane völlig isolirt ist. In dem verkümmerten Unterarm ist ein Knochen (Ulna) von 3—4 cm Länge, welcher mit dem Humerus das Gelenk bildet; der Radius ist nicht vorhanden. Active und

passive Flexion und Extension sind gut ausführbar im Ellenbogengelenk und das Mädchen führt alle die kleinen Arbeiten seines Berufes gut aus; es kann

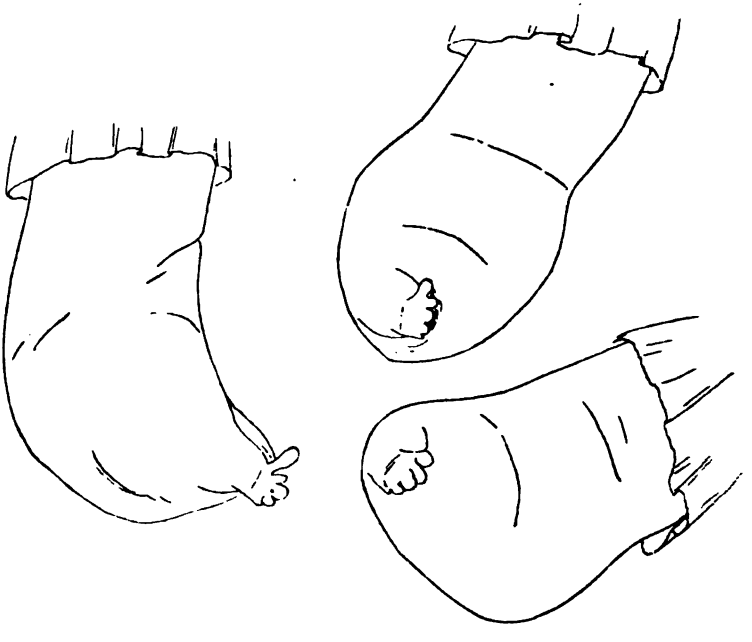

mit dem rechten Arm Stühle, Körbe und Aehnliches tragen, Packete festhalten u. dergl. m.

Aehnliche Missbildungen sind in der Familie nicht vorgekommen; seine beiden Brüder sind gut entwickelt und auch das Mädchen ist im Uebrigen gut und kräftig gebaut.

Ich vergass noch zu bemerken, dass natürlich auch hier sich die Mutter während der Gravidität „versehen“ haben soll und zwar an einer Maus, als sie einmal in den Keller stieg.

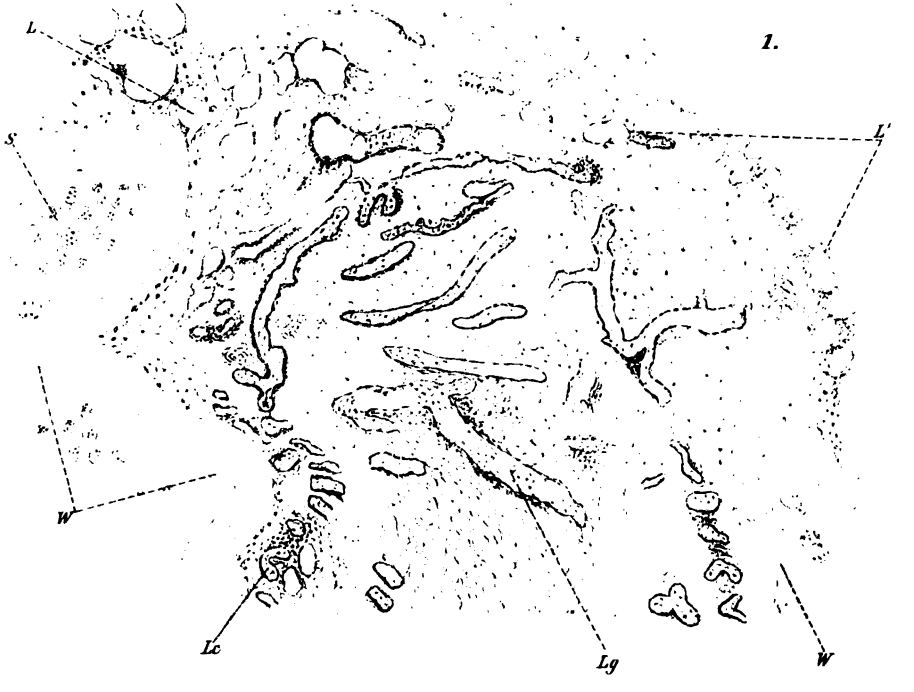

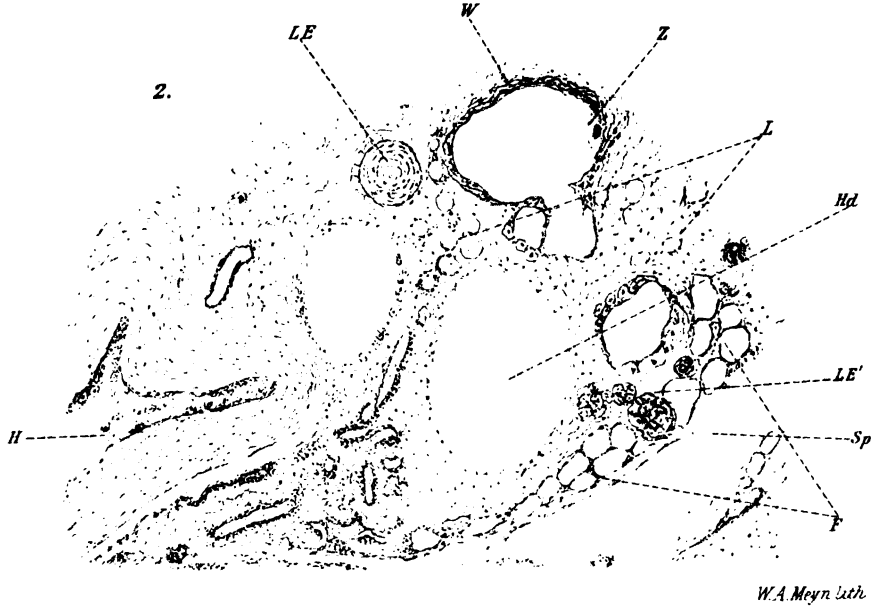

W.A. Meyn lith.

Taf. V.

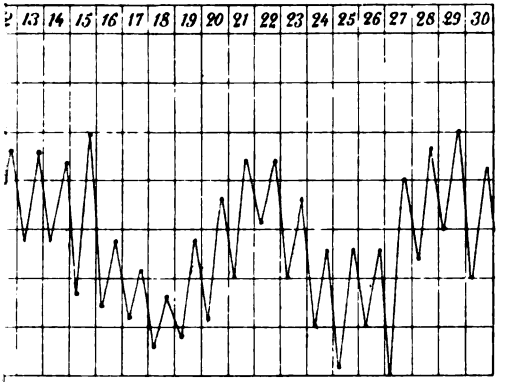
2 13 14 15 16 17 18 19 20 21 22 23 24 25 26 27 28 29 30

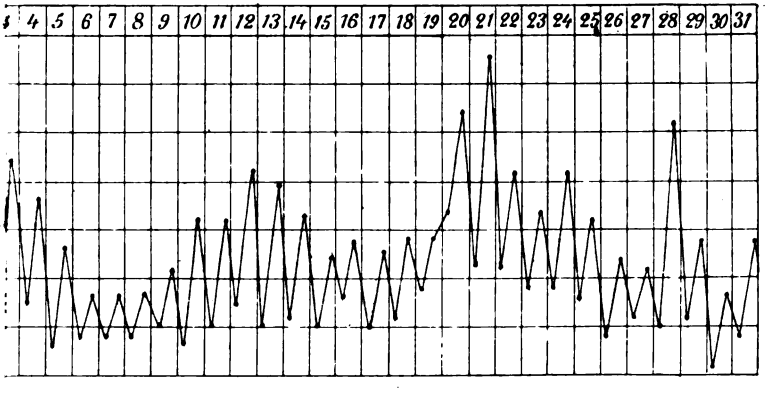
3 4 5 6 7 8 9 10 11 12 13 14 15 16 17 18 19 20 21 22 23 24 25 26 27 28 29 30 31

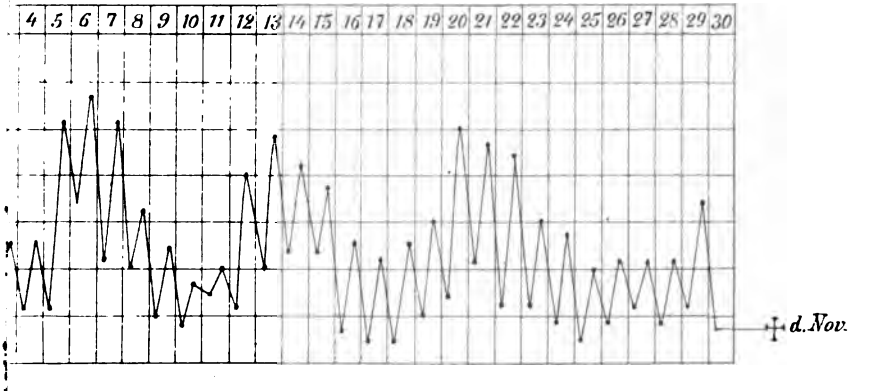
4 5 6 7 8 9 10 11 12 13 14 15 16 17 18 19 20 21 22 23 24 25 26 27 28 29 30
d. Nov.

1/1.

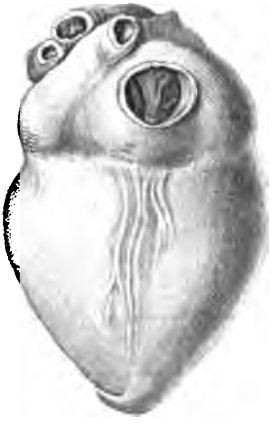

1/1.

2/1 n. G.

Lith. Schrütze Lith. Inst. Berlin

Alb. Schütze Lith. Inst. Berlin

Fig. 1.

Fig 2.

Archiv
für
pathologische Anatomie und Physiologie
und für
klinische Medicin.

Bd. 137. (Dreizehnte Folge Bd. VII.) Hft. 3.

XVIII.

Ueber das Verhalten von Nervenendorganen nach Durchschneidung der zugehörigen Nerven.

Von Dr. Benno Baginsky in Berlin.

(Hierzu Taf. IX.)

Zur Erforschung der Verbindungen der Nerven mit den zugehörigen Nervenendorganen ist neben den bekannten histologischen Untersuchungsmethoden auch die Degenerationsmethode vielfach in Anwendung gebracht worden. Sie beruht bekanntlich darauf, dass Nerven nach ihrer Durchschneidung in ihrem peripherischen Theile gewisse Veränderungen erkennen lassen, welche sie von der Norm erkenntlich unterscheiden und diese Veränderungen sollten sich nach den Beobachtungen einzelner Autoren auch erstrecken auf die nervösen Endorgane, welche nach der Durchschneidung der zugehörigen Nerven in letzter Linie ihrem Untergange entgegengeführt werden. Im Speciellen ist diese Methode für fast alle sensorische Nerven angewendet worden, und je nach den etwaigen Resultaten, welche durch die nachfolgende makroskopische und mikroskopische Untersuchung gewonnen wurden, ist alsdann von den verschiedenen Untersuchern die Art der Nervenverbindungen mit den Endorganen im Allgemeinen, wie mit den einzelnen zelligen Elementen derselben insbesondere festgestellt worden. So haben v. Vintschgau und

Hoenigschmied durch die Degenerationsmethode nach Durchschneidung des Nervus glossopharyngeus einen Untergang der Schmeckbecher herbeiführen zu können geglaubt und auf diese Weise ihrer Meinung nach eine Zusammengehörigkeit dieser Bildungen mit dem Nervus glossopharyngeus erschlossen, wenn sie auch über die letzten Nervenendigungen ein bestimmtes Urtheil nicht gewinnen konnten. Weiterhin hat W. Krause eine Degeneration der Tastkörperchen bei einem Affen beobachtet, bei dem er vorher die betreffenden Nerven durchschnitten hatte. Auch für den Nervus olfactorius liegen Degenerationsversuche vor, durch welche der Zusammenhang zwischen ihm und seinen Endorganen in der Schleimhaut genauer erforscht werden sollte, Versuche, welche vor längerer Zeit schon ausgeführt wurden, nachdem die anatomische Untersuchung sichere Aufklärung nicht zu geben versprach. Indem wir uns vorbehalten, auf diese Versuche weiterhin zurück zu kommen, wollen wir nur betonen, dass die Resultate, welche sich den verschiedenen Untersuchern hierbei ergeben hatten, nach scheinbar demselben experimentellen Eingriffe so ausserordentlich wechselnde waren, dass ein allgemein gültiges Gesetz, wie dies bereits Colasanti aussprach, nicht formulirt werden kann. Und dieser Ausspruch findet weiterhin seine Berechtigung in der Thatsache, welche durch die Untersuchungen W. Krause's und anderer Beobachter auch am Nervus opticus festgestellt ist, dass nehmlich nach Durchschneidung dieses Nerven eine Degeneration der retinalen Stäbchenschicht nicht erfolgt, was eigentlich nach Analogie an anderen Nerven, und, wenn anders die Degenerationsmethode für die hier vorliegenden Fragen Verwerthung finden sollte, hätte der Fall sein müssen.

Inzwischen ist die Degenerationsmethode etwas mehr in den Hintergrund gedrängt worden durch die in den letzten Jahren erheblich verbesserte Methodik der Untersuchung des Nervensystems und der Nervenendigungen mittelst der Golgi'schen Imprägnirungs- und der Ehrlich'schen Methylenblaumethode, indem mittelst derselben das Studium der Nervenendigungen in den Endorganen auf das Sorgfältigste betrieben wurde und auch manche Verhältnisse einer besseren Erkenntniss entgegen geführt worden sind. Ich erinnere an die vielen Arbeiten der letzten

Jahre über die Nervenendigungen in den Geschmacksknospen der Zunge, an der Riechschleimhaut u. s. w. und dabei haben sich den einzelnen Beobachtern vielfach Thatsachen ergeben, welche sich mit den durch die Degenerationsmethode gefundenen schwer vereinbaren lassen. So hat unter Anderen beispielsweise Retzius mit Hülfe der Ehrlich'schen Methylenblaumethode die Nervenendigungen in den Geschmacksknospen intercellulär und frei gefunden, und nicht zusammenhängend mit den fraglichen Geschmackszellen und darauf hin es direct ausgesprochen, „dass der bekannte experimentelle Beweis von v. Vintschgau (nehmlich der Untergang der Geschmacksknospen nach Durchschneidung des Nervus glossopharyngeus) nicht weiter zutrifft". Diesen von Retzius gemachten Beobachtungen stehen andere gegenüber (Fussari, Panasci u. A.), welche den directen Zusammenhang der Nerven mit den Geschmackszellen aufrecht erhalten, Beobachtungen, welche hinwiederum mit den bisherigen Erfahrungen, welche durch die Degenerationsmethode gemacht waren, übereinstimmen.

Es galt deshalb, den Werth der Degenerationsmethode nochmals zu prüfen; ergaben sich Differenzen, so war es wichtig, festzustellen, welch' etwaige Fehlerquellen hier in Betracht kommen, welche vielleicht den früheren Untersuchern entgangen sind.

Meine Nachprüfung erstreckte sich auf Durchschneidungs- und Degenerationsversuche am Nervus glossopharyngeus des Kaninchens und am Nervus olfactorius derselben Species. Ich wählte diese beiden Nerven, weil gerade für diese beiden bereits ausgiebige Untersuchungen vorlagen und weil in Folge ihrer Lage die Versuche leicht ausführbar sind und eindeutige Resultate zu ergeben versprachen. Die Versuche wurden im physiologischen Laboratorium der thierärztlichen Hochschule unter Leitung des Herrn Prof. H. Munk ausgeführt.

I. Versuche am Nervus glossopharyngeus.

In der Aethernarkose wurde sowohl bei jüngeren, als bei etwas älteren Kaninchen abwechselnd der rechte oder linke Nervus glossopharyngeus freigelegt, und jedesmal unter Vermeidung jeder Gefässverletzung ein etwa 1 cm langes Stück des Nerven exstirpirt. Die Wunde, welche genäht wurde, heilte in

den gelungenen Fällen per primam und die Thiere wurden verschieden lange Zeit, 3 bis 87 Tage, am Leben erhalten. Nach dem Tode, welcher durch Verblutung herbeigeführt wurde, wurde eine genaue makroskopische Untersuchung vorgenommen, die Nerven in Flemming'schem Gemisch conservirt, nach den bekannten Methoden erhärtet und geschnitten. Dasselbe wurde mit der Zunge vorgenommen, indem auch diese nach sorgfältigster Vorbereitung genau untersucht wurde, wobei zum Vergleiche auch die gesunde Zungenseite einer genauen Betrachtung unterzogen wurde. Meine Beobachtungen beziehen sich auf 9 brauchbare Versuche an jungen und etwas älteren, aber noch jungen Kaninchen, und hier hat sich gegenüber den Mittheilungen von v. Vintschgau und Hoenigschmied, welche nach Durchschneidung des Nervus glossopharyngeus bei jungen Kaninchen die Schmeckbecher der Papilla foliata und vallata auf der Operationsseite schon nach 3 Wochen haben verschwinden sehen, in allen 9 Versuchen gleichmässig die Thatsache herausgestellt, dass trotz der Durchschneidung des Nervus glossopharyngeus — ob rechts- oder linksseitig ist gleichgültig — bei ganz jungen und bei etwas älteren Thieren die Schmeckbecher unverändert bestehen bleiben, dass eine Degeneration oder ein Verschwinden derselben nicht stattfindet, gleichgültig, wie lange die Thiere nach der Operation leben.

Indem nun auf der operirten Seite gar keine Veränderungen an den Schmeckbechern der Papilla foliata und vallata meinerseits zu constatiren waren, also sich dieselben in nichts von der Norm unterschieden, könnte ich unter Hinweis auf die normale histologische Struktur der Geschmacksknospen auf jede weitere Auseinandersetzung Verzicht leisten, wenn nicht die detaillirten Beschreibungen von Veränderungen an den Schmeckbechern seitens zweier so namhafter Histologen, wie v. Vintschgau's und Hoenigschmied's, vorliegen würden, welche unzweifelhaft nach genauester Untersuchung zu gegentheiligen Angaben gelangt sind. Es bedürfen deshalb die Mittheilungen von v. Vintschgau und Hoenigschmied einer genaueren Betrachtung.

Beide Autoren stimmen in ihren Mittheilungen darin überein, dass die Schmeckbecher nach der Durchschneidung des Nervus

glossopharyngeus auf der Operationsseite völlig verschwinden und dass an Stelle der Becher nichts Anderes zu finden ist, als die gewöhnlichen Epithelzellen. Im Einzelnen gestalten sich nach diesen Autoren die Veränderungen zunächst zeitlich so, dass der degenerative Prozess abgelaufen ist, nach der ersten Angabe — nach 5 Monaten —, nach der zweiten Angabe — nach 3 Wochen, und dass die Veränderungen zwischen dem ersten und dem zweiten Tage nach der Operation bereits erkennbar sind. Diese Veränderungen zeigen sich 1) an den Deckzellen, welche sich mit Körnchen füllen, 2) an den einzelnen Bechern, welche sich vergrössern oder vergrössert erscheinen, 3) an gewissen Anomalien des untersten Bechers, welcher sich übrigens von allen zuerst verändert darstellt; derselbe erscheint vielfach schmäler und schmächtiger als in der Norm, und, worauf besonders Werth gelegt wird, schief liegend und endlich verschwinden die äusseren Contouren; nebenbei schmiegen sich die Zellen des Bechers der Art den Epithelzellen an, dass man eine Umwandlung der Deckzellen in Epithelzellen für wahrscheinlich halten muss. In dieser Periode constatirte auch v. Vintschgau Zellen, welche bald schief, bald senkrecht auf die verticale Richtung der Falten, also auch schief oder vertical auf die gewöhnliche Richtung der Epithelzellen stehen und diese Zellen sollten früheren Bechern angehören, welche jetzt zerstört sind. Dies im Wesentlichen die Angaben von v. Vintschgau und Hoenigschmied.

Wenn ich die Angaben dieser beiden Autoren genauer prüfe und die aufgenommenen Befunde mit den meinigen vergleiche, so muss ich constatiren, dass alle Momente, welche von v. Vintschgau und Hoenigschmied als pathognomonisch für die der Operation nachfolgenden und durch dieselbe herbeigeführten Veränderungen geschildert worden sind, in ganz gleicher Weise, auch auf der nicht operirten Seite vorkommen und auch bei überhaupt nicht operirten Kaninchen, d. h. mit anderen Worten, auch in der Norm; und in der That, wenn man sich der Mühe unterzieht, eine grössere Zahl von Papillae foliatae und vallatae — an gut conservirtem Material — mikroskopisch zu untersuchen, so kann man sich nicht schwer überzeugen, dass alle jene auf die Nervendurchschneidung zurückgeführten

Veränderungen der Geschmackbecher bereits in der Norm vollzählig vorhanden sind.

Dass dies v. Vintschgau entgangen ist, erscheint um so auffallender, als gerade v. Vintschgau selbst auf die Anomalien innerhalb der Schmeckbecher hingewiesen hat und er sich von der Anwesenheit dieser innerhalb der Norm befindlichen Abnormitäten sowohl auf der gesunden, wie auf der operirten Seite mit Leichtigkeit hätte überzeugen können. v. Vintschgau giebt unter Anderem selbst an, dass 1) bei unversehrten Kaninchen an einer Seite einer Falte die Schmeckbecher ganz fehlen können, 2) dass sie auch an 2 sich gegenüber liegenden Seitenflächen ganz fehlen können und dass dabei die Falte schmäler und flacher sein kann und 3) dass manchmal überhaupt nur 1 bis 2 Becher zu finden sind. Finden sich diese oben angeführten 3 Momente zufällig auf der operirten Seite in einer grösseren Zahl von Schnitten zusammen vor, so ist es natürlich nur zu leicht verständlich, wenn hier ein causaler Zusammenhang mit der Operation angenommen wird, der aber thatsächlich nicht besteht, und dass dies in der That der Fall ist, geht aus den Mittheilungen v. Vintschgau's selbst hervor. v. Vintschgau lässt die Degeneration der Schmeckbecher nach Durchschneidung des Nervus glossopharyngeus 3 Wochen nach der Operation vollendet sein und dabei giebt v. Vintschgau selbst an, „mehrere Monate nach der Durchschneidung des Nervus glossopharyngeus zeigt sich der oberste Becher noch vorhanden". Wie sollte dieser Widerspruch sich erklären lassen! Ebenso wenig, wie ich das etwaige Fehlen der Schmeckbecher auf einen durch die Operation veranlassten Untergang derselben zu beziehen vermag, kann ich die detaillirten Veränderungen innerhalb der histologischen Struktur der Zellen und in der Stellung derselben zur Längsaxe der Falten u. s. w. als pathognomonisch anerkennen. Zum mindesten müsste doch zunächst bei dem Zusammenhang der Nervenfasern mit den Zellen der Schmeckbecher eine Veränderung der eigentlichen Schmeckzellen, und nicht blos der Deckzellen nachweisbar sein. In dieser Beziehung vermissen wir in den Arbeiten von v. Vintschgau und Hoenigschmied jede Angabe, nur von einer Anfüllung mit Körnchen innerhalb der Deckzellen ist die Rede.

Ich habe sorgfältig auf das Verhalten der Schmeckzellen geachtet und konnte irgend welche Veränderungen derselben gegenüber der Norm nicht constatiren, ebenso wenig, wie ich der körnigen Anfüllung der Deckzellen irgend welchen Werth beilegen möchte, da sie auch vielfach auf der nicht operirten Seite sich zeigt. Was nun noch die Anomalien des untersten Bechers betrifft, so kommen dieselben ebenfalls auf der gesunden Seite vor, und seine schiefe Lage, welche vielfach beobachtet wird, im Verein mit dem Auftreten von schief auf die verticale Richtung der Falten gestellten Zellen erklärt sich leicht durch die Abweichung der Schnittrichtung, durch welche gewisse scheinbare Veränderungen gesetzt werden können, aber nicht blos in den untersten Bechern, sondern auch in den mittleren und oberen, so dass hier die mannichfachsten Bilder entstehen können, welche bei richtiger Deutung sich als die Folgen der Schnittrichtung ergeben.

Ich habe, wie bereits angegeben, auch die Nerven mikroskopisch untersucht und in den peripherischen Abschnitten der Nerven hochgradige Degenerationen constatiren können; auch schien es, als ob die in der Zunge gelegenen Ganglienzellen vielfach Degenerationen zeigen, indem der Kern geschrumpft erschien und auch das Protoplasma körnig verändert war; ich möchte indess auf diese Befunde keinen besonderen Werth legen, da sie nur nebensächlich aufgenommen, noch einer weiteren Ausführung bedürftig sind, um so mehr, da ja wahrscheinlich andere Ganglienzellen, welche zur Chorda tympani gehören, intact bleiben werden.

II. Versuche am Nervus olfactorius.

Wie bereits bemerkt, liegen auch für den Nervus olfactorius Durchschneidungs- und Degenerationsversuche vor und die Beobachtungsresultate sind hier ausserordentlich wechselnd und vielfach widersprechend.

Nach Durchschneidung des Nervus olfactorius fand zunächst C. K. Hoffmann eine fettige Degeneration sämmtlicher epithelialer Elemente, sowohl der Riechzellen, wie der Epithelzellen beim Frosch und beim Kaninchen und ausserdem beim Kaninchen eine fettige Degeneration der zwischen dem Epithel und dem Bindegewebe liegenden Zellenschichten. Colasanti konnte

beim Frosche nach Durchschneidung der Riechnerven weder eine Degeneration des Epithels noch der Nervenfasern nachweisen. Endlich fand Exner beim Frosch nur nach Exstirpation des ganzen Tractus und Bulbus olfactorius Degeneration beider Zellenarten der Riechepithels. Für's Kaninchen verzeichnet Exner nur einen misslungenen Versuch; hier bestanden keine oder mindestens so geringe Veränderungen, dass darauf kein Werth zu legen ist.

Ich habe nun die Degenerationsversuche am jungen Kaninchen wiederholt, einmal um auch hier die bestehenden Differenzen in den Anschauungen aufzuklären und auch andererseits über die Verwerthung der Degenerationsmethode für die Feststellung der Verbindung zwischen Nerv und Riechzellen ein Urtheil zu gewinnen; die Endigung der Olfactoriusfasern im Riechepithel, wie sie vor Jahren schon von M. Schultze vermuthet wurde, ist ja inzwischen durch die mannichfachsten Untersuchungen (Retzius, Brunn u. A.) festgestellt worden.

Bei der Eigenartigkeit des Eintrittes des Olfactorius in die Nasenhöhle ist naturgemäss die isolirte Durchschneidung des Nervus olfactorius nicht ausführbar, sondern sie erfolgt zugleich mit der Zerstörung der Lobi olfactorii, wie dies W. Krause in seiner Anatomie des Kaninchens beschreibt. Ein Hautschnitt wird in der Medianlinie längs der Sutura frontalis zwischen beiden Augen in der Länge von etwa 1,5 cm angelegt, der Schädel in der Pars frontalis ossis frontis eröffnet und der Lobus olfactorius einseitig entfernt. Die Blutung ist hierbei mässig und unter leichter Compression in kurzer Zeit beseitigt. Junge Kaninchen überleben den Eingriff leicht, während ältere vielfach schon wenige Tage nach der Operation ohne jeden nachweisbaren Grund zu Grunde gehen. Ich verfüge aus einer grösseren Zahl von Versuchen über 5 gelungene, welche an neugebornen und jungen Thieren ausgeführt worden sind. Nachdem ich die Thiere 13 bis 68 Tage am Leben erhalten hatte, wurden dieselben durch Verblutung getödtet, die Nasenhöhle in Flemming'schem Gemisch conservirt und mikroskopisch meist auf Serienschnittreihen untersucht.

Vorversuche hatten ergeben, dass die Veränderungen in den ersten Tagen nach der Operation äusserst geringe waren,

so dass die eigentlichen Befunde erst gegen den 10. bis 12. Tag aufgenommen werden konnten. Als Resultat der Durchschneidung des Nervus olfactorius beim neugebornen und jungen Kaninchen hat sich herausgestellt, 1) dass die ganze Riechschleimhaut atrophirt und zwar sowohl das Epithel als auch die Submucosa; 2) dass besonders atrophisch erscheinen die Riechzellen (Nervenzellen), dass aber auch in Mitleidenschaft gezogen sind die Epithelzellen (Stützzellen); 3) dass die Atrophie bei der scheinbar gleichen Versuchsanordnung in den verschiedenen Versuchen nicht an allen Stellen der Schleimhaut gleichmässig ist und 4) dass die Atrophie um so hochgradiger ist, je länger die Thiere nach der Operation am Leben erhalten werden. Besonders bemerkt wird noch, dass die Atrophie des Nervus olfactorius nicht in gleichem Verhältnisse zur Atrophie der Schleimhaut steht.

Betrachten wir nun im Einzelnen die Veränderungen, welche durch die mikroskopische Untersuchung festgestellt werden konnten, so beginne ich zuerst mit denjenigen, welche sich bei einem Kaninchen vorfanden, welches 2 Tage nach der Geburt operirt, 13 Tage nach Exstirpation des linken Bulbus olfactorius getödtet worden war. Schon bei schwächerer Vergrösserung erscheint die ganze Epithelschicht der Riechschleimhaut auf der linken operirten Seite etwas schmäler, als auf der nicht operirten, und besonders zeigt sich bei stärkerer Vergrösserung, dass die Schicht der Riechzellen (M. Schultze's dritte Schicht, vergl. Max Schultze's Untersuchungen über den Bau der Nasenschleimhaut. Halle 1862. S. 61) die Hauptveränderungen darbietet, indem sich hier grosse Lücken vorfinden, augenscheinlich in Folge des Ausfalls von Zellen; einzelne Zellkerne sind hochgradig verändert und geschrumpft und zwischen ihnen zeigt sich mannichfach körniger Detritus. Die äussere peripherische, sogenannte streifige Schicht des Epithels und die zweite Schicht, in welcher wesentlich die Kerne der Epithelialzellen gefunden werden, lassen deutlich nachweisbare Veränderungen nicht erkennen. Bemerkenswerth ist das Vorkommen von Mitosen in allen 3 Schichten auf der operirten Seite, während sie auf der

nicht operirten Seite kaum vorhanden sind. Die eben angeführten Veränderungen sind indess nicht überall gleichmässig; während an einzelnen Stellen der Schleimhaut dieselben äusserst leicht nachweisbar sind, findet man an anderen Partien derselben nur äusserst geringe Degenerationen, so dass man die Schleimhaut an diesen Stellen als fast normal bezeichnen möchte. Die bindegewebige Grundlage der Riechschleimhaut erscheint fast intact; an den Bowmann'schen Drüsen sind Veränderungen nicht zu constatiren, dagegen erscheinen die Querschnitte des Nervus olfactorius etwas schmäler, aber nicht erheblich, ohne dass an den einzelnen Elementen etwas Pathologisches auffindbar ist; der Nervenquerschnitt erscheint etwas zusammengesintert. An den Gefässen sind ebenfalls keine Veränderungen auffindbar. Mit den durch die Untersuchung festgestellten Befunden sind auch übereinstimmend die Maasse, welche die Schleimhaut auf der operirten Seite, etwa um $\frac{1}{5}$ schmäler, gegenüber der entsprechenden Normalseite erscheinen lassen.

Genau dieselben Veränderungen, nur in etwas vorgerückterem Maasse, lassen sich constatiren bei einem Kaninchen, welches 19 Tage nach der Operation getödtet wurde. Die Schleimhaut auf der operirten Seite erscheint fast um $\frac{1}{4}$ dünner, als auf der Normalseite. Und auch hier zeigte die dritte Schicht die Hauptveränderungen, indem hier an vielen Stellen directe Lücken vorhanden sind; es fehlen hier die Elemente und ausserdem zeigen sich viele Kerne geschrumpft und atrophisch. Die erste und zweite Schicht lassen auch hier erhebliche Veränderungen nicht erkennen, auch ist die bindegewebige Grundlage mit den Gefässen und Drüsen zwar etwas schmäler auf der operirten Seite, aber sichere Veränderungen sind nicht nachweisbar und auch die Nervenquerschnitte des Olfactorius erscheinen nur in sehr geringem Grade gegenüber der Norm reducirt.

Bei dem Kaninchen, welches 24 Tage nach der einseitigen Bulbusexstirpation zur Untersuchung kam, sind nun die Veränderungen noch weiter vorgeschritten. Die Schleimhaut erscheint nunmehr schon um fast ein Drittel der Breite reducirt und auch hier zeigt sich die Ungleichmässigkeit des degenerativen Prozesses an den verschiedenen Stellen der Riechschleimhaut, indem an einzelnen Stellen die Degeneration sehr hochgradig, an anderen Stellen

mindergradig ist. Im Einzelnen gestalten sich die Vorgänge auch hier so, dass die Hauptveränderungen sich kundgeben in der 3. Schicht, indem dieselbe hochgradig verschmälert erscheint; die Zahl der Riechzellenkörper ist erheblich verringert, es finden sich nebenbei vereinzelte rudimentäre Kerne vor. Die bindegewebige Grundlage der Schleimhaut mit Drüsen, Blutgefässen, Nervenquerschnitten zwar etwas verschmälert, aber mit nicht erheblich nachweisbaren Veränderungen.

Bei dem Kaninchen, welches 28 Tage nach der Operation lebte, haben die Veränderungen noch mehr zugenommen; die Schleimhaut der operirten Seite ist beinahe auf die Hälfte zusammengeschrumpft und wenn auch, wie in den übrigen bereits angeführten Versuchen auch hier die 3. Schicht besonders atrophirt und verändert gefunden wird, so zeigen doch auch die erste und zweite Schicht nachweisbare Anomalien. Im Einzelnen gestalten sich bei genauester Untersuchung die Veränderungen in folgender Weise: die äusserst streifige Schicht ist verschmälert, fast auf die Hälfte reducirt und gleichzeitig ist der streifige Charakter fast verloren gegangen. Die zweite Schicht, in der im Wesentlichen die Kerne der Epithelzellen gefunden werden, zeigt geringfügigere Störungen; indess sind auch hier zerfallene Kernrudimente zu finden; die Zahl der Kerne erscheint verkleinert. Die dritte Schicht zeigt auch hier die meisten Veränderungen. Hier finden sich grosse Lücken, augenscheinlich in Folge Ausfalls von Zellen. Die restirenden Kerne sind geschrumpft, liegen enger an einander, nehmen einen dunkleren Farbenton an und auch die Gesammtzahl erscheint bei ungefährer Schätzung erheblich verringert.

Auch hier zeigt sich bei Vergleich der verschiedenen Schnitte und der einzelnen Schleimhautpartien an demselben Präparate, dass die Atrophien nicht gleichmässig über die Schleimhaut vertheilt sind, dass an einzelnen Stellen dieselben grösser, an anderen kleiner, und noch anderen Stellen äusserst geringfügig sind.

In diesem Stadium ist nun auch die bindegewebige Grundlage der Schleimhaut in den atrophischen Prozess mit einbezogen; hier lassen sich Veränderungen in den Bowmann'schen Drüsen und dem Nervus olfactorius deutlich nachweisen; die Drüsen-

elemente sind geschrumpft und auch die Nervenquerschnitte erheblich verschmälert. An den Gefässen gelang es mir trotz genauen Nachsuchens nicht, Veränderungen nachzuweisen. Im Allgemeinen erscheint das Epithel in seinem Bestande mehr geschädigt, als die bindegewebige Grundlage der Schleimhaut, indem das Epithel erheblicher verändert ist, als das Substrat. Fig. 1 in naturgetreuer Zeichnung lässt die Veränderungen deutlich erkennen.

Endlich habe ich noch zu erwähnen die Veränderungen, welche ich bei einem Kaninchen 68 Tage nach der einseitigen Bulbusolfactoriusexstirpation habe feststellen können. In Fig. 2 kommen dieselben zum Ausdruck. Im Wesentlichen decken sich die hier festgestellten Befunde mit den bisher aufgenommenen, mit dem Unterschiede nur, dass die Gesammtatrophie noch erheblich grösser ist. Es zeigt sich die gesammte Schleimhaut, sowohl das Epithel, wie die bindegewebige Grundlage mit ihrem Inhalte, den Drüsen und den Olfactoriusfasern hochgradig atrophisch. Im Epithel sind alle 3 Schichten verändert, sie sind schmäler geworden; die äusserste Schicht ist fast verschwunden, auch die zweite Schicht der Epithelzellen ist reducirt und noch mehr die dritte Schicht der Riechepithelien; auch die Bowmann'schen Drüsen scheinen geschrumpft und die Nervenquerschnitte des Olfactorius erheblich reducirt, indem die bindegewebigen Septa etwas verdickt erscheinen, ihre Kerne vielfach geschrumpft sind und der eigentliche Nerveninhalt durch Verminderung der Zahl der Fasern erheblich verschmälert erscheint. An den Gefässen dagegen soweit sie sichtbar sind, konnte ich Veränderungen nicht constatiren. Im Allgemeinen ist die Atrophie des gesammten Epithels auch hier grösser, als die der übrigen Schleimhaut.

Fassen wir nunmehr die Befunde, welche wir nach Exstirpation des Bulbus olfactorius bei jungen Kaninchen aufnehmen konnten, zusammen, so zeigt sich, dass in den 5 gelungenen Versuchen der Exstirpation des Bulbus olfactorius bei jungen Kaninchen mehr oder weniger hochgradige Veränderungen der Riechschleimhaut nachfolgen, welche um so mehr an Ausdehnung zunehmen, je länger die Thiere nach der Operation am Leben belassen werden. Und wenn es angängig ist, aus dem Nebeneinander der Veränderungen in den verschiedenen Versuchen gewisse Rückschlüsse zu machen auf den Ablauf der Verände-

rungen, so zeigt sich überall, dass es in erster Linie die dritte Schicht des Epithels, d. h. die Riechzellen es sind, welche zuerst dem Untergange entgegen gehen und auch am meisten unter der angewandten Operationsmethode leiden. Es zeigt sich aber auch weiterhin, dass später nach einer gewissen Zeit auch die Epithelien degeneriren, die Nervenfasern und Drüsen. Ueber die Gefässe habe ich ein bestimmtes Urtheil nicht gewinnen können. Es ist also über jeden Zweifel feststehend, dass nach Exstirpation des Bulbus olfactorius, sowohl das Epithel, wie die bindegewebige Grundlage der Schleimhaut atrophirt und so würden meine Resultate mit denen C. K. Hoffmann's übereinstimmen.

Fraglich ist nun, wie diese Veränderungen zu deuten sind, oder mit anderen Worten, ob sie die Folge der Nervendurchschneidung sind und in directem Zusammenhange mit derselben stehen.

Bei oberflächlicher Betrachtung scheint es allerdings, dass die Durchschneidung des Bulbus olfactorius die alleinige Ursache ist für den Zerfall der Riechzellen und es würde dieser experimentelle Beweis gut in Einklang zu bringen sein mit den durch die neuesten Untersuchungen für den Nervus olfactorius festgestellten Thatsachen, wonach jede Riechzelle oder bipolare Nervenzelle des Riechepithels in eine Olfactoriusfaser übergeht und einen einheitlichen isolirten Verlauf — jede einzelne für sich — bis zum Bulbus hat, wo sie alsdann mit freien Endverzweigungen endigt. Aber bei genauem Zusehen stellen sich dieser Auffassung erhebliche Schwierigkeiten entgegen. In erster Linie muss es auffallen, dass ein erhebliches Missverhältniss besteht zwischen der Degeneration der Riechzellen und derjenigen des Nervus olfactorius, wie man sich auf den verschiedensten Querschnitten in der Schleimhaut überzeugen kann. Wie sollte man sich den Untergang der Riechzellen erklären können bei der anatomischen Verbindung derselben mit den Riechnervenfasern, ohne dass letztere mit atrophiren? Weiterhin liesse sich die Atrophie der gesammten Schleimhaut, wie wir sie besonders in dem letzten Operationsfalle constatiren konnten, nicht deuten unter der Annahme, dass nach Durchschneidung des zugehörigen Nerven nur die Nervenendorgane zu Grunde gehen. Lassen demnach die Versuchs-

resultate eine Eindeutigkeit nicht zu, so müssen wir uns nach anderen Erklärungsgründen umsehen. Die Eindeutigkeit wird weiterhin noch gestört, abgesehen von den eben angegebenen Momenten, auch durch die verschiedene Localisation der Atrophien, welche bei scheinbar ganz gleichem Operationsverfahren, bei scheinbar gleicher Ausdehnung der Operation doch an verschiedenen Stellen der Riechschleimhaut verschieden gross, ja an einzelnen Stellen sogar sehr klein sein können.

Betrachten wir genauer das geübte Operationsverfahren, so handelt es sich hierbei nicht einfach um eine Nervendurchschneidung, sondern um die Exstirpation des Bulbus olfactorius, mit der gleichzeitig die Läsion gewisser, die Regio olfactoria versorgender Gefässe zusammenfällt und es betrifft die Verletzung die Arteria ethmoidalis posterior, welche nach den Angaben Krause's beim Kaninchen auf der oberen Fläche des Lobus olfactorius cerebri nach vorn verläuft, mittelst feiner Zweige in die Nasenhöhle gelangt und sich in der Gegend der Conchae posteriores verzweigt. Unter der Annahme, dass dieses aus der Carotis interna entstammende, für die Ernährung der Schleimhaut der Nasenhöhle und der Regio olfactoria ausserordentlich wichtige Gefäss bei der hier in Frage kommenden Operation stets zerstört wird, würden mit Leichtigkeit alle Störungen und die etwaigen Variationen innerhalb derselben sich erklären lassen. Je nach der Schnelligkeit, mit der sich ein genügender Collateralkreislauf entwickelt, kann alsdann die Atrophie innerhalb gewisser Grenzen schwanken und auch für die verschiedene Localisation der Veränderungen würden wir unter dem angeführten Gesichtspunkt einen passenden und genügenden Grund finden. Dass die Riechepithelien von allen Theilen der Schleimhaut zuerst in Mitleidenschaft gezogen werden, würde nur für die ausserordentliche Zartheit derselben und Vulnerabilität sprechen, wie wir dies auch schon bei der einfachen Conservirung der normalen Riechschleimhaut beobachten. Dabei bedarf es wohl kaum des Hinweises, dass bei diesem Erklärungsversuche die Möglichkeit, es könnte ein nervöser Einfluss auch noch in Frage kommen, nicht ausgeschlossen ist und es wäre ja immerhin denkbar, dass ohne die Mitwirkung der Gefässe die Nervendurchschneidung allein die Atrophie der Riechzellen herbeiführen

könnte, während die Atrophie der übrigen Schleimhaut auf Kosten der Circulationsunterbrechung alsdann zu beziehen wäre. Aber unsere Versuchsanordnung ist, wie sich jetzt mit Sicherheit ergiebt, nicht in der Lage, letztere Möglichkeit zu beweisen. Hält man mit diesen eben am Nervus olfactorius gewonnenen Erfahrungen die negativen Resultate der Glossopharyngeus-Durchschneidung zusammen, so ergiebt sich wohl zur Evidenz, dass die Degenerationsmethode nicht verwerthbar ist für das Studium der Nervenendigungen in den sensorischen Endapparaten und auch nicht beweiskräftig herangezogen werden kann für den Nachweis des Zusammenhanges gewisser Nerven mit gewissen Endorganen. Ich bin mir allerdings bewusst, dass die Durchschneidungsversuche am Nervus olfactorius und am Nervus glossopharyngeus, wie wir sie eben geschildert haben, streng genommen nicht pari passu zusammengestellt werden können, zumal, abgesehen von den bereits angeführten Unterschieden in der Operation selbst, beim Glossopharyngeus bekanntlich zwischen Nerv und Schmeckbecher noch Ganglienzellen in der Zungensubstanz eingelagert sind, welche den Ablauf der Degeneration in den Schmeckbechern hindern können, während beim Nervus olfactorius die anatomischen Verhältnisse durchaus andere sind. Aber, wie dem auch sei, geht aus meinen Versuchen, abgesehen von der Feststellung der hier in Frage stehenden Thatsachen, hervor, dass die Durchschneidungsversuche nicht so eindeutig aufgefasst werden dürfen, worauf ich besonders aufmerksam machen wollte.

Literatur.

v. Vintschgau und Hoenigschmied, Nervus glossopharyngeus und Schmeckbecher. Pflüger's Archiv. Bd. XIV. 1876.

v. Vintschgau, Beobachtungen über die Veränderungen der Schmeckbecher nach Durchschneidung des Nervus glossopharyngeus. Pflüger's Archiv. Bd. XXIII. 1880.

W. Krause, Die Terminalkörperchen der einfach sensibeln Nerven. Hannover 1860.

Retzius, Biologische Untersuchungen. 1892. Neue Folge. IV. S. 32.

Fussari et Panasci, Les terminaisons des nerfs dans la muqueuse et dans les glandes sereuses de la langue des mammifères. Archiv. italien. de Biologie. Tome XIV. p. 240.

Hoffmann, Onderzoekingen over den anatomischen bouw van de Membrana olfactoria en het peripherische nitende van den nerv. olfactorius. Dissertat. Amsterdam 1867.

Colasanti, G., Untersuchungen über die Durchschneidung des Nervus olfactorius bei Fröschen. Archiv von Reichert und du Bois Reymond. 1875.

Exner, Untersuchungen über die Riechschleimhaut des Frosches. Sitzungsberichte der Wiener Akademie. Bd. 69. II. Abth. Januar 1871.

Derselbe, Weitere Studien über die Riechschleimhaut bei Wirbelthieren. Sitzungsberichte d. Wiener Akad. Bd. 65. III. Abth. Januar 1872.

Derselbe, Fortgesetzte Studien über die Endigungsweise der Geruchsnerven. Sitzungsberichte d. Wiener Akad. Bd. 75. III. Abth. October 1877.

Krause, Anatomie des Kaninchens. Leipzig 1884. II. Aufl. S. 304 u. 253.

Erklärung der Abbildungen.

Tafel IX.

Fig. 1. Schnitt durch das Septum narium. Regio olfactoria. Zeiss Ocular II, Obj. D. Kaninchen 28 Tage nach der Operation. a die Normalseite. b die Operationsseite, an der die Veränderungen deutlich sichtbar sind. c Knorpel. 1. äussere Schicht, sogenannte streifige Schicht. 2. Epithelkerne. 3. Kerne der Riechzellen. 4. Drüsen. 5. Querschnitt des Nervus olfactorius.

Fig. 2. Schnitt durch das Septum narium, Regio olfactoria von dem Kaninchen, welches 68 Tage nach der Operation gelebt hat. Vergrösserung und Bezeichnung wie in Fig. 1. Die Schleimhaut ist im Ganzen atrophisch und hat in Folge der nicht gleichmässigen Atrophie und des Ausfalls der Elemente eine etwas wellenförmige Oberfläche.

XIX.

Beiträge zur Histogenese der acuten Nierenentzündungen.

(Aus dem Pathologischen Institut der Universität Rostock.)

(Eine von der medicinischen Facultät der Universität Rostock gekrönte Preisschrift.)

Von Theodor Burmeister, Cand. med.
in Rostock.

(Hierzu Taf. X.)

Die folgenden Untersuchungen wurden veranlasst durch eine von der medicinischen Facultät der Universität Rostock für das Jahr 1892 gestellte Preisaufgabe, welche folgendermaassen lautete:

„Es sollen auf experimentellem Wege die frühesten Stadien von Nierenentzündung hervorgerufen werden, und weiter sollen mit Benutzung des so erlangten Materials und unter Heranziehung des bei Sectionen gewonnenen durch mikroskopische Untersuchung die primären Veränderungen im secernirenden Parenchym und im gefässhaltigen Bindegewebe der Nieren festgestellt werden, sowie das Abhängigkeitsverhältniss beider von einander.“ —

Die aufgeworfene Frage nach der Histogenese der experimentell erzeugten und spontan entstandenen Nierenentzündung erheischt zunächst volle Klarheit über den Begriff der Entzündung im Allgemeinen: Denn nur dann kann man im Stande sein den verschiedenartigen Veränderungen in den Nieren — den degenerativen am Parenchym, den exsudativen und proliferativen im interstitiellen Gewebe und an den Glomerulis — die richtige Stellung anzuweisen. Wie sehr nun auch der Begriff der Entzündung in allgemein pathologischer Beziehung complicirt und schwankend ist, so dass schon öfters Versuche gemacht sind, ihn ganz zu beseitigen und in seine einzelnen Bestandtheile aufzulösen (Thoma), und wie sehr auch gerade in neuester Zeit

— vor Allem durch die Untersuchungen über die Phagocytose und Chemotaxis — neue Ideen in die Entzündungslehre getragen sind, so kann man doch im Allgemeinen noch daran festhalten, dass der alte Virchow'sche Entzündungsbegriff beseitigt und in den Hauptpunkten durch die Cohnheim'sche Lehre ersetzt ist, dass die Entzündung durch eine Gefässalteration charakterisirt sei, welche flüssige und zellige Exsudation nach sich ziehe. Trotzdem ist man doch gerade in Bezug auf die Nierenentzündung zu einer übereinstimmenden Auffassung nicht gelangt. Hier fliesst vielmehr der Virchow'sche und Cohnheim'sche Entzündungsbegriff oft recht ungeordnet durch einander, besonders auch deshalb, weil es oft schwer hält, die klinischen Bilder der Nierenentzündungen mit den anatomisch feststellbaren Thatsachen zu vereinigen. Gerade aus diesem Grunde soll nun den nachfolgenden Untersuchungen, damit wenigstens ein fester Grund und Boden als Ausgangspunkt vorhanden ist, der Cohnheim'sche Entzündungsbegriff, wie er sich weiter entwickelt hat und durch Weigert, Marchand und Ziegler vertreten wird, in möglichst consequenter Weise zu Grunde gelegt werden.

Während auf der einen Seite alles, was man unter den Begriff des Morbus Brightii zusammenfassen kann, mit dem Namen Nephritis bezeichnet wird, so unter den älteren Autoren von Reinhardt (Charité-Annal. Bd. I) und Frerichs (Die Bright'sche Nierenkrankheit. 1851), unter den neueren von Aufrecht (Die diffuse Nephritis. 1879), wird auf der anderen Seite die Amyloidentartung von der Nephritis abgetrennt, und diese wieder allgemein in parenchymatöse und interstitielle eingetheilt, selbst wenn der mikroskopische Befund lediglich eine Degeneration des secernirenden Parenchyms ergeben sollte: so von Virchow in seiner Cellularpathologie, Grainger-Stewart, Bartels (Ziemssen, Handbuch der speciellen Pathologie. Bd. IX), Lecroché (Traité des maladies des reins. 1877), Fürbringer (Zur Klinik und pathologischen Anatomie der diphtherischen Nephritis), Rosenheim (Pathologie und Therapie der Nierenkrankheiten. 1886) u. A. Erst Weigert war es, der die rein parenchymatösen Degenerationen von der eigentlichen Nephritis scharf trennte (Die Bright'sche Nierenerkrankung. Volkmann'sche Sammlung. Bd. 162 u. 163. 1879), und ihm müssen wir uns

anschliessen, wenn wir die Cohnheim'sche Lehre von der Entzündung auch im Besonderen auf die Nieren übertragen wollen. Denn es liegt nach diesem Entzündungsbegriff auf der Hand, dass es nicht die Erkrankung der Parenchymzellen ist, was das Wesen der Entzündung ausmacht, wenn auch für den Kliniker nach den Erscheinungen im Leben manches als Nierenentzündung erscheinen mag, was thatsächlich nur Parenchymdegeneration ist. Vielmehr muss nothwendig eine Veränderung im Circulationsapparat hinzukommen, und zwar eine derartige Veränderung der Gefässe, dass deren Wandungen den Durchtritt, das Exsudiren von Serum und weissen Blutkörperchen ermöglichen. So einfach nun diese Verhältnisse oft in einzelnen Organen, besonders in den serösen Häuten festzustellen sind, so complicirt liegen sie bekanntermaassen in den Nieren, so dass die histologischen Kriterien der Entzündung hier durchaus nicht einfache sind. Es liegt das daran, dass in Folge der physiologischen Thätigkeit und des anatomischen Baues der Nieren bereits im Anschluss an einfache, nicht entzündliche Circulationsstörungen Veränderungen auftreten, welche wir auch bei den acuten Nierenentzündungen nicht vermissen: nehmlich Austritt von Eiweiss in den Kapselraum der Glomeruli, Cylinderbildung und desorganisatorische Vorgänge am secernirenden Parenchym, an die auch gewisse proliferative Vorgänge anschliessen können. Da diese Veränderungen somit den acuten Entzündungen nicht allein zukommen, genügen sie nicht zur Charakterisirung der Nephritis, wie das sowohl bei Thierversuchen, wie auch bei der Untersuchung menschlicher Nieren nur zu oft geschehen ist. Es musste daher unser Hauptaugenmerk auf wirklich unterscheidende Merkmale gerichtet werden, d. h. auf das Auftreten von flüssigen und zelligen Exsudationen im interstitiellen Bindegewebe, in den Glomerulis und im Lumen der Harnkanälchen. Und dabei musste auch besonders noch Folgendes berücksichtigt werden. Bekanntlich enthalten die entzündlichen Exsudate mehr Eiweiss und besonders auch mehr Fibrin als die Stauungstranssudate, in denen Fibrin nur in Spuren vorkommt: konnte man also in den Lumina der Harnkanälchen und zwischen den Fasern des interstitiellen Gewebes fädiges oder körniges Fibrin oder hyaline Umwandlungsphasen des Fibrins finden, so dürfte man auch

dieses Merkmal für die Feststellung der Entzündung benutzen. Es war dieses um so mehr geboten, als in den künstlich erzeugten Nephritiden nach den Schilderungen zahlreicher Autoren die Veränderungen des absondernden Parenchyms und die Cylinderbildung wesentlich in den Vordergrund treten, und weil wir ferner jetzt in der Weigert'schen Fibrin- und in der Altmann'schen Granulamethode sehr feine Mittel besitzen, um auch geringe Mengen von Fibrin nachzuweisen.

Es wurde demnach bei den nachfolgenden Untersuchungen hauptsächlich darauf geachtet, wann zuerst weisse Blutkörperchen aus den Nierengefässen austreten und fibrinöse Exsudate nachzuweisen sind, und wie sich vorher und nachher die übrigen Bestandtheile der Niere, das gefässhaltige Bindegewebsstroma, die Glomeruli und das secernirende Parenchym dazu verhalten.

In der einschlägigen Literatur über die Frage nach der Entstehung der Nierenentzündung, besonders über das Verhältniss der Parenchymveränderungen zu denen der anderen Nierenbestandtheile in den Anfangsstadien der Entzündung, sehen wir nun wieder hauptsächlich zwei Ansichten sich gegenüberstehen: die eine von Weigert[1]), a. a. O., aufgestellte und in neuerer Zeit vor Allem durch von Kahlden (Ziegler, Beiträge. Bd. XI. Heft 4) gestützte, geht dahin, dass das Primäre bei jeder Nierenveränderung eine Veränderung des Parenchyms sei und dass erst secundäre Erscheinungen am gefässhaltigen Bindegewebe eintreten: so von Kahlden, a. a. O., S. 559, „aus meinen Untersuchungen geht mit Sicherheit hervor, dass die acute Nephritis in ihren Anfangsstadien einen überaus einheitlichen Prozess darstellt, und immer mit einer anatomisch nachweisbaren Veränderung am functionirenden Parenchym beginnt". Während auf der anderen Seite Nauwerk (Ueber Endothelveränderungen bei der acuten Nephritis. Deutsche med. Wochenschrift. 1884. Bd. X u. XI) sagt: „Die primäre Parenchymläsion kann für den Morbus Brightii im Sinne Weigert's als durchgreifendes patho-

[1]) Weigert selbst hat allerdings das Verhältniss zwischen den Parenchymläsionen und den eigentlichen Entzündungserscheinungen nicht so scharf für alle Fälle gekennzeichnet, dass die Parenchymläsionen stets primär seien, sondern er hat auch eine gleichzeitige Entstehungsursache beider Veränderungen zugelassen.

genetisches Princip nicht aufrecht erhalten werden. Für eine Anzahl von Fällen mag eine Erkrankung der secernirenden Epithelien das erste anatomische Symptom beginnender Entzündung darstellen: es liegt ferner die Möglichkeit vor, dass eine solche Parenchymläsion, besonders wenn sie einen nekrotischen Charakter trägt, eine secundäre Entzündung hervorzurufen vermag. Mit Bestimmtheit aber muss hervorgehoben werden, dass eine Nierenentzündung mit ihren Merkmalen: der Exsudation und Proliferation bestehen kann, ohne Erkrankung der specifischen Gewebsbestandtheile, dass weiterhin, wenn eine solche gleichzeitig vorhanden ist, genügende Anhaltspunkte insbesondere, was räumliche Anordnung der verschiedenen Prozesse betrifft, nicht selten vermisst werden, welche die Annahme einer secundären, reactiven Entzündung als berechtigt erscheinen lassen würden.“ —

I. Experimenteller Theil.

Wenn Ziegler in seinem Lehrbuch der pathologischen Anatomie (5. Aufl. Bd. II. S. 753) hervorhebt, dass die durch Injection oder Fütterung verschiedener chemisch wirksamer Substanzen hervorgerufenen Nierendegenerationen nur in entfernten Beziehungen zu der eigentlichen Nephritis stehen, und daher die Experimentaluntersuchungen über Nephritis für die Pathologie der bei den Menschen vorkommenden Nephritis nur in sehr beschränktem Maasse verwerthbar sind, so muss man ihm insofern vollkommen beistimmen, als in der That solche Gifte, die nur degenerative Veränderungen in der Niere hervorrufen, für das Studium der Nephritis unbrauchbar sind. Deswegen konnten auch für die vorliegenden Untersuchungen von den zahlreichen Giften, welche die Niere schädigen können, und welche Lépine (Fortschritte der Nierenpathologie. S. 132) genauer angeführt hat, nur wenige in Betracht kommen. Es waren das hauptsächlich Kantharidin, Schwefelsäure, Chromsäure und deren Salze. Von der Anwendung der Kantharidin glaubten wir zunächst absehen zu müssen, weil durch dieselben, wie von Cornil, Eliaschoff u. A. nachgewiesen ist, in erster Reihe eine Glomerulonephritis hervorgerufen wird und weil die dabei gewonnenen Resultate höchstens im Vergleiche mit anderen Versuchsergebnissen hätten Bedeutung gewinnen können; auch waren äussere Gründe dafür maassgebend,

da von anderer Seite in demselben Institute zur Bearbeitung der gleichen Preisaufgabe vorwiegend Kantharidin verwendet wurde.

Ueber mit Schwefelsäure angestellte Experimente berichten Munk und Leyden in diesem Archiv. Bd. XXII und in der Berliner klinischen Wochenschrift (1864), dass sie Nierenentzündung erhalten hätten, indem sie Kernwucherung in den Interstitien, Blut und Eiterkörperchen und mit diesen besetzte Cylinder in den Harnkanälchen wahrgenommen haben. Und Litten (Berl. klin. Wochenschr. 1881) erklärt, dass zwar in den ersten Tagen nach der Vergiftung entzündliche Prozesse fehlen, dass aber häufig in der zweiten Woche entzündliche Veränderungen neben deutlichen Zeichen der trüben Schwellung nachweisbar seien.

Mit der Chromsäure und deren Salzen sind besonders von Kabierske (Die Chromniere. Dissert. inaug. Breslau), dann von Weigert (Ueber Croup und Diphtheritis, dieses Archiv. Bd. 72), hernach von Vorhoefe, Posner, Pander und neuerdings von v. Kahlden Versuche angestellt. die im Wesentlichen dieselben Resultate ergeben haben: Epithelläsionen, zahlreiche Cylinder der verschiedensten Art, kleinzellige Infiltration, also genügend Symptome der Nephritis, um auch uns zu veranlassen, uns dieses Giftes bei unseren Versuchen zu bedienen. Von den verschiedenen Salzen wählten wir das neutrale chromsaure Ammoniak und zwar aus dem Grunde, weil Kabierske bemerkt, dass er bei Anwendung desselben bereits am sechsten Tage Regenerationserscheinungen wahrgenommen habe, und wir daraus schliessen zu dürfen glaubten, dass gerade dieses Salz möglichst rasch und intensiv wirke.

Auch mit der Schwefelsäure haben wir experimentirt, die Versuche jedoch weder aufgegeben, weil es uns in einer grösseren Anzahl von Fällen weder durch das Einflössen von mehr oder weniger verdünnter H_2SO_4 in grösseren und kleineren Dosen mittelst der Schlundröhre, noch mit Bolus alba zu Pillen verarbeiteter Schwefelsäure gelungen war, entzündliche Erscheinungen in der Niere hervorzurufen. Bei letzterem Verfahren, bei dem den Versuchsthieren (Kaninchen) täglich eine Dosis, die zwischen 0,4 und 1,0 g Schwefelsäure variirte, eingegeben wurde, erhielten wir die Thiere bis zu 3 Wochen am Leben; es stellte sich immer sehr bald Albuminurie ein; der mikroskopische Nierenbefund ergab jedoch ebenso, wie bei den mit flüssiger

Säure behandelten Thieren lediglich degenerative Veränderungen am Epithel der Harnkanälchen. Daher wandten wir uns ausschliesslich zum neutralen chromsauren Ammoniak, wovon den Thieren 0,04, 0,05, einmal auch 0,15 g einer ziemlich concentrirten Lösung (1 : 5), theils direct in die Blutbahn (Schenkelvene), theils subcutan injicirt wurde.

Die bedeutende Abweichung in den Ergebnissen unserer Versuche mit Schwefelsäure von den Berichten früherer Autoren mag vielleicht darin seinen Grund haben, dass die mikroskopische Technik zu der Zeit, als dieselben untersuchten, keine so ausgebildete war, wie heute, so dass sie unter Anderem nicht in der Lage waren, so feine Schnitte von Nieren herzustellen, als wir es heute mit dem Mikrotom vermögen: so mag es denn bei ungefärbten Präparaten oder dicken Schnitten leicht vorgekommen sein, dass geringe interstitielle Zellwucherungen mit zelligen Infiltrationen verwechselt wurden. Auch standen einzelne, wie Munk und Leiden, ganz auf dem Standpunkte der Virchow'schen Entzündungslehre, so dass sie als entzündliche Erscheinungen bezeichneten, was wir von unserem Standpunkt aus als solche nicht mehr auffassen können.

Es wurden ferner Versuche gemacht mit Reinculturen von Diphtheriebacillen und Staphylococcus pyogenes aureus. Die ersteren wurden entweder lebend oder abgetödtet als Bouillonaufschwemmungen Meerschweinschen und Kaninchen interperitonäal einverleibt, die letzteren bei Kaninchen in die Ohrvene eingespritzt. Die Versuchsergebnisse waren aber, ebenso wie solche, die bereits früher von Herrn Professor Lubarsch angestellt waren, so inconstant, dass sie zum Studium der uns vorliegenden Frage nicht verwerthet werden konnten. Dosen, die für manche Thiere tödtlich waren, waren für andere fast oder ganz unschädlich, so dass es unmöglich war, das für ein successives Studium der Veränderungen nöthige Material zu beschaffen. Vielleicht war die Virulenz der Culturen daran Schuld; da aber zunächst anderes Culturmaterial nicht beschafft werden konnte, so wurde auf eine Fortsetzung der Versuche verzichtet und schliesslich ausschliesslich mit den chromsauren Salzen experimentirt, die eine genaue Dosirung am besten gestatteten und annähernd einheitliche Resultate gaben.

Von allen Nieren, die wir durch Section sofort nach dem Tode der Versuchsthiere oder durch Exstirpation erhalten haben, wurden zunächst zur Untersuchung in frischem Zustand mit dem Gefriermikrotom Schnitte gemacht; der Rest wurde dann theils in absolutem Alkohol, theils in concentrirter wässriger Sublimatlösung in der Kälte oder bei einer Temperatur von 55° C., theils in Müller'scher, theils in Altmann'scher Flüssigkeit gehärtet.

Zur weiteren Untersuchung wurden die Stücke sodann in Paraffin von 52—53° Schmelzpunkt eingebettet, und darauf mit dem Mikrotom feine Schnitte von 0,008—0,015 mm Dicke angefertigt. Zur Färbung der Schnitte diente hauptsächlich das mit Wasser (1 : 10) verdünnte Delafield'sche Hämatoxylin allein oder mit nachfolgendem Eosin oder das Lubarsch'sche Jodhämatoxylin. Daneben wurde immer eine Anzahl Schnitte nach der Weigert'schen Fibrinfärbemethode (Anilinwasser-Gentianaviolett) behandelt, bei der wir wässriges Alauncarmin oder Mayer'sches salzsaures Carmin als Vorfärbung benutzten. Auch die Altmann'sche Säurefuchsinfärbung mit Entfärbung durch Pikrinsäure wurde in den meisten Fällen angewandt. Um die sogen. hyalinen Cylinder genau zu erkennen und sie mit den durch Weigertfärbung tingirten vergleichen zu können, wurde die Ernst'sche (Pikrinsäure-Säurefuchsin mit vorheriger Ueberfärbung mit Delafield'schem Hämatoxylin) und die Russel'sche Färbemethode (Carbolsäurefuchsin und Carbolsäure-Jodgrün) angewandt.

Von den Präparaten wurde natürlich immer eine Reihe von Schnitten, besonders von Folgeschnitten angesehen, und der Beschreibung entweder dasjenige Präparat, das alle Veränderungen besonders gut zeigte, oder wo ein solches nicht zu haben war, mehrere aus einer Serie neben einander zu Grunde gelegt.

Der Befund der Experimente war folgender:

1. Ein Kaninchen (es wurden meist ausgewachsene Thiere benutzt, wo dieses nicht der Fall, ist es besonders hervorgehoben), dem 0,05 g neutrales harnsaures Ammoniak in die Schenkelvene eingespritzt war, wurde, nachdem sich im Urin[1]) Albumen gezeigt hatte, nach 10 Stunden getödtet[2]). Die

[1]) Der zur Untersuchung gebrachte Urin wurde intra vitam mittelst Katheters, post mortem durch Auspressen der Blase gewonnen.

[2]) Thiere, die 2, 4, 6 und 8 Stunden nach der Injection getödtet wurden, zeigten keine pathologischen Veränderungen an den Nieren.

Nieren zeigten sich bei der Section etwas geröthet und mässig geschwollen. Mikroskopisch war fettige Degeneration im secernirenden und ausführenden Theil in geringem Umfang nachweisbar. In dem fixirten Präparate ist das Epithel in den Tub. recti unversehrt, in den Tub. contorti insofern verändert, als bei erhaltenen Kernen die einzelnen Zellgrenzen verwischt sind. Hauptsächlich dadurch, dass sie nach dem Lumen zu wie angefressen aussehen. Wo sie am Lumen noch erhalten scheinen, sind die Kerne ganz nach der diesem zugekehrten Seite hingerückt. In den von der Schachowa sog. spiraligen Kanälchen sieht man die Kerne theils gar nicht mehr, theils nur noch sehr schwach gefärbt. Im Lumen dieses letzteren Theiles findet sich ein ziemlich grobkörniges Maschenwerk, das nicht mehr den Eindruck der von der Schachowa angegebenen, in normalen Nieren sich findenden Fortsätzen der Epithelzellen macht: es klumpt sich vereinzelt, wo die Zellen besonders stark geschwunden sind, zu cylindrischen Massen zusammen, in denen man einzelne schwach tingirte Epithelkerne und ab und an einen ganzen Zellleib wahrzunehmen vermag. Die Basalmembran des Harnkanälchenepithels tritt besonders in den Pyramidensträngen deutlich hervor, ohne dass es zu einer Abhebung der Zellen von ihr gekommen wäre. Das Protoplasma der Zellen in der Rinde ist meist körnig zerfallen und man sieht die Körnchen häufig in Reihen regelmässig neben einander geordnet, so dass das Bild den Eindruck des Heidenhain'schen Stäbchenepithels macht, ohne es zu sein: Figuren, wie sie Israel (dieses Archiv, Bd. 123) beschrieben und gezeichnet hat. Vom Epithel der Glomeruluskapsel sind nur noch einzelne Kerne erhalten. Der Kapselraum selbst ist meist leer, wo sich etwas darin findet, ist es eine fein granulirte, die Färbung nur schwach annehmende Masse. Die Malpighi'schen Körperchen sind geschrumpft und enthalten rothe und weisse Blutkörperchen in mässiger Menge. Die grösseren Blutgefässe sind mit Blutkörperchen in normalem Verhältniss gefüllt. Die Capillarkerne nur wenig sichtbar.

In den nach Weigert behandelten Präparaten zeigte sich keine specifische Reaction irgend welcher Theile.

2. Die Versuchsanordnung war hier, wie auch in den nächst folgenden Versuchen dieselbe. Das Thier wurde nach 20 Stunden getödtet, nachdem sich im Urin ausser den zahlreichen von Kabierske als Salzcylinder bezeichneten Gebilden, Fragmente von hyalinen, fein- und grobkörnigen Cylindern und Eiweiss gefunden hatte. Die Nieren waren bunt, von normaler Grösse und Consistenz; Kapsel leicht abziehbar. Fettige Degeneration fand sich in den gewundenen Kanälchen nicht sehr ausgedehnt.

Das mit Hämatoxylin-Eosin behandelte Präparat zeigte einen deutlichen Fortschritt im destructiven Prozess an den Harnkanälchenepithelien. Das Epithel ist in dem gewundenen Schleifentheil meist in körnigem Zerfall begriffen; in den gewundenen Kanälchen sehen wir die schon beim ersten Versuch wahrgenommenen Bilder, auch hebt das Epithel sich hier häufig von der Basalmembran ab, ohne dass jedoch in dem so entstandenen Hohlraum etwas wahrzunehmen ist.

In den geraden Kanälchen findet sich neben einer das Lumen derselben fast ganz ausfüllenden, feinkörnigen Masse, die in einem, wenn auch nur losen Zusammenhang steht, eine Anzahl von homogenen Cylindern, die auf dem Längsschnitt am Rande mit tiefen Einbuchtungen, auf dem Querschnitt mit Vacuolen versehen sind. Sie färben sich nach Weigert violett: und sind das wohl dieselben Gebilde, von denen er selber (Fortschritte der Medicin. 1887. Bd. XV) diese Eigenschaft angiebt und die er als tropfenförmige bezeichnet. Auf Längsschnitten sehen wir an dieselben sich nach oben und unten eine feinkörnige Masse anschliessen, deren Körnung besonders dadurch deutlich hervortritt, weil die Contouren der einzelnen Körner eine leicht bläuliche Färbung annehmen. In den gewundenen Kanälchen ist das Lumen bis nach der Glomeruluskapsel hinauf mit einer meist grobkörnigen, transparenten, cylindrischen Masse ausgefüllt, in der hin und wieder ein rundliches Gebilde, das wir wegen seines intensiv tingirten Nucleolus und seiner gleichmässig verfärbten äusseren Schicht, die wieder durch eine scharfe Linie von der Umgebung abhebt, als unversehrten Epithelkern ansprechen dürfen, sichtbar ist. Daneben begegnen wir ganz homogen und hyalin aussehenden, scharf contourirten Cylindern, die sich nach Weigert in der Weise färben, dass in der Mitte ein tiefblauer Kern liegt, von dem aus sich die übrige Masse nach der Peripherie hin vom Violett bis zum muskelfarbenen Roth abtönt.

Die Gefässe und Capillaren sind besonders in den Pyramidenfortsätzen blutreicher und enthalten auch relativ zahlreiche farblose Blutkörperchen: die Glomeruluscapillaren sind deutlich von einander abgegrenzt und mehr mit rothen Blutkörperchen gefüllt.

3. Das Versuchsthier wurde nach 30 Stunden getödtet. Im Urin waren vorher Eiweiss und vereinzelt hyaline Cylinder nachzuweisen gewesen.

Die Nieren waren von normaler Farbe und Consistenz, etwas geschwollen. Fettige Degeneration war überall in geringem Grade nachweisbar.

Am Epithel hat die Zellnekrose weitere Fortschritte gemacht: mit Ausnahme der Sammelröhren, Schaltstücke und des schmalen Theiles der Henle'schen Schleifen findet sich fast nirgends mehr intactes Epithel. In den übrigen Theilen sind die Zellkerne fast überall ganz verschwunden oder nur noch undeutlich sichtbar; der Zellleib sieht in der Rindensubstanz stark angefressen aus: der erhaltene Theil überall sehr körnig.

Cylinder sind fast überall, wo ausgesprochener Epithelschwund vorliegt, und zwar meist grobkörnige mit vereinzelt deutlich hervortretenden Zellkernen. In den besser erhaltenen Theilen der Tub. cont., in den aufsteigenden Schleifentheilen und in den geraden Kanälchen liegen fast ausschliesslich tropfenförmige Cylinder.

Im Kapselraum finden sich hie und da rothe Blutkörperchen, vereinzelt auch körnige, transparente Massen, die in geringer Weise auf Weigert reagiren.

Die grösseren Gefässe und Capillaren sind etwas erweitert, mit zahlreichen Leukocyten und stark hervortretenden Kernen versehen.

In einem mittelst Alkohol gehärteten Präparat sieht man um eine grössere Vene herum im perivasculären Gewebe eine grössere Anzahl von Zellen, die wir wegen des häufigen Vorkommens mehrerer Kerne in einer Zelle und wegen der gelappten Gestalt derselben als Rundzelleninfiltration ansprechen müssen, sowie eine Anhäufung spindliger, mit länglichem Kern versehener Zellen im interstitiellen Bindegewebe: eine Wucherung derselben. Von indirecter Kerntheilung kann man jedoch nirgends etwas wahrnehmen, so dass uns der Schluss nicht ungerechtfertigt erscheint, dass hier die Proliferation durch directe Kerntheilung eingetreten ist.

4. Bei dem Versuchsthier trat nach 40 Stunden der Tod spontan ein. Der Urin enthält zahlreiche Cylinder. Makroskopisch bieten die Nieren, abgesehen von einer mässigen Blaufärbung der intermediären Substanz, nichts Besonderes.

In der Rinde und in den Pyramidenfortsätzen ist ziemlich starke, fettige Degeneration wahrnehmbar.

Das Epithel ist in den geraden Harnkanälchen in seinen Contouren deutlich erhalten, jedoch überall, wo sich cylindrische Massen im Lumen finden, gleichsam platt an die Wand gedrückt. In den aufsteigenden Schleifenschenkeln liegt der Basalmembran ein meist gut erhaltener Kern an, auf dem Querschnitt sieht man zu beiden Seiten der Kerne dünne Fäden, die sich vom Inhalt des Kanälchenlumens durch weniger starkes Lichtbrechungsvermögen abheben, sich nach dem Centrum zu ziehen, die wir für die noch bestehenden seitlichen Zellmembranen ansprechen möchten. In den Tub. contorti sind die Epithelzellen da, wo sich im Lumen Cylinder finden, fast ganz verschwunden; nur an der Basalmembran liegen kleine Häufchen feinkörniger Masse. In der äussersten Corticalschicht sind sie bei nur noch selten erhaltenem Kern stark aufgequollen, so dass sie das Lumen ganz ausfüllen: die Membranen treten noch hervor. Das Kapselepithel ist verschwunden: der Kapselraum fast immer leer.

Cylinder finden sich in den geraden Kanälchen theils tropfenförmige, theils granulirte, theils hyaline. In den tropfenförmigen erblickt man an einzelnen Stellen Körper, die bei der Hämatoxylin-Eosinfärbung nach Gestalt und Tinction für Leukocyten zu halten waren, die sich aber bei Anwendung der Russel'schen Färbung als sog. Russel'sche Fuchsinkörper herausstellten. In der Rindensubstanz finden sich dieselben Cylinder, jedoch mit entschiedenem Ueberwiegen der hyalinen. Häufig sind hier für weisse Blutkörperchen anzusprechende Körper in den Cylindern, sowie im Epithel und zwischen beidem.

Auf die Weigert'sche Färbung reagiren die verschiedenen Cylinder in der schon beschriebenen Weise. In den hyalinen erscheint jedoch der tiefblaue Kern nicht so scharf gegen den helleren Mantel abgesetzt, wie bei den Bildern des vorigen Versuchs, sondern es durchziehen, von ihm ausgehend, zahlreiche feine, ebenso tiefblau gefärbte Fäden den Mantel. In einzelnen homogenen Cylindern von blassvioletter Färbung finden wir theils sichel-, theils keil-, theils kreisförmig an einander gereihte, tiefblaue, kleine Körnchen (Fibrin-

körnchen), die von der Peripherie ausgehen und dem Centrum zuzustreben scheinen.

Die grösseren Blutgefässe sind stark gefüllt, die Capillarkerne treten sehr deutlich hervor[1]). In dem die grösseren Gefässe umgebenden Bindegewebe ist eine mässige kleinzellige Infiltration zu bemerken.

Um die Gefässe sich herum ziehende Bindegewebsfasern reagiren an einzelnen Stellen ganz schwach auf Weigert, und erinnern diese Bilder an die von Ribbert (Die pathologische Anatomie und Heilung der durch Staphylococcus pyogenes aureus hervorgerufenen Erkrankungen, 1891) beschriebenen, wenngleich wir solche von der vorhin gezeichneten Farbensättigung nie gesehen haben. Wir möchten auch das violett Gefärbte nicht für Fibrinniederschläge halten, wie er, sondern als Bindegewebe, das durch entzündliches Oedem gequollen ist, ansprechen.

5. In diesem Fall wurde das Thier 41 Stunden nach der Injection getödtet, als es sich schon in der Agone befand.

Der mikroskopische und chemische Befund des Harns war derselbe wie bei Versuch 4.

Die fettige Degeneration ist nicht so ausgedehnt, wie bei den vorigen Versuchen: in den Epithelien sieht man jedoch eine ziemlich starke Pigmentirung, die wohl mit dem beträchtlich hohen Alter des Versuchsthieres zusammenhängt. Sonst unterscheidet sich das mikroskopische Bild von dem des vorigen Versuchs lediglich dadurch, dass das Epithel der Malpighi'schen Körperchen fast ganz verschwunden ist. Auch sieht man in der Bowmann'schen Kapsel hier und da rothe Blutkörperchen, ebenso wie wir diesen in den Harnkanälchen vereinzelt begegnen. Leukocyten finden sich in den Tub. contorti und den spiraligen Kanälchen im Epithel, im Lumen und in vielen Cylindern. Die Infiltration des interstitiellen Gewebes mit lymphoiden Zellen, die man häufig in der Peripherie der Venenwandungen beobachten kann, ist ausgedehnter wie beim vorigen Präparat: sie findet sich, wie schon Kabierske a. a. O. beobachtet hat, besonders an den Stellen, wo die Gefässe sich verästeln, daneben auch oft in der Umgebung des Vas afferens. Auf Querschnitten kann man in den Venen oft und deutlich Randstellung der Leukocyten beobachten.

6. 50 Stunden nach der Injection wird das Thier getödtet. Bei der Section zeigt die linke Niere nach Abzug der serösen Kapsel an der Oberfläche sieben graue und graugrüne Punkte und Pünktchen von Stecknadelkopf- bis Hirsekorngrösse, die theilweise ganz oberflächlich sind, theilweise unbedeutend in die Tiefe gehen.

Der mikroskopische Befund ist auch hier im Allgemeinen derselbe, wie bei dem nach 40 Stunden verendeten Thiere.

Fettige Degeneration ist nur mässig nachzuweisen. Das Epithel der geraden Harnkanälchen ist fast überall gut erhalten. In der Rindensubstanz

[1]) Die Glomeruluscapillaren sind ebenfalls sehr blutreich und enthalten besonders viele weisse Blutkörperchen.

finden sich häufig an der Basalmembran und zwischen Cylindern und Epithelzellresten Körper, die zunächst als Kerne erscheinen, die aber bei genauerer Betrachtung als Leukocyten oder Russel'sche Fuchsinkörper sich herausstellen, so dass wir erhaltene Kerne hier fast nirgends mehr finden. Auch rothe Blutkörperchen sind häufig in den Harnkanälchen nachweisbar.

Die Cylinder sind in der äusseren Corticalschicht nach Weigert gleichmässiger und intensiver violett gefärbt. Wo die gewundenen Kanälchen ihr Epithel bereits völlig verloren haben, liegen maschenförmig durch einander sich ziehende tiefblaue Fäden und ebenso tingirte Körner (reines Fibrin), cf. Fig. III (Israel, a. a. O. Taf. II).

Die Glomeruluskapseln im intermediären Theil sind ganz mit rothen Blutkörperchen angefüllt; die Glomeruluscapillaren sehr blutreich. Häufig und ausgedehnt sind Lymphzellinfiltrationen um die Gefässe herum.

Ein wesentlicher Unterschied dieses Bildes vom vorigen besteht nun in einer ausgesprochenen Bindegewebswucherung in den Pyramidenfortsätzen. In den dicht gedrängten Spindelzellen liegt meistens nur ein Kern; mitunter jedoch finden wir in ihnen auch zwei kleinere Kerne neben einander, so dass wir hierdurch für die schon eben ausgesprochene Vermuthung, dass hier eine Proliferation durch directe Kerntheilung stattfindet, an Wahrscheinlichkeit gewinnt.

7. Nachdem einem Kaninchen 0,05 g subcutan in den Schenkel injicirt waren, und sich in den nächsten Tagen im Harn bei abnehmender Diurese und zunehmendem Eiweiss neben den verschiedenen, auch mit Leukocyten besetzten Cylindern sehr viele Tripelphosphat- und Harnsäurekrystalle und zuletzt auch rothe und weisse Blutkörperchen gezeigt hatten, trat der Tod nach 90 Stunden spontan ein.

Die Nieren erschienen auf dem Durchschnitt in der Corticalsubstanz blass, im Medullartheil etwas cyanotisch.

Mikroskopisch war fettige Degeneration, wenn auch nicht sehr stark, so doch überall, nachweisbar. Die Epithelien waren in den gewundenen Kanälchen ausnahmslos verschwunden oder im Zerfall begriffen. Die Cylinder der Rinde zeigen sich bei Anwendung der Weigert-Färbung als feinfädige und körnige Fibrincylinder. Die hyalinen, die ein im Ganzen blassviolettes Aussehen haben, sind am Rande häufig mit tiefblau tingirten Körnchen besetzt.

Vermehrung der Capillarkerne ist besonders in den Pyramidensträngen zu finden. Um die grösseren Gefässe herum reichliche kleinzellige Infiltration.

8. Ein Kaninchen, das ebenso wie das letzte behandelt war, wurde, nachdem auch hier im Urin dieselben Erscheinungen wie oben eingetreten waren, nach 144 Stunden getödtet. Die Nieren sind im Ganzen blass, nur die Pyramidenstrahlen stärker geröthet.

Bei der Betrachtung des mikroskopischen Bildes ist hier hervorzuheben, dass die fettige Degeneration ausgedehnter ist wie beim letztbehandelten Thier, und dass auch in den Ausführungsgängen und Sammelröhren die Epithelien nicht mehr intact sind, und häufig nur einen schwach tingirten

Kern und die seitlichen Membranen zeigen; sodann das Vorkommen reiner Fibrincylinder lediglich in der Rindensubstanz, und schliesslich, dass bei denjenigen Cylindern in den geraden Kanälchen, die den dunklen Kern mit Mantel zeigen, sehr oft ein gröberes tiefblaues Maschenwerk in dem Kern zu sehen ist; ferner besteht noch stärkere Bindegewebswucherung, wie in Versuch 6; auch hier Mitosen nicht aufzufinden.

9. Nachdem einem Kaninchen 0,04 g des Salzes in die linke Schenkelvene injicirt war, wird dem Thier nach 24 Stunden die linke Niere exstirpirt. Sie ist mässig stark geschwollen, zeigt in den Tub. contorti sehr starke fettige Degeneration, sonst ein ähnliches Bild wie die unter No. 2 beschriebene. Auffallend ist uns nur eine Vermehrung des perivasculären Bindegewebes an verschiedenen Theilen der Pyramidensubstanz mit reichlichen Spindelzellen. Die Gefässe sind sehr blutreich; um einige grössere Venen herum Austritt von lymphoiden Körpern in sehr geringer Menge. Die Cylinderbildung und Färbung ist ebenso wie die bei No. 2.

Die rechte Niere wird 106 Stunden nach der Injection durch Section des eben verendeten Thieres gewonnen. Sie ist etwas vergrössert und bunt. Fettige Degeneration im Parenchym überall sehr stark, gering auch im perivasculären Bindegewebe.

Im Uebrigen ist das Bild, das sich uns bietet, zwischen dem unter No. 7 und dem unter No. 8 beschriebenen einzureihen: es zeigt noch stärkere Veränderungen wie jenes und nicht ganz so starke wie dieses. Die Glomerulusschlingen sind mit Blut stark gefüllt, ebenso die Kapsel, wenn auch Leukocyten in ihnen mit absoluter Sicherheit nicht nachweisbar sind. Um die Kapsel, ebenso wie um die grösseren Gefässe herum sind mehr oder weniger ausgedehnte zellige Infiltrationsheerde. Bindegewebswucherung ist deutlich, wenn auch nicht so oft nachweisbar, wie am Präparat 7. Die Cylinder sind gleich den bisher gefundenen, die deutliche Fibrinzeichnung etwas häufiger, aber ebenso wie bisher nur im intermediären Theil, besonders in den spiraligen Kanälchen.

10. Noch einem Kaninchen wurde 0,04 g subcutan injicirt, um nach 48 Stunden die linke Niere zu exstirpiren. Sie war geschwollen und sehr blutreich, hatte an zahlreichen Stellen mässige fettige Degeneration. Sonst war das Bild ähnlich der nach 50 Stunden erhaltenen Niere. Die Heerde der kleinzelligen Infiltration sind häufiger und ausgedehnter. Nach Weigert färben sich dieselben Cylinder wie bisher und in derselben Weise; ausserdem besonders deutlich das perivasculäre Bindegewebe grösserer Gefässe.

Die rechte Niere erhielten wir 88 Stunden nach der Injection, nachdem das Thier verendet war. Sie ist blass und von schlaffer Consistenz. Ziemlich überall mässiges Fett; im Rinden- und intermediären Theil ist kaum noch ein Kanälchen zu finden, dessen Epithel nicht fettig degenerirt. Fast allgemeiner noch sind die Zellen im Zerfall begriffen. Auch in den geraden Kanälchen sind die Epithelien oft mit reichlichen Körnern angefüllt. Die Leukocytenheerde sind fast überall zu sehen, wo man Gefässe trifft, und die wenn auch nicht sehr starke Bindegewebswucherung sieht man ausser in den Pyramidensträngen auch in der Corticalsubstanz und zwar besonders

dort, wo Glomeruli collabirt sind. Einzelne Cylinder zeigen die typische Fibrinzeichnung.

11. Zusammenfassend reihen wir hier noch einige Versuche an, die angestellt wurden, hauptsächlich um Präparate, die nach Altmann'scher Methode fixirt und gefärbt waren, zu betrachten. Es wurde den Thieren ebenfalls 0,05 g unseres Salzes in die Schenkelvene injicirt. Ein Thier wurde sodann nach 10 Stunden getödtet, bei zwei anderen erfolgte der Exitus spontan nach 95 bezw. 105 Stunden; und von drei halbausgewachsenen Thieren gewannen wir die Nieren nach 24 Stunden durch spontan eingetretenen Tod, nach 28 und 32 Stunden, nachdem wir die in der Agone befindlichen Thiere getödtet hatten.

Unter den nach der Altmann'schen Methode behandelten Nieren können wir drei Gruppen aufstellen: a) die 10 Stunden alten Nieren; b) die 30 Stunden alten; c) die 24—32 Stunden alten junger, und die 95—105 Stunden alten erwachsener Thiere.

Von den nach anderen Methoden gefärbten Präparaten verdienen nur die nach Weigert, im Vergleich zu den nach Altmann behandelten besondere Berücksichtigung.

a. Bei den Kaninchen, die 10 Stunden nach der Vergiftung getödtet wurden, liessen sich auch bei Anwendung der Altmann'schen Methode bedeutende Veränderungen nicht nachweisen. Im Allgemeinen war die Anordnung der Körner und Stäbchen dieselbe wie in normalen Nieren, auch an Zahl schienen sie nirgends vermindert, auch die Färbbarkeit hatte hier und da, besonders wohl in den gewundenen Kanälchen gelitten; auch konnte man stellenweise, wenn auch meistens nur spärlich, grössere, schwarz gefärbte Tropfen (Fetttropfen) neben den rothen Granulis zu Gesicht bekommen. Geringe Veränderungen liessen sich auch an den Kernen nachweisen. Die körnige Beschaffenheit, die bei starker Vergrösserung mittelst der Altmann'schen Methode an den Kernen der Harnkanälchenepithelien sichtbar zu machen ist, wird undeutlich oder verschwindet ganz. In einem Fall fanden sich auch im Lumen von gewundenen Kanälchen kleine Schollen vor, die mit spärlichen, roth gefärbten Granulis und Stäbchen besetzt waren. Dies aber sind alle Veränderungen, die nach 10 Stunden wahrgenommen werden konnten.

In dem entsprechenden nach Weigert'scher Methode gefärbten Alkoholpräparat finden sich in den Harnkanälchen spärlich glänzende Schollen und Cylinder vor, die sich nicht blau färben; nur einzelne enthalten blaue Tropfen und Streifen.

b. Die 30stündigen Nieren. Hier sind die Veränderungen an den Epithelien weiter vorgeschritten, wenn sie auch vielfach noch nicht stark ausgeprägt sind. Namentlich an den Epithelien der gewundenen Kanälchen fallen zwei Arten von Veränderungen auf: erstens ist die Zahl der färbbaren Granula an einzelnen Stellen bedeutend geringer geworden, so dass man dieselben, die meist unzählbar sind, leicht zählen kann. Zweitens hat die Färbbarkeit und die Lagerung der Granula sich geändert. An verschiedenen Stellen nehmen die Granula nur noch eine leicht gelbröthliche Färbung an, während sie meistens dunkelroth gefärbt sind. Die Lagerung ist insoweit geändert, als die Granula mitunter an der Basis der Zellen völlig fehlen und nur an der Spitze dicht zusammengedrängt liegen, während sie an anderen Stellen nur an der Basis liegen oder den Kern kranzförmig umgeben. An einzelnen Stellen fällt auch die bedeutende Grössendifferenz der Granula auf: neben äusserst kleinen finden sich solche von der Grösse eines Kernkörperchens und darüber. Die Kerne sind nicht viel stärker verändert als nach 10 Stunden: nur haben die Kernkörperchen, die sich meist nach der Altmann'schen Methode gut färben, ihre Färbbarkeit völlig eingebüsst. — Viele andere Stellen sowohl der Rinden- wie der Marksubstanz erscheinen annähernd normal; bei genauerer Vergleichung mit normalen Nieren fällt aber sofort auf, dass die Zahl der Stäbchen und Fäden in den gewundenen Kanälchen bedeutend geringer geworden und die reihenweise Anordnung der Körner weniger deutlich ausgeprägt ist. — Was die Lumina der Kanälchen betrifft, so enthalten dieselben schon etwas reichlicher Cylinder und hyaline Schollen, welche oft mit feinen Körnern und Stäbchen, aber auch mit viel grösseren, roth färbbaren Tropfen besetzt sind. Letztere sind mitunter über kerngross; finden sich hier und da auch frei im Lumen vor. Sie liegen bald in richtigen Cylindern, bald auch nur in Schollen von der Grösse der Epithelien.

Die nach der Weigert'schen Methode behandelten Präparate geben im Ganzen entsprechende Bilder. An den Epithelien und Kernen nur wenig auffallende Veränderungen; die Cylinder meist nicht nach Weigert färbbar: nur mit kleinen blauen Tropfen und Schollen bedeckt.

c. Die Veränderungen der Epithelien sind in den Fällen von 24, 28 und 32 Stunden bei jungen Kaninchen ziemlich übereinstimmend mit dem, was nach 90 und 105 Stunden bei alten Kaninchen gefunden wurde, so dass die Schilderung zusammenfassend gemacht werden kann. Die Veränderungen der Granula sind principiell dieselben wie im vorstehenden beschrieben, nur haben sie an Ausdehnung bedeutend zugenommen. Am geringsten erscheinen sie noch bei den jungen Kaninchen, die nach 28 und 32 Stunden in der Agone getödtet wurden, während diejenigen, die nach 24, 95 und 105 Stunden spontan gestorben waren, ziemlich gleiche extreme Befunde darboten. Bei den nach 28 und 32 Stunden getödteten Thieren war bei mittlerer Vergrösserung doch immerhin noch ein Bild vorhanden, das dem normaler Nieren ähnelte, d. h. der grösste Theil der Harnkanälchen hob sich doch noch durch die Rothfärbung der Granula ab,

und nur in der Rinde zeigten sich erheblichere Lücken. Bei stärkerer, besonders Immersionvergrösserung sieht man nun allerdings, dass doch der grösste Theil der Harnkanälchenepithelien verändert ist: Färbbarkeit, Lagerung und Grösse der Granula ist erheblich verändert, ja man bekommt bereits öfter Zellen zu sehen, die gar keine oder nur vereinzelte Granula besitzen und deren Contouren äusserst undeutlich sind. Im Allgemeinen findet man auch hier, wie in der vorhergehenden und folgenden Gruppe, dass die gewundenen Harnkanälchen viel schwerer verändert sind als die geraden, die zum grössten Theil noch völlig normal sind. Vielfach fällt es auch auf, dass kleine und bedeutend vergrösserte Granula im Lumen der Harnkanälchen frei oder in Cylindern liegen. — In den Fällen, in denen der Tod spontan eintrat, ist das Bild besonders bei mittlerer Vergrösserung ein sehr abweichendes. Hier sieht man, dass die Epithelien der meisten Harnkanälchen nur noch einen leicht rosa oder auch nur gelbbraunen Farbenton angenommen haben, zwischen denen nur hie und da einige gewundene oder häufiger gerade Kanälchen mit intensiv gefärbten Granulis stehen geblieben sind. Mitunter sind auch in fast total zerstörten Kanälchen einzelne Zellen mit normaler Granulirung erhalten geblieben. So sieht man z. B. in Figur 6 zwei Harnkanälchen, deren Epithel total zerstört ist und nur noch Reste von Granulis enthält, neben denen ein fast vollkommen erhaltenes Kanälchen liegt; und ein solches, das zwei normale Zellen, und eine enthält, in der an der Basis die Körnchen noch erhalten sind, während alle übrigen Zellen auch total zerfallen sind. Ebenso wie der Zerfall der Zellen zugenommen hat, hat sich die Zahl der freien und grossen Granula und der mit Granulis besetzten Cylinder vermehrt. Die meisten Cylinder sind gelblichbraun gefärbt und mit vielen kleinen, ungleichmässig grossen, rothen Granulis besetzt. Je tiefer die Cylinder liegen, d. h. je mehr sie in den abführenden Kanälen der Niere aufzufinden sind, um so grösser werden die rothen Schollen und Klumpen in den Cylindern. Während in den höheren Partien in ihnen viele kleine Tropfen liegen, findet man in den tieferen nur wenige (2—4) aber bedeutend grössere, so dass man annehmen darf, dass die kleineren Tropfen beim weiteren Hinabfliessen zu grösseren Schollen verklebt werden. Sehr selten findet man auch Cylinder, die sich in toto roth färben. In einem Fall war dabei besonders auffallend, dass auch die Epithelien der Harnkanälchen, in denen die Cylinder lagen, eine diffuse rothe Färbung angenommen hatten (Fig. 7), während die umgebenden Kanälchen fast völlig zerstört waren, und nur noch hie und da rothe Körner enthielten. Jedenfalls spricht dieser Befund auch dafür, dass die Körner zu einer mehr homogenen Substanz zusammenfliessen können. — Eine weitere Veränderung, die ausschliesslich an den Epithelien der gewundenen Harnkanälchen auftrat, wurde nur in den Fällen gefunden, wo der Tod spontan eintrat, oder die Thiere geradezu in den letzten Lebensmomenten getödtet waren (24, 28, 95, 105 Stunden). Es ist dieses das Auftreten von fädigem Fibrin in den Harnkanälchen, das mitunter sehr reichlich war. Die Epithelien waren in diesen Fällen fast vollkommen oder

gänzlich zerstört. Wo sie erhalten waren, erhielt man oft den Eindruck, als ob das Fibrinfadenwerk aus dem Zellleib hervorginge. In den leidlich erhaltenen Epithelien zeigten sich an der Basis kleine Granula und Stäbchen aus denen dann die Fibrinfäden hervorzugehen schienen. Doch waren die Contouren der Epithelien nirgends mehr scharf erhalten, so dass nicht entschieden werden konnte, ob die Fäden zwischen den Zellen lagen oder nicht. An einzelnen Stellen konnte mit Sicherheit festgestellt werden, dass die Fibrinfäden die Zellschollen geradezu umsponnen.

Eine Vergleichung der Altmann-Präparate mit denen nach Weigert gefärbten, in Alkohol oder Sublimat gehärteten ergab das gewöhnliche Resultat. Besonders bei dem nach 32 Stunden getödteten Kaninchen war die Uebereinstimmung zwischen beiden eine völlige und leicht nachweisbare.

12. Ein Versuch sei zum Schluss noch angeführt, bei dem einem Kaninchen 0,15 g des chromsauren Salzes subcutan injicirt wurde. Es verendete nach 15 Stunden. Die Section ergab eine blasse Niere, die beim Durchschnitt in den Grenzen der Medullar- und Corticalsubstanz und der Medullarsubstanz und des Hilus ein bläulichrothes Aussehen zeigte. Das mikroskopische Bild, das sich uns darbietet, ist das colossalster Zerstörung des Epithels, die sich auch theilweise schon den geraden Kanälchen mittheilt; massenhafte Cylinderbildung in allen Formen, die wir bisher kennen gelernt haben, nur nicht in solchen, die deutliche Fibrinzeichnung aufweisen. Die Gefässe sind überall stark gefüllt mit rothen und weissen Blutkörperchen; in der Verästelung grösserer Gefässe und auch sonst neben diesen mehr oder weniger ausgedehnte Rundzelleninfiltration. Interstitielle Wucherung findet sich nirgends, nur ab und zu ödematöse Schwellung des Bindegewebes.

II. Zusammenfassung.

Wenden wir uns jetzt zu einer Zusammenfassung der Ergebnisse unserer Thierversuche, so erscheint es zweckmässig, wie auch bei der Schilderung der histologischen Details, gesondert die Veränderungen der Harnkanälchenepithelien, die Cylinderbildung, die Veränderungen der Glomeruli und des interstitiellen Gewebes zu betrachten.

A. Die Veränderungen am Nierenparenchym.

Dieselben sind, wie aus der Beschreibung der einzelnen Versuche hervorgeht, mannichfaltiger Art; die Veränderungen der Zellen sind bald mehr degenerativer Natur, so dass hauptsächlich der Zelleninhalt betroffen wird, bald bestehen sie in einer Nekrobiose, wobei vornehmlich eine Veränderung der Zellkerne festzustellen ist; Prozesse, die man für gewöhnlich mit Cohnheim und Weigert als Coagulationsnekrose bezeichnet.

Es soll hier nicht erörtert werden, inwiefern diese Bezeichnung und der allgemein pathologische Begriff dieser besonderen Art von Nekrose gerechtfertigt ist und ob die von Virchow und neuerdings von Israel und seinem Schüler Arnheim hiergegen gemachte Opposition zu billigen ist: wir nehmen den Ausdruck an und verstehen darunter mit Weigert eine Nekrose mit Coagulation, die durch den frühzeitigen Kernschwund charakterisirt ist, ohne dass wir uns dadurch für die gesammte Lehre von der Coagulationsnekrose fest engagiren wollten.

Unter den degenerativen Veränderungen nimmt in erster Linie die fettige Degeneration unsere Aufmerksamkeit in Anspruch, welche bekanntlich bei Einführung zahlreicher toxischer Substanzen in den Thierkörper ein häufiges Ereigniss ist. Sie fand sich mehr oder weniger ausgeprägt bei allen unseren Versuchen vor, war niemals ganz diffus oder gleichmässig über das Nierenparenchym verbreitet, und zeigte sich bald bei solchen Thieren am stärksten, die die Intoxication nur kurze Zeit überlebten, bald bei solchen, welche längere Zeit krank gewesen waren. Wenn man in diese Verschiedenheiten ein gewisses Princip hineinbringen will, so sind 2 Punkte zu berücksichtigen, 1) dass nur solche Fälle herangezogen werden dürfen, in denen die Section sofort oder wenigstens sehr bald nach dem Tode der Thiere gemacht werden konnte. Denn nach den Untersuchungen von Stolnikow über Phosphorvergiftung ist die Verfettung der Nierenepithelien oft nur eine postmortale Erscheinung und auch Lubarsch (mündliche Mittheilung) hat den Eindruck gewonnen, dass bei nur geringfügig verfetteten Nieren und Herzen von Menschen die Verfettung bedeutend zunehmen kann, wenn man die herausgeschnittenen Organe längere Zeit liegen lässt. 2) ist zu bedenken, dass bei den Thieren, die längere Zeit am Leben bleiben, in den letzten 2 Tagen grosse Mattigkeit und Appetitlosigkeit eintritt, so dass ein Theil der Verfettung sehr wohl auf die Hungerwirkung zurückgeführt werden könnte.

Dies vorausgeschickt müssen wir zunächst die Topographie der fettigen Degeneration betrachten, die namentlich von Ribbert auch in menschlichen Nieren einer genaueren Würdigung unterzogen worden ist. Ribbert fand sowohl bei seinen Versuchen mit Staphylococcusinjectionen beim Kaninchen, als auch bei

menschlichen Nieren, dass die fettige Degeneration namentlich im Beginn hauptsächlich in den Tubulis contortis 2. Ordnung stattfindet, welche gleichmässig getrennt im Labyrinth liegen und oft dreickige Heerde unter der Nierenoberfläche bilden. Die Tubuli contorti 1. Ordnung sind zu der gleichen Zeit noch normal oder nur im Zustande trüber Schwellung. Als Grund dieser eigenartigen Anordnung der fettigen Degeneration hält Ribbert die Beziehungen dieser Kanälchen zu den venösen Gefässen für wahrscheinlich, die sich meist strotzend gefüllt zeigen. Die Ernährungsverhältnisse dieser Kanälchen sollen deswegen ungünstigere sein „weil sie von Capillaren umgeben sind, die sich kurz vor ihrer Einmündung in die Stellulae befinden und die daher wahrscheinlich bei dem langen Capillarkreislauf der Nierenrinde stärker venöses Blut führen, als die der anderen gewundenen Kanälchen". Diese eigenartige Anordnung der Verfettung ist in den vorliegenden Versuchen nur selten aufgefallen und, wie bei Ribbert, nur in den Anfangsstadien beobachtet worden; am deutlichsten war sie bei solchen Thieren, welche nach 10—25 Stunden getödtet wurden. Aber auch das war nicht constant und trat nur dann ein, wenn die Thiere noch keine Krankheitserscheinungen darboten, also voraussichtlich noch einige Tage gelebt hätten. Bei den Thieren, die schon nach einigen 20 bis 30 Stunden der Vergiftung erlagen, war meist die Verfettung ausserordentlich geringfügig und ohne ausgeprägte Beziehungen zu den Tubulis contortis 2. Ordnung. In einigen Fällen waren sogar vorwiegend die geraden Harnkanälchen befallen. Je ausgeprägter und ausgebreiteter ferner die Coagulationsnekrose wurde, um so mehr trat die Verfettung in den Hintergrund. Die Art und Weise, wie die Verfettung zu Stande kommt, kann man namentlich an Altmannpräparaten gut beobachten. Niemals findet man, dass in einem Kanälchen alle Epithelien gleichmässig betroffen sind. Oft sieht man in einer Zelle, die Altmann'sche Granula in normaler Form und Anordnung enthält, grössere Fetttropfen auftreten, oft nur 2 oder 3 in einer Zelle, während in einer benachbarten Epithelzelle zahlreichere und grössere Fetttropfen vorhanden sind. Wo die Verfettung stärker ist, werden endlich die Epithelzellen abgehoben und abgestossen; oft sieht man auch freie Fetttropfen im Harn-

kanälchenlumen liegen, die zum Theil durch Zerfall der Epithelzellen frei geworden sind. Doch sind die freiliegenden Fetttropfen nicht immer erst durch Zerfall der ganzen Zelle frei geworden, sondern sie können auch allein oder zusammen mit Zellgranulis ausgestossen werden, so dass hier eine Art von Fettsecretion stattfindet. Unter welchen Bedingungen die Verfettung der Nierenepithelien eintritt, und warum bald dieser, bald jener Abschnitt der Harnkanälchen vorzugsweise erkrankt, ist nicht leicht zu erklären. Soweit unsere Versuche eine Entscheidung gestatten, ist Folgendes am wahrscheinlichsten: In dem Verhalten zu den chromsauren Salzen zeigen auch Thiere gleicher Rasse, annähernd gleicher Grösse und gleichen Alters manche individuelle Verschiedenheiten, wie das ja auch gegenüber den Bakterien der Fall ist. Manche Thiere resorbiren das Gift sehr rasch und auf einmal in grossen Mengen, während bei anderen viel viel langsamere und allmählichere Resorption stattfindet. Je rascher nun das Gift durch die Nieren ausgeschieden wird und je intensiver es dadurch auf die Nierenepithelien einwirkt, um so geringfügiger scheint die fettige Degeneration zu sein. Sie tritt erst ein, wenn das Gift weniger concentrirt und in geringeren Mengen, dafür aber um so länger mit den Zellen in Berührung kommt, während im ersten Falle vorwiegend die typische Coagulationsnekrose auftritt, ähnlich wie wir auch in menschlichen Nieren in vielen Fällen durch dasselbe — namentlich bakterielle Gift — bei kürzerer oder concentrirterer Einwirkung Coagulationsnekrose, bei längerer fettige Degeneration eintreten sehen. Die eigenartige und wechselnde Localisation der Verfettung ist wohl nicht nur durch Circulationsverhältnisse zu erklären, obgleich ihnen in vielen Fällen die Bedeutung zukommen mag, die Ribbert hervorgehoben hat. In unserem Falle erscheint aber doch mehr das in Betracht zu kommen, was Ribbert Anfangs bei seinen Staphylococcusversuchen für das wichtigste hielt: nehmlich, dass nicht alle Abschnitte der Harnkanälchen gleichmässig an der Ausscheidung der giftigen Substanzen betheiligt sind. Und man kann, um unsere Beobachtungen vollkommen zu erklären, wohl noch hinzufügen, dass bei demselben Gift noch nach der Individualität des einzelnen Thieres bald dieser, bald jener Harnkanälchenabschnitt vor-

wiegend mit der Ausscheidung des Giftes beschäftigt ist. Wenn wir endlich sehen, dass in manchen Fällen in den gewundenen Kanälchen vorwiegend Coagulationsnekrose, in den geraden dagegen fettige Degeneration vorhanden ist, so ist daran zu denken, dass das Gift die Epithelien der geraden Kanälchen erst in weniger concentrirter Form erreicht, weil dasselbe bereits durch das Harnwasser verdünnt worden ist. — Das mögen in groben Zügen die wesentlichen Punkte sein, die wir zur Erklärung der fettigen Degeneration der Nierenepithelien anzuführen hätten, wobei noch hervorgehoben werden muss, dass ein regelmässiges Fortschreiten der Degeneration nicht in gesetzmässiger Weise nachweisbar war.

In dieser Beziehung stehen die coagulationsnekrotischen Veränderungen am Nierenparenchym im Gegensatz zur fettigen Degeneration. Vom ersten bis zum letzten Versuch, d. h. in einer Zeit von 10—150 Stunden langer Einwirkung des Giftes sehen wir sie in beständigem Fortschreiten begriffen. Die Veränderungen, welche dabei die Kerne erleiden, sind ziemlich gleichartige. Im Anfang werden die Contouren des Zellkerns unregelmässiger, neben noch gut erhaltenen rundlichen, sieht man eckige und längliche. Endlich werden die Contouren ganz verwischt, nur die Kernkörperchen bleiben noch deutlich; und schliesslich ist auch dieses nicht mehr nachzuweisen. Das ist die Form des Kernzerfalls, welche bei weitem am häufigsten beobachtet wird, und worüber auch bei Anwendung feinerer histologischer Methoden genauere Details kaum aufzufinden waren. Bei Anwendung der Altmann'schen Methode war recht frühzeitig (schon nach 10 Stunden) die körnige Beschaffenheit, welche auch die Kerne der Nierenepithelien wenigstens bei starker Vergrösserung (homog. Immersion $\frac{1}{12}$) darbieten, verschwunden oder undeutlich. Diese Körnelung ist an normalen Nieren, besonders in den Zellen der gewundenen Kanälchen, wenn auch schwach, stets zu sehen und auch die Kernmembran tritt durch die Osmiumsäure deutlich hervor; dort wo Läsionen des Epithels eintreten, schwindet sie dagegen. Ebenso war die Körnelung, die Reinke[1]) durch seine Lysolmethode auffinden

[1]) Reinke, Ueber einige Versuche mit Lysol an frischen Geweben. Anatomischer Anzeiger. VII. No. 16.

konnte, an den erkrankten Theilen nicht mehr deutlich, oder wo man sie noch sah, fehlte der Glanz, den Reinke beschreibt; auch sah man oft Körner von ungleichmässiger Grösse in einem und demselben Kern. Diese feinen Veränderungen sind überhaupt die ersten Anzeichen einer Erkrankung der Zellen, so dass es fast scheint, als ob die Zwischensubstanz der Kerne eher betroffen wird, als die chromatische Substanz. Die Abnahme und schliesslich das Schwinden der Färbbarkeit der Kerne ist die weitere deutliche Veränderung, welche in ziemlich gleichmässiger Weise an den Kernen auftritt. Nur selten bleiben noch Chromatinkörner, welche dann in die Peripherie der Kerne rücken, länger erhalten, so dass mehr das Bild der Karyolysis entsteht, und nur in wenigen Fällen und an ganz wenigen Stellen sah man auch den Prozess der Karyorhexis: die charakteristischen Bestandtheile der Kerne waren in ungleichmässig grosse Kernbröckel zerfallen. Auffallend war, dass die Kerne bei Anwendung der Altmann'schen und Flemming'schen Methode länger sichtbar blieben — durch die graue Farbe — auch wenn eine Färbung nicht mehr gelang. — Alle diese Veränderungen treten ebenso, wie die weiter unten am Protoplasma zu beschreibenden zuerst und am ausgedehntesten an den Epithelien der gewundenen Kanälchen, erst später an den Kernen der geraden Kanälchen auf. — Die Veränderungen am Zellprotoplasma treten in einer Weise auf, dass man sie als successive fortschreitende bezeichnen kann. Schon bei Anwendung gewöhnlicher Fixirungs- und Färbemethoden (Alkohol- oder Sublimathärtung, Hämatoxylinfärbung) tritt das hervor. Die in den Nieren so ausgeprägten Eigenthümlichkeiten des Zellinhalts werden immer undeutlicher, die granulirte Beschaffenheit der Epithelien der gewundenen Harnkanälchen wird allmählich verwischt, die Epithelien werden heller; bei Anwendung der Weigert'schen Fibrinfärbung treten einzelne schwachblau gefärbte Körner hervor, die stellenweise sogar eine reihenförmige Anordnung zeigen, oder auch an den freien Rändern besonders reichlich angehäuft sind. Mitunter wird dadurch wohl ein ähnliches Bild hervorgebracht, wie es das normale Stäbchenepithel darbietet. Es unterscheidet sich aber dadurch von demselben, dass 1) die Körnerreihen viel weniger dicht an einander liegen und 2) die Körner viel grösser

sind, als die im normalen Inhalt der Nierenzellen. Es ist daher wahrscheinlich, dass diese Bilder gerade durch einen Schwund und vielleicht ein Zusammenfliessen von Granulis zu Stande kommen. Schliesslich sind aber auch die Körneranhäufungen nicht mehr zu sehen, und das Zellprotoplasma sieht verwischt, mitunter durch die Weigert'sche Färbung leicht diffus bläulich gefärbt aus. Hand in Hand mit diesen Veränderungen gehen Gestaltsveränderungen der Zellen, bald erscheinen sie gequollen, ihre Contouren unregelmässig gezackt und wie angefressen; bald sind sie bedeutend verkleinert und in kernlose rundliche Klumpen oder Schollen umgewandelt, die von der Basalmembran abgehoben sind. — Eigenartiger sind noch die Bilder bei Anwendung der Altmann'schen Methode. Wie schon O. Israel hervorgehoben, sind in der normalen Kaninchenniere in der Rindensubstanz die Altmann'schen Granula exquisit in Reihen angeordnet, die wie die Heidenhain'schen Stäbchen senkrecht von der Membrana propria aus zum Kern verlaufen; die Körner sind im Ganzen annähernd gleichmässig gross und in dem dem Kanälchenlumen angrenzenden Theil viel spärlicher vorhanden; nicht immer sind die Körner scharf rund, öfter eckig; ja mitunter finden sich statt ihrer kleine Fäden und Stäbchen. Sobald das Gift die Zellen stärker schädigt, werden Unregelmässigkeiten in der Körnerstruktur der Zellen sichtbar, die um so grossartiger sind, je länger bei dem Thiere die Krankheit dauert. Nach 10 Stunden sind kaum Unterschiede gegenüber den normalen Bildern wahrzunehmen; nur treten 3 Dinge mitunter hervor, 1) eine Umlagerung der Granula, indem dieselben sich gerade nach dem freien Rande der Zellen zu anhäufen und am Fusse derselben spärlicher werden; 2) ein Aufhören der stäbchenförmigen Anordnung der Granula in der Nierenrinde und dichtere Aneinanderlagerung derselben, 3) eine deutliche Vergrösserung der Zellgranula. Das konnte allerdings nur an wenigen Stellen beobachtet werden, und zwar in der Art, dass man in einer Zelle neben meist gleich grossen Körnern 1 oder 2 bedeutend grössere (2—3mal so grosse) Tropfen auffand. Endlich schien es auch, als ob die eckigen und fadenförmigen Zelleinlagerungen reichlicher wurden; doch konnte darüber eine völlige Sicherheit nicht erlangt werden. Je länger der Prozess dauert, um so

mannichfaltiger werden die Veränderungen der Granularstruktur. Bei solchen Thieren, die schon nach einigen 20 Stunden starben oder doch zu dieser Zeit bereits schwer erkrankt waren, war im Ganzen die Granularstruktur noch leidlich erhalten, so dass wenigstens selten Zellen aufgefunden wurden, die gar keine Zellgranula mehr enthielten; dann lagen sie meist an der Basis der Zellen, während der freie Rand frei blieb; aber auch das Umgekehrte wurde beobachtet; in beiden Fällen aber fand man mehr oder weniger zahlreiche Granula in dem Lumen der Harnkanälchen frei oder in Cylindern liegen, so dass man annehmen muss, dass die absterbenden Zellen ihre Körner auszustossen vermögen oder dass dieselben passiv durch eine Art Protoplasmaströmung herausgeschwemmt werden. Schliesslich sind namentlich in der Rinde zahlreiche Kanälchen vorhanden, die gar keine Zellgranula mehr enthalten und bedeutend verkleinert sind; in diesen Abschnitten sieht man denn auch in dem Lumen der Harnkanälchen vielfach verfilzte Fibrinfäden liegen, die oft in den Zellleib überzugehen scheinen. Derartige Bilder sind namentlich dort noch täuschender, wo noch Zellgranula an der Basis der Epithelien erhalten sind. Da glaubt man oft mit Sicherheit zunächst zu sehen, wie sich die Körner in Fäden umwandeln und wie schliesslich aus ihnen das gröbere oder feinere Fadengewirre hervorgeht.

Auch Israel (a. a. O. S. 329) hat ähnliche Bilder beschrieben und sich kurz dahin ausgesprochen, dass das Fibrin nur angelagert, die Zelle dagegen nirgends mit Gerinnsel erfüllt ist. Ich kann mich jedoch diesem Ausspruche mit solcher Sicherheit nicht anschliessen. Völlig eindeutige Bilder im Israel'schen Sinne habe ich nicht erhalten, denn gerade an vielen Stellen waren die noch deutlich erhaltenen Zellmassen nicht scharf von den Fibrinfäden abzugrenzen.

Aber auch für die umgekehrte Anschauung waren trotz eifrigen Suchens völlig einwandsfreie Bilder nicht aufzufinden, weil gerade dort, wo der Uebergang des Fibrins in das Zellprotoplasma am deutlichsten schien, die Contouren der Zellen nicht mehr erhalten waren und auch nicht unterschieden werden konnte, ob die bis an die Membrana propria reichenden Fibrinfäden zwischen oder in den Zellen lagen. Fig. 4 ver-

anschaulicht diese Verhältnisse besser als alle Beschreibungen und zeigt, wie verführerisch die Bilder sind, und wie sie jedenfalls besser für eine Coagulation des Zellprotoplasmas angeführt werden können, als für die gegenseitige Anschauung.

Fassen wir diese Einzelheiten zusammen, so können wir den Prozess als eine fortschreitende Auflösung des Zellprotoplasmas bezeichnen, wobei die Zellgranula theils zu Grunde gehen, theils aus der Zelle entweichen. Die verschiedenen Umlagerungen und Formveränderungen (Zusammenfliessen?) der Granula sprechen dafür, dass die nicht körnigen Bestandtheile des Inhalts eine Auflösung erfahren, wodurch das Zusammenhalten der Zellkörner aufgehoben wird. Dass die Veränderungen in der Granularstruktur bereits zu derselben Zeit beginnen, wie die Veränderungen der Zellkerne, steht in einem gewissen Gegensatze zu dem Befunde O. Israel's, der a. a. O. S. 324, 325 angiebt, dass die Granularstruktur auch an den vollkommen abgetödteten Zellen wohl erhalten war. Der Gegensatz ist aber durch die Verschiedenheit der Versuche leicht erklärbar. In unseren Versuchen findet ein langsames Absterben der Zellen statt, während bei Israel durch die vollständige Anämie rascher Zelltod eintrat. Zu gleicher Zeit treten aber durch die Wirkung des chromsauren Ammoniak auch weitere Circulationsstörungen ein, die zu einem Austritt wässriger Blutbestandtheile führen, so dass wir hier sehr frühzeitig dieselben Veränderungen vorfinden, welche in den Israel'schen Versuchen erst nach Wiederherstellung der Circulation eintreten konnten.

Die im Vorstehenden bereits gestreiften Veränderungen und Ausfüllungen der Harnkanälchenlumina stehen in so inniger Beziehung zur Cylinderbildung, dass sie erst im folgenden Abschnitt besprochen werden sollen.

B. Die Cylinderbildung.

Die Frage nach der Entstehung und Zusammensetzung der Cylinder ist bekanntlich eine der bestrittensten in der Nierenpathologie. Wenn wir auch hier nicht direct die Aufgabe haben, die Entstehung dieser Bildung genau zu untersuchen, so ist es doch gerade für unsere Arbeit, wie bereits oben bemerkt, von grosser Wichtigkeit, ob und wann wir in dem Auftreten

der Cylinder das Anzeichen einer entzündlichen Nierenveränderung sehen dürfen.

Da erst vor Kurzem von Ernst (Ziegler's Beiträge. Bd. XII. S. 554 ff.) die Literatur über diese Frage ziemlich erschöpfend zusammengestellt, so können wir uns damit begnügen, die Hauptstreitpunkte hervorzuheben.

Zwei Ansichten sind im Wesentlichen über die Genese der Nierencylinder aufgestellt worden: 1) sie entstehen aus den flüssigen Bestandtheilen des Blutes durch Transsudation oder Exsudation und darauf folgende Gerinnung, 2) sie entstehen aus den Nierenepithelien oder ihren Bestandtheilen selbst durch eine Art von Secretion, Umwandlung oder Zerfall.

Bei der ersten Ansicht kann man zwei Unterabtheilungen machen. Die einen sehen in der Cylinderbildung nur den Ausdruck einer Circulationsstörung, ohne dass sie die Gerinnung der aus dem Blute ausgetretenen Flüssigkeit auf einen entzündlichen Vorgang zurückführen wollen, und sie mit der Fibringerinnung vergleichen. So z. B. Bizzozero, Oedemann und Key und vor Allem Ribbert, welcher in der That auch durch directe Versuche bewiesen hat, dass das nach Einengung der Nierenvene aus den Glomerulusschlingen austretende Transsudat nicht durch Zellthätigkeit, sondern durch die Berührung mit der Harnflüssigkeit gerinnt, wobei er der sauren Reaction des Harns eine besondere Wichtigkeit zuspricht. — Die anderen betrachten dagegen die hyalinen Cylinder als das Produkt einer Fibringerinnung und sehen in ihrem Auftreten den Ausdruck einer Entzündung, die sie geradezu mit den croupösen (serös-fibrinösen) Schleimhautentzündungen vergleichen. So vor Allem Henle, Rindfleisch, Bartels, C. O. Weber, E. Wagner, Conheim, Weigert, Weissgerber und Perls, Neelsen, Posner, Singer und viele Andere. Weigert hat dabei am schärfsten ausgesprochen, dass die eigenthümliche Gerinnung, welche die fibrinogenhaltige Flüssigkeit in den Nieren erleidet, bald durch weisse Blutkörperchen, bald durch zerfallende Epithelien hervorgebracht werden kann; und ihm sind viele, besonders Posner gefolgt. In neuester Zeit hat diese Partei eine besondere Stütze erhalten durch die Untersuchungen von O. Israel und P. Ernst. Israel kennt schon die fädigen Fibrincylinder und spricht sich

über seine Befunde folgendermaassen aus: „ich habe nun in einer Reihe von menschlichen Nephritiden mittelst Weigertfärbung die fast ausschliesslich in der Marksubstanz befindlichen Cylinder dargestellt, und die Reaction übereinstimmend mit den Cylindern der Kaninchen wiedergefunden. Es ist demnach in hohem Maasse wahrscheinlich, dass auch in der menschlichen Pathologie das in der Niere gerinnende Eiweiss Fibrin sei und dem durch die abgestorbenen Epithelien nicht mehr zurückgehaltenen Serum entstamme, während die nicht spontan gerinnenden Proteide das im Urin der Nephritiker nicht gelöste Eiweiss liefern und am Auftreten der Cylinder unbetheiligt sind.“ Fädige Ausscheidung von Fibrin in den gewundenen Harnkanälchen und solide Fibrinmassen fand Israel nach temporärem Verschluss der Nierenarterien. Aus dem dichten Filzwerk liessen sich die soliden Cylinder verfolgen, so dass an der Identität beider nicht zu zweifeln sei.

Ernst geht davon aus, dass Weigert selbst die früher bestehende Anschauung, in homogenen, strukturlosen Massen könne sich kein Fibrin finden, umgestossen, und dass er sowohl wie sein Schüler Schäfer Uebergänge von fädigem zum hyalinen Fibrin nachgewiesen haben, und indem er in Allem, was sich nach Weigert färbte, Fibrin erkennt, glaubt er die verschiedenen Cylinder, von den fädigen und den tiefblauen homogenen an bis zu den ganz schwach oder gar nicht mehr tingirten hyalinen, wie wir sie alle in Fig. 1 abgebildet haben, schon als „Uebergänge vom reinen Fibrin zum reinen Hyalin“ ansprechen zu sollen. Er hält die intensiv blau gefärbten Cylinder für die zuerst auftretenden und aus ihnen, nimmt er an, entwickeln sich durch Entfärbung, die in concentrischen Ringen von der Peripherie ausgeht, die hyalinen. „Wenn ich gezeigt habe, sagt er am Schlusse seines Aufsatzes (S. 564), dass die fibrinösen Cylinder allmählich eine Umwandlung erfahren und zu hyalinen werden, so möchte ich nicht den Eindruck erwecken, als halte ich solche Herkunft der Cylinder für die einzig mögliche. Ich will nicht gesagt haben, dass jeder hyaline Cylinder weiter oben im Strombett aus Fibrin bestanden haben müsse, obgleich ich auf der anderen Seite mir vorstellen kann, dass es sich so verhalten mag. Nur kann ich dieses weder nach der einen noch nach der anderen Richtung hin beweisen.“

Auf der anderen Seite hat sich besonders Rovida dahin ausgesprochen, dass die hyalinen Cylinder Secretionsprodukte der Epithelien seien; eine Ansicht, die in ähnlicher Weise schon vorher von Buhl aufgestellt war. Key, Virchow und Senator, auch Langhans lassen neben dieser Auffassung noch die Möglichkeit zu, dass sich die Epithelien direct in hyaline Cylinder umwandeln, während Bayer, Burkhardt als hauptsächliche oder ausschliessliche Entstehungsart der Cylinder eine directe Umwandlung der Epithelien annehmen. — Lubarsch[1]) endlich hat in neuester Zeit die Ansicht entwickelt, dass wenigstens ein Theil der Nierencylinder, nehmlich die nach der Weigert'schen Methode färbbaren, durch Secretion, Umwandlung und Zerfall der Harnkanälchenepithelien entstehen, wobei er allerdings noch der transsudirenden eiweisshaltigen Flüssigkeit die Rolle eines Verklebungsmaterials zuschreibt. Insofern er eine einheitliche Entstehungsweise der Nierencylinder nicht annimmt, stimmt er mit vielen Autoren überein, welche, wenn sie auch noch so entschieden für eine bestimmte Entstehungsweise eingetreten sind, zum Schlusse doch noch eine Reservation machen, dass noch eine andere Entstehungsart möglich wäre, wie z. B. Ribbert, auch Langhans, Ernst, Senator.

Lubarsch hat nun aber besonders die Gründe aus einander gesetzt, welche zunächst gegen die eben entwickelte Anschauung von Israel und Ernst sprechen, welche sich hauptsächlich auf das Verhalten der Cylinder zur Weigert'schen Fibrinfärbung stützen: 1) hat er ausgeführt, dass durch die Weigert'sche Methode eine grosse Reihe von fädigen und hyalinen Substanzen gefärbt werden, die mit Fibrin nichts zu thun haben, wie vor Allem Bindegewebsfasern der Haut, elastische Fasern, Epithelfasern, Mucin; das Colloid der Schilddrüse Glykogen[2]), manche Corpora amylacea der Prostata und der

[1]) Lubarsch, Ueber die Natur und Entstehung der Nierencylinder. Centralblatt für Allgem. Pathologie u. pathologische Anatomie. 1893. Bd. IV.

[2]) Zuerst von Lubarsch nachgewiesen in: „Ueber das Vorkommen und die Bedeutung von Glykogen in normalen und pathologischen Bildungen. Sitzungsbericht der naturforschenden Gesellschaft in Rostock. Jahrg. 1892.

Schleimhäute der Harnwege, endlich die sogen. Russel'schen Fuchsinkörperchen; 2) hat er bewiesen, dass die auf die Weigert'sche Färbung positiv reagirenden Cylinder durchaus nicht nur bei solchen Nierenveränderungen vorkommen, die als acut entzündliche anzusehen sind. Solche „Fibrin"-Cylinder und homogene tropfenförmige Gebilde finden sich in sehr zahlreichen Fällen, in denen das Gemeinsame eine mehr oder weniger ausgesprochene Veränderung des Zellprotoplasmas ist: in 2 Fällen von leukämischer Infiltration der Niere mit starker fettiger Degeneration, bei Amyloidniere mit starker Parenchymveränderung aber ohne Entzündung, bei einem metastatischen Sarcom der Schweineniere innerhalb der comprimirten Partien, in einem kleinen papillären Adenom der Nierenrinde, in Nierencysten bei einfacher Atrophie in frischen Infarkten der menschlichen und Kaninchenniere, in Fällen von vorwiegend parenchymatöser Degeneration mit ganz geringer Entzündung, in icterischen Nieren, endlich, wenn auch in sehr spärlicher Weise in Stauungsnieren." 3) Hat er gezeigt, dass die Uebereinstimmung der Färbung zwischen fädigem Fibrin und den homogenen Cylindern sich im Wesentlichen nur auf die eine Färbungsmethode bezieht. 4) Hat er durch positive Beobachtungen wahrscheinlich gemacht, dass die Färbbarkeit der Cylinder nach der Weigert'schen Methode durch eine Beimischung tropfenförmiger Epithelbestandtheile bewirkt ist und 5) hat er die Beweiskraft der Israel'schen und Ernst'schen Uebergangsgebilde erschüttert. —

Indem wir für den 1. und 2. Punkt hervorheben, dass wir auch in weiteren Untersuchungen die Angaben von Lubarsch durchaus bestätigen konnten, erübrigt es noch auf die 3 letzten Punkte auf Grund unserer Versuche und anatomischer Untersuchungen an menschlichen Nieren genauer einzugehen. A priori muss man ja durchaus zugeben, dass hyaline durchsichtige Substanzen aus fädigem Fibrin hervorgehen oder wenigstens durch dieselben Momente bedingt sein können. Das kann man ja gerade bei den Entzündungen der serösen und Schleimhäute, die zum Vergleich mit dem Nierencroup herangezogen werden, besonders gut beobachten. Bei den etwas älteren fibrinösen Pleuritiden findet man, wie besonders von Recklinghausen und Weigert hervorgehoben haben, in den frischsten oberflächlichen Auf-

lagerungen fädige zarte Fibrinmasse, in den tieferen älteren Schichten hyaline Balken und Weigert betont, dass das sogen. kanalisirte Fibrin nichts als in Hyalin umgewandeltes Fibrin ist. Und für die durch Diphtheriebacillen hervorgerufenen Schleimhauterkrankungen hat Weigert sogar den Versuch gemacht, es zu erklären, warum gleichzeitig an einer Stelle (Rachen, Gaumen u. s. w.) hyaline Massen, an anderen (Trachea) gewöhnliches Fibrin gebildet wird. Er meint nehmlich, dass durch die Einwirkung eines sehr bedeutenden Plasmaüberschusses auf die geronnenen oder gerinnenden Substanzen das Hyalinwerden begünstigt ist, und findet in den verschiedenen anatomischen Einrichtungen der Schleimhäute des Rachens und der Luftröhre die Ursache des verschiedenen Verhaltens bei ein und derselben Krankheit.

Und auch noch später haben Weigert und seine Schüler (Goldmann, Schäfer) diese Ansicht weiter begründet; ja Weigert selbst hat bereits für die Nierencylinder die Frage erörtert, ob nicht in ihnen Fibrin nachzuweisen sei, hat aber nur in den sogenannten tropfenförmigen Cylindern eine positive Reaction erhalten. Wenn nun mit Recht von Israel und Ernst ein grosses Gewicht auf die Uebergänge zwischen fädigem Fibrin und Hyalin gelegt ist, so wird man um so mehr verlangen müssen, dass solche Uebergangsbilder auch wirklich klar dargestellt und womöglich abgebildet werden. Das ist, wie bereits Lubarsch hervorgehoben hat, von Ernst gar nicht geschehen, und auch Israel giebt nur an, dass sich in den Kaninchenversuchen mit temporärem Verschluss der Nierenarterie in den Markstrahlen verfolgen lässt „wie aus einem dichten Filzwerk vorwiegend der Länge der Kanälchen entsprechend verlaufender Fasern sich die soliden Cylinder zusammensetzen". Lubarsch giebt, ebenso wie Ribbert, zu, dass solche Bilder, wenn auch äusserst selten, vorkommen können. Und auch wir müssen gestehen, dass wir seit dem Erscheinen der Lubarsch'schen Arbeit Bilder gesehen haben, die kaum anders, wie als Uebergänge zwischen fädigem Fibrin und solidem Hyalin zu denken sind; aber das ist jedenfalls bei der Vergiftung mit chromsaurem Ammoniak eine grosse Ausnahme. In der Regel kann man vielmehr sehen, dass die fädigen Fibrinmassen, auch wenn sie nach längerer Zeit in der

Niere verweilen, keine Veränderungen eingehen. Auch nach 4—5 Tagen stehen sich noch die fädigen Fibrinausscheidungen und die Cylinderbildungen scharf gegenüber. Nur einmal konnte ich Uebergänge sehen bei einem jungen, mit chromsaurem Ammoniak vergifteten Kaninchen, das nach 32 Stunden im moribunden Zustand getödtet wurde, und ferner noch in einem, weiter unten näher zu erörternden Fall von subchronischer Nephritis bei einem 20jährigen Manne. In beiden Fällen konnte man in einzelnen gewundenen Kanälchen und abführenden Schenkeln in einem Theil der Kanälchen ein richtiges Fibrinnetz zu sehen bekommen, welches allmählich in solide Schollen überging, die entweder ganz oder in körniger Weise die Fibrinfärbung annahmen. Solche Bilder können wohl als Uebergangsbilder aufgefasst werden, doch ist auch hier, wie weiter unten gesagt werden soll, auch eine andere Deutung möglich. Daneben aber kommen namentlich in unseren Versuchen, aber auch in menschlichen Nieren Bilder vor, die uns Uebergangsbilder vortäuschen und keine sind. Lubarsch hat darauf hingewiesen, wie Zerklüftungen von Cylindern vorkommen, welche solche Uebergangsbilder vortäuschen können, und er beschreibt in einer Amyloidniere Stellen, wo in unregelmässiger Weise gefärbte und ungefärbte Streifen mit einander abwechseln und somit der Eindruck entsteht, „als fügten sich dicke Fibrinfäden zum soliden Cylinder zusammen“. Aber es handelt sich dabei thatsächtlich entweder um ein Auftreten unregelmässig gestalteter Lücken im Cylinder oder um eine Abwechslung von Streifen ungefärbter und gefärbter Substanz. Dass wirklich ein Uebergang von Fibrin in solide Cylinder vorkommt, wird man nur dann zugestehen können, wenn ein wirkliches Netzwerk verfilzter Fäden und Streifen in einem soliden Cylinder endet. Und demnach wird man Bilder, wie sie unsere Figuren 1 und 3, zeigen nur als „Pseudoübergangsbilder“ auffassen dürfen. Aber für die Ergebnisse unserer Versuche ist es überhaupt ziemlich belanglos, ob letztere Uebergangsbilder vorkommen oder nicht; denn es hat sich als ein ganz constantes Ergebniss herausgestellt, dass die hyalinen Fibrincylinder, so nenne ich mit Lubarsch der Kürze halber, die auf die Weigert'sche Färbung positiv reagirenden Cylinder — bedeutend früher auftreten, als das fädige Fibrin,

welches sich in den gewundenen Harnkanälchen und den Glomeruluskapseln nachweisen lässt. Die ersteren treten schon reichlich nach 10stündiger Einwirkung des Giftes, letztere, wenn man von ganz jungen Thieren absieht, erst nach 50 Stunden auf. Niemals gelingt es vor dem Auftreten der soliden Cylinder fädiges Material nachzuweisen, ja es gelang kaum einen Zeitpunkt zu finden, wo unfärbbare Cylinder und Epithelveränderungen allein vorhanden gewesen wären. Deswegen ist es für unsere Versuche von vornherein ausgeschlossen, dass die hyalinen Fibrincylinder aus fädigen entstanden wären. Es bleibt nur zu erörtern, ob es sich bei ihrer Bildung zwar dem Wesen nach um einen der Fibringerinnung gleichen oder wenigstens sehr nahe stehenden Vorgang handelt, wo aber durch die Besonderheit der Verhältnisse statt der fädigen, die klumpige, hyaline Gerinnungsform eintritt. A priori hängt die Entscheidung dieser Frage davon ab, welche Factoren man für das Zustandekommen einer Fibringerinnung für nöthig hält. Glaubt man, dass die fibrinoplastische Substanz und das Fibrinferment im Wesentlichen nur von den Leukocyten geliefert werden kann, so kann man von vornherein sagen: es sind in unseren Versuchen nach 10, ja nach 30 und 40 Stunden die Bedingungen für eine Fibringerinnung überhaupt nicht vorhanden, denn eine Leukocytenauswanderung ist zu dieser Zeit noch nicht eingetreten, nur Austritt seröser Flüssigkeit und beginnender Zerfall von Epithelien ist nachzuweisen. Aber, selbst wenn man auch anderen Zellen als den Leukocyten, die Eigenschaft zuerkennen will, fibrinoplastische Substanz und Fibrinferment zu liefern, so ist das sicher nur dann der Fall, wenn grössere Mengen solcher Zellen zu Grunde gehen. So kann man allerdings bei Injection grösserer Mengen von Leber- und Nierenzellen in die Blutbahn von Kaninchen neben Blutplättchenthrombose auch hie und da Fibringerinnung wahrnehmen, aber eben nur dann, wenn erhebliche Mengen dieser Zellen zu Grunde gehen[1]). Also schon aus diesem Grunde ist es unwahrscheinlich, dass die hyalinen Nierencylinder in unseren

[1]) Uebrigens ist auch hierbei noch eine Mitwirkung von Leukocyten denkbar, da die Zellsubstanzen positiv chemotactisch wirken, wie man direct beobachten kann.

Versuchen durch eine Art von Fibringerinnung entstehen. Aber es sind auch, abgesehen hiervon, die Bedingungen gar nicht erfüllt, unter denen eine hyaline Fibringerinnung nach Weigert zu Stande kommen kann. Denn man kann in dieser Zeit, selbst wenn man ohne Weiteres zugiebt, dass eiweissreiches Serum durch die Gefässe hindurchtritt, nicht von einem bedeutenden Ueberschuss der plasmatischen Theile gegenüber den gerinnenden oder geronnenen Massen sprechen. Im Gegentheil ist, soweit sich das mikroskopisch beurtheilen lässt, der Austritt seröser Blutbestandtheile zum mindesten geringfügig. Denn eiweisshaltige Flüssigkeit lässt sich in den Glomeruluskapseln nur recht spärlich nachweisen, während umgekehrt die Coagulationsnekrose der Epithelien schon eine recht bedeutende ist. Es sind also zu dieser Zeit weder die Bedingungen für eine hyaline, noch für eine fädige Fibringerinnung gegeben. Diese Bedingungen werden erst später erfüllt, wenn die flüssigen Transsudationen immer grossartiger werden, wenn das Epithel total und in grossen Massen zerfällt und zugleich auch Leukocyten aus den Glomeruluskapseln und den Venen austreten. Selbst dann aber, wo die flüssigen Exsudationen viel bedeutender sein müssen, wie im Anfang und noch viel mehr geronnenes Material vorhanden ist, kommt jener von Weigert selbst postulirte Plasmaüberschuss nicht zu Stande, und deswegen tritt auch jetzt nur eine fädige Fibringerinnung ein. Weigert selbst meint allerdings, die hyaline Gerinnung könne auch dann eintreten, wenn gegenüber der in nicht übertriebener Menge durchströmenden Plasmamasse die Grösse der gerinnenden Substanzklümpchen eine solche ist, dass jene (die Plasmamasse) sogleich einen beträchtlichen Ueberschuss darstellt, gegenüber den einzelnen gerinnenden Heerden, und führt gerade als Beispiel dafür die Bildung der Nierencylinder aus absterbenden Nierenepithelien bei der Chromvergiftung an. Allein die durch unsere Versuche völlig sicher gestellte Thatsache, dass eine sichere Fibringerinnung erst eintritt, wenn die Verhältnisse noch viel weiter im Weigert'schen Sinne ausgebildet sind, als im Beginne der Chromvergiftung, zeigt doch, dass eben ein derartiges Verhältniss zwischen Plasmadurchströmung und Grösse der gerinnenden Massen nicht vorhanden gewesen sein kann. Liegt es doch auf

der Hand, dass für ein derartiges Verhältniss nicht objective Maasse vorhanden sein können, sondern eine subjective Schätzung eintritt, wobei auch die begreifliche Vorliebe für eine Theorie den Ausschlag geben kann. — Mit diesem Ergebnisse der Thierexperimente stimmen nun die Beobachtungen an menschlichen Nieren besonders gut überein. Schon Ernst hat merkwürdigerweise, ohne allerdings die Bedeutung seiner Befunde zu würdigen, hervorgehoben, dass er bei acuten Entzündungen mit trüber Schwellung von Fibrin (fädiges oder hyalines?) wenig bemerkt habe, und Lubarsch hat, wie schon oben bemerkt, gezeigt, dass die hyalinen Fibrincylinder auch bei zahlreichen Prozessen vorkommen, wo weder die Bedingungen für eine fädige noch für eine hyaline Fibringerinnung erfüllt sind. Wenn bei amyloider Degeneration der Niere mit geringfügigen Epithelveränderungen, wenn in den erweiterten Harnkanälchen atrophischer Nieren und endlich bei Stauungsvorgängen in den Nieren ebenfalls die „Fibrin"cylinder gefunden werden, so liegt es auf der Hand, dass sie hier nicht das Produkt einer Fibringerinnung sein können. Denn das wird von Niemand angenommen und noch viel weniger bewiesen werden können, dass bei diesen geringfügigen Nierenveränderungen die Bedingungen für eine hyaline Fibringerinnung erfüllt wären. Andererseits fand Lubarsch wirklich fädiges Fibrin nur bei frischen entzündlichen Vorgängen, sei es, dass es sich um ganz acute Nierenentzündungen, sei es, dass es sich um chronische und subchronische Formen mit frischen Nachschüben oder Amyloiddegeneration mit frischer Entzündung handelt. Wir haben auch hierin seine Beobachtungen, wie unten noch ausführlicher dargestellt werden wird, bestätigen müssen und wollen nur noch hinzufügen, dass man auch in frischen anämischen Infarkten vom Menschen und Kaninchen Fibrin auffinden kann, aber, wie schon Weigert (Centralbl. für allg. Pathologie. No. II. S. 801) hervorgehoben hat, in der Umgebung der Infarkte, wo die entzündliche Reaction stattfindet. Aber auch das Vorkommen innerhalb der Infarkte, was Weigert notirt und das wir auch in geringem Maasse gesehen haben, steht durchaus im Einklang mit den oben entwickelten Anschauungen; denn auch hier können stellenweise, wenn irgendwo die Circulation noch erhalten ist und genug Plasma das abge-

storbene Gewebe durchströmt, alle Bedingungen für das Zustandekommen der Fibringerinnung erfüllt sein.

Neben diesen wohl wichtigsten Bedenken kommt es noch weiter in Frage, welche positiven Beweise, ausser den theoretischen Ueberlegungen, denn für die Fibrinnatur der Cylinder vorhanden sind. Und da bleibt, ausser den bereits besprochenen Uebergangsbildern, nur die Uebereinstimmung der Cylinder mit dem Fibrin in chemischer und tinctorieller Hinsicht übrig. Nun hat schon Rovida angegeben, dass die Cylinder zwar manche chemische Eigenschaften mit dem Fibrin gemeinsam hätten (Verhalten zu Metallsalzen, Alkohol, alkoholischen Jodlösungen, Gerbsäure, Essigsäure, Millon-Reagens, Löslichkeit im Harnstoff), dass aber das verschiedene Verhalten gegen Wasser, Kochsalz und Mineralsäure gegen eine Identität sprächen. Aehnlich liegt es mit der färberischen Uebereinstimmung. Abgesehen davon, dass dieselbe, wie durch Lubarsch überzeugend bewiesen ist, nicht von ausschlaggebender Bedeutung ist, so kann man von einer tinctoriellen Uebereinstimmung nur im Verhalten zur Weigert'schen Fibrinfärbung reden. Schon bei einer anderen Färbung, welche fädiges Fibrin gut färbt, bei der Altmann'schen Säurefuchsinmethode ist diese Uebereinstimmung kaum noch vorhanden, d. h. eine nicht geringe Anzahl von Cylindern, die die Weigert'sche Fibrinfärbung geben, reagiren nicht mehr oder nicht vollständig auf die Altmann'sche Methode, wie in mehreren unserer Versuche durch Controlpräparate nachgewiesen werden konnte. Ebenso hat Lubarsch bereits gezeigt, dass die Russel'sche Fuchsinmethode zwar viele Cylinder, aber nicht fädiges Fibrin färbt. Auch in unseren Versuchen zeigte es sich, dass die meisten Cylinder, die sich nach der Weigert'schen Methode färbten, auch im Grossen und Ganzen dieselben Besonderheiten beobachten, wie bei jener Färbung. Der Farbenton schwankt zwischen hochroth bis blassrosa und die Vertheilung der farblosen Substanz ist ebenso, wie bei der Weigert'schen Methode. Bald ist das Centrum gefärbt und von einem ungefärbten Mantel umgeben, bald ist es umgekehrt, bald ist auch die Vertheilung eine unregelmässige, Lücken und Spalten treten auf, wie dies die Abbildung in Fig. 2 auf's Deutlichste zeigt. Eben so wenig ist bei Anwendung der Ernst'schen Hyalinmethode eine Ueber-

einstimmung zwischen der Fibrin- und Cylinderfärbung festzustellen. Ersteres färbt sich hellgelb, letztere dagegen orangenfarben und braungelb. Somit spricht ein Punkt nach dem anderen dagegen, dass die Hyalincylinder — besonders unserer Versuche — aus Fibrin beständen oder auch nur durch einen der Fibringerinnung nahe verwandten Vorgang erzeugt würden. Weder die theoretischen Ueberlegungen allgemeiner Natur, noch histologische Beobachtungen, noch chemische und färberische Reactionen, die für diese Anschauung in's Feld geführt werden, haben einer scharfen Kritik Stand gehalten. Es bleibt demnach die Aufgabe übrig, positiv festzustellen, welcher Natur die in Rede stehenden Cylinder sind. Hierfür kommen von den oben erörterten Ansichten hauptsächlich noch die von Ribbert und die von Rovida, Key, Ottomar Baier, Virchow, Senator, Langhans und Lubarsch vertretenen in Betracht. —

Ribbert ist vor Allem auf Grund von Kaninchenversuchen, in denen die Nierenvene temporär abgeklemmt wurde, zu der Ueberzeugung gekommen, dass die hyalinen Cylinder durch Transsudation einer eiweissreichen Flüssigkeit entstehen, die durch die Harnflüssigkeit in die starre Gerinnungsform übergeführt wird. Macht man derartige Abklemmungsversuche und schneidet nach etwa ½ Stunde eine Niere heraus, und legt sie in Harn, Harnstofflösung oder Salzsäure, oder tödtet man die Thiere 1½—2 Stunden nach der Wiederherstellung der Circulation, so findet man besonders reichlich derartige hyaline Ausscheidungen und man findet sie auch dort, wo eine Beimischung zerfallender Nierenepithelien oder ihrer Bestandtheile nicht stattfinden kann, nehmlich in den Glomerulusschlingen.

Ribbert hält daher die meisten Cylinder für derartige Transsudatcylinder, wobei sich allerdings weisse und rothe Blutkörperchen und abgestossene Zellen, sowie Bestandtheile derselben dem hyalin werdenden Eiweiss beimischen können, doch lässt er auch die Möglichkeit offen, dass ein kleiner Theil der Cylinder aus solchen Protoplasmamassen allein gebildet werden kann. Nun muss man durchaus zugeben, wie auch Lubarsch in seinem Referat über Ribbert's Arbeit (Fortschritte der Medicin. Bd. 12. S. 87) zugegeben hat, dass es solche reine Transsudationscylinder giebt. Die Ribbert'schen Versuche sind in

der That beweiskräftig. Aber es fragt sich, ob gerade die auf die Weigert'sche Methode positiv reagirenden Cylinder auf diese Weise entstanden sein können; denn es ist nicht gut denkbar, dass die Beziehungen der hyalinen Massen zu dieser Färbung rein zufällig sind, und man müsste selbst dann noch eine Erklärung dieses Verhaltens suchen, wenn man mit Ribbert annehmen wollte, dass die Beziehungen der hyalinen Cylinder zur Weigert'schen Färbung „durchaus inconstante" sind. Es war deswegen geboten, die Ribbert'schen Grundversuche zu wiederholen und die dann auftretenden hyalinen Ausscheidungen auf ihr Verhalten zur Weigert'schen Färbung zu prüfen. Das Ergebniss mehrerer, von mir gemachter Versuche war übereinstimmend: weder in den hyalinen Ausfüllungen der Glomeruluscapillaren noch in den Cylindern der Harnkanälchen konnte jemals eine Blaufärbung mit der Weigert'schen Methode erzielt werden. Schon hiedurch wird es wahrscheinlich gemacht, dass die nach der Weigert'schen Methode färbbaren Cylinder nicht einfache Transsudatcylinder sein können.

Untersuchen wir deswegen, wodurch die Blaufärbung der Cylinder bedingt ist, so bleiben nach den obigen Ausführungen nur noch 2 Möglichkeiten übrig. Die erste ist von Lubarsch näher erwogen und für die Entstehung verwerthet worden: dass die specifische Färbung durch die Beimischung bestimmter Protoplasmatheilchen hervorgebracht wird. Wir werden darauf ausführlicher eingehen müssen. Eine zweite Möglichkeit drängt sich auf, wenn man ganz allgemein die hyalinen Gebilde betrachtet, die sich nach der Weigert'schen Methode färben. Vergleicht man z. B. die colloiden Ausfüllungen der Schilddrüsenbläschen und die Bindegewebsfibrillen der Haut, die sich nach der Weigert'schen Methode färben, mit denen, die sich negativ dazu verhalten, so wird man immer den Eindruck erhalten, als ob es die dicksten Gewebsformen und Balken, die dicksten Colloidcylinder sind, welche sich positiv zur Fibrinfärbung verhalten. Man kann geradezu sagen, je zäher und dichter die colloiden Cylinder der Schilddrüse sind, um so intensiver färben sie sich und man findet in der That allerlei Abstufungen in der Blaufärbung des Schilddrüsencolloids vor. Und ein gleiches

Verhalten zeigen diese Massen auch noch bei anderen Färbungen, z. B. bei der Ernst'schen Hyalinfärbung, vor Allem aber bei der Jod- und Gentianaviolettamyloidreaction. Schon Kyber hat hervorgehoben, dass das gewöhnliche Schilddrüsencolloid stellenweise die Gentianamyloidreaction giebt, d. h. roth erscheint und wir haben das durchaus bestätigen müssen, auch bei Anwendung verdünnter Essigsäurelösungen als Differenzirungsmittel, wie wir besonders gegen Wichmann hervorheben wollen. Einzelne Colloidcylinder erscheinen dann nur blauroth, andere dagegen intensiv roth, fast so leuchtend roth, wie die amyloide Substanz. Dieselben Massen geben auch bei Anwendung verdünnter Jodlösungen eine leichte gelbbraune Färbung. Und immer lässt es sich zeigen, dass es dieselben Cylinder sind, die auch bei der Weigert'schen und Russel'schen Färbung blau, bezw. roth werden. Es liegt daher der Gedanke nahe, dass das verschiedene Verhalten durchsichtiger hyaliner Substanzen und gequollener Fasern zu den verschiedenen Färbungen, nicht der Ausdruck einer chemischen Verschiedenheit ist, sondern vielmehr auf physikalischen, besonders optischen Differenzen beruht. Es ist sehr wohl möglich, dass in den dichteren, eingedickten Cylindern und Fasern der Farbstoff besser festgehalten und dichter zusammengelagert wird, wie in den dünneren, noch halb flüssigen Massen, und dass auch die besonderen Verhältnisse bei der Anwendung der Amyloidreactionen auf verschiedener Brechung der Lichtstrahlen in den dünneren oder dichteren Medien beruhen. So richtig mir diese Anschauung für das Verhalten des Schilddrüsencolloids erscheint, so wenig kann ich sie doch in vollem Umfange auch auf die Verhältnisse bei den Nierencylindern ausdehnen. Und zwar aus folgenden Gründen: 1) lässt sich auch im ungefärbten Zustand nicht feststellen, dass die Fibrincylinder dichter gefügt sind, als die einfachen (zur Weigertfärbung sich negativ verhaltenden) Cylinder. 2) Treten die verschieden färbbaren Cylinder gleichzeitig auf und es ist durchaus nicht immer nachzuweisen, dass die blau gefärbten Cylinder um so reichlicher werden, je länger der Prozess dauert. 3) Ist die noch weiter unten zu besprechende Vertheilung blau färbbarer Tropfen in den unfärbbaren Cylindern sicherlich keine Eindickungserscheinung. Wenn wir es demnach

auch nicht für unmöglich halten, dass namentlich bei chronischen Nierenentzündungen die Blaufärbung einzelner Cylinder auf rein physikalische Verhältnisse zurückzuführen ist, so müssen wir doch im Ganzen nach einer anderen Erklärung suchen und uns deswegen mit der bereits oben erwähnten Ansicht von Lubarsch befassen, der für seine Anschauung hauptsächlich Folgendes geltend macht: 1) Die Fibrincylinder finden sich bei allen Prozessen, wo ein Zerfall von Nierenepithelien vorkommt; 2) finden sich eigenthümliche Beziehungen zwischen Protoplasmakörnern der Harnkanälchenepithelien und blau färbbaren Tropfen in den Nierencylindern oder den Harnkanälchen. Lubarsch führt darüber Folgendes aus: in den Nierenepithelien sieht man einen eigenthümlich körnigen Zerfall des Protoplasmas. Diese Körner sind von unregelmässiger Grösse, zeigen mitunter eine reihenförmige Anordnung und nehmen bei Anwendung der Weigert'schen Fibrinmethode einen grauen bis graublauen Farbenton an, werden auch durch die Russel'sche Methode leicht geröthet. In den Harnkanälchen — besonders den geraden findet man zahlreiche rundliche, nach der Fibrinmethode sich blau bis violett färbende Tropfen, die auch im Gegensatz zum ächten fädigen Fibrin durch die Russel'sche Methode intensiv roth gefärbt werden. An manchen Stellen sind es nur 2—3 Tropfen, die eben dem freien Rande einer Epithelzelle aufliegen, während in anderen Kanälchen 50 und mehr Tropfen liegen, die das Lumen fast völlig ausfüllen. „In einzelnen Kanälchen bilden nun diese Tropfen den Kern eines homogenen, nach Weigert farblosen Cylinders, der sich concentrisch geschichtet um sie legt, wieder an anderen Stellen sieht man homogene Cylinder, welche die Fibrinreaction ablehnen und nur in wechselnder Anzahl die blau färbbaren Tropfen enthalten, endlich findet man auch Bilder, wo ein homogener unfärbbarer Cylinder an den Rändern mit zahllosen feinen blauen Tropfen besetzt ist, von denen einzelne auch deutlich dem freien Rande der Epithelzellen aufliegen.“ Uebergänge zwischen diesen tropfigen Gebilden und fädigem Fibrin hat Lubarsch nicht in deutlicher Weise gesehen, wohl aber solche zwischen den grossen Tropfen und den hyalinen Cylindern. Wir haben diesen Schilderungen nur wenig hinzuzufügen; denn unsere ausführlichen Beschreibungen zeigen, dass

die von Lubarsch an menschlichen Nieren erhaltenen Befunde sich ebenso in unseren Kaninchenversuchen vorfanden. Ja, es gelang uns sogar in den Epithelien beim körnigen Zerfall derselben Körner nachzuweisen, die bei der Färbung nach Weigert oder Russel nicht nur einen blauen oder rosa Schimmer annahmen, sondern deutlich hellblau und rosa gefärbt erschienen; — im Lumen dieser oder benachbarter Kanälchen lagen denn auch neben den intensiver gefärbten Tropfen solche mehr hell gefärbte Gebilde. — Von noch grösserer Bedeutung sind nun aber die Ergebnisse, die wir bei Anwendung der Altmann'schen Methode zur Darstellung der Zellgranula erzielten. Durch sie wird erst der stricte Beweis für die Lubarsch'sche Ansicht geliefert, durch sie werden die oben beschriebenen Befunde erst in das richtige Licht gesetzt. — Diese Ergebnisse, die schon im Einzelnen geschildert sind, können wir kurz dahin zusammenfassen: Während in den ersten 10 Stunden nach Einwirkung der chromsauren Salze deutliche Veränderungen in Form, Anordnung und Lagerung der Zellgranula kaum bemerkbar sind, treten dieselben bei längerer Dauer der Krankheit immer deutlicher hervor.

Die Zellgranula häufen sich am freien Rande der Zellen an, treten aus, sintern hier zu grösseren Klumpen zusammen, die endlich ganz in hyaline Cylinder übergehen.

Vergleicht man unsere Figuren 4 und 1—3 mit einander, so sieht man genau, ebenso wie bei Anwendung der Weigert'schen Färbung, alle die von Lubarsch bereits geschilderten Verhältnisse, wie homogene Cylinder bald über und über mit den Zellgranulis besetzt sind, bald nur im Centrum oder der Peripherie dieselben enthalten. Dass aber die in den Kanälchen befindlichen Körner auch wirklich Zellgranula sind, wird nicht nur durch ihre Färbung bewiesen, sondern auch durch ihre Form und Grösse, ferner durch den Umstand, dass die Zellen ärmer an Granulis werden und man direct sieht, wie sie aus den Zellen hervortreten. Auch das sei hervorgehoben, dass bereits innerhalb der Zellen die Grössenunterschiede der Zellgranula bedeutender werden, als normaler Weise. Wenn man nun auch solche Bilder findet, wo in einem Harnkanälchen besonders viel Zellgranula in den Cylindern vorhanden sind, die ausscheidenden Epithelien

aber auch noch durchaus intacte Granularstruktur zeigen, so ist das einfach so zu erklären, dass der Cylinder eben nicht da entstanden ist, wo wir ihn vorfinden, und dass sich die Zellgranula auf dem Wege zu den tiefer gelegenen Stellen aus den verschiedensten Zellen beigemischt haben können. Dass dann endlich die kleineren Tropfen zu grösseren zusammenfliessen, das kann man in schärfster Weise bei dieser Methode verfolgen. — Wir können daher nach diesen Ergebnissen uns nur in jeder Beziehung der Anschauung Lubarsch's anschliessen, dass die in Frage stehenden Cylinder durch eine Art von Secretion, Zerfall oder Umwandlung der Zellen hervorgehen. Bevor wir nun auf diese Punkte näher eingehen, wann Zerfall oder Secretion der Zellen vorliegt, muss noch erörtert werden, welche Rolle die Transsudationen flüssiger Bestandtheile bei Entstehung unserer Fibrincylinder spielen. In dieser Beziehung haben die nach der Altmann'schen Methode angefertigten Präparate auch deutlichen Aufschluss gegeben, und wir können nun noch schärfer, als Lubarsch es gethan, zu dem Ergebniss gelangen, dass die flüssigen Bestandtheile als Verklebungsmittel der Zellbestandtheile dienen. Denn nur selten finden wir die Lumina der Harnkanälchen mit Zellgranulis oder abgestossenen und zusammensinternden Epithelien allein ausgefüllt, meistens befindet sich dazwischen auch eine krümliche (nach der Altmann'sche Methode sich bräunliche färbende) Masse, oft auch finden wir bereits einen deutlichen Cylinder, der nur mit den Zellkörnern in mehr oder weniger reichlicher Weise besetzt ist. Wir werden daher 1) den Zerfalls- oder Secretionsstoffen der Zellen die Rolle zuschreiben können, dass sie die Gerinnung des flüssigen Transsudates befördern und 2) zu dem Endergebniss gelangen, dass das positive Verhalten der homogenen Cylinder zur Weigert'schen Fibrinfärbung durch eine Beimischung von zelligen Bestandtheilen hervorgebracht wird. Und wir können auch schon jetzt hervorheben, dass dieser Satz nicht nur für die Cylinderbildung in den Kaninchenversuchen, sondern ebenso auch für die Erkrankungen menschlicher Nieren gilt. In dieser Beziehung verweisen wir besonders auf einige unten näher geschilderte Fälle, besonders auf eine Nierenentzündung bei Typhus abdominalis und einen Fall von subcutaner Nephritis,

in dem es uns möglich war, auch die Altmann'sche Methode zur vergleichenden Untersuchung heranzuziehen. Fast alles, was über die Veränderungen der Granularstruktur und über die Beziehungen der Granula zu den Cylindern oben angeführt ist, liess sich auch in diesem Falle in der menschlichen Niere nachweisen. — Nun endlich noch die Frage: handelt es sich bei dem Freiwerden der Zellgranula um einen Zerfall der Zelle oder um eine Secretion? Die Frage ist sicher leichter gestellt als beantwortet; und sie wird überhaupt nur auf Grund sehr allgemeiner Ueberlegungen zu lösen sei. Wir können dabei davon absehen, ob die Altmann'sche Anschauung richtig ist, dass die Zellgranula „Elementarorganismen" sind. Denn wie man auch diese Frage beantworten mag, dass diese Körner bei dem Stoffwechsel der Zelle eine grosse Rolle spielen, wird auch von Altmann zugegeben. Nun verstehen wir doch unter Secretion einer Zelle, die Fähigkeit derselben, zugeführtes Material in specifischer Weise umzuwandeln und in präformirte Räume abzusondern. Es würde also die Frage, ob hier Secretion oder Zerfall des Zellprotoplasmas vorliegt, im Wesentlichen davon abhängig zu machen sein, ob irgend welche Anzeichen für eine chemische Veränderung der Zellgranula vorhanden sind. Und diese Frage glauben wir im bejahenden Sinne beantworten zu müssen.

Zwar sind an den Altmannpräparaten keine Anzeichen von chemischen Veränderungen der Granula vorhanden; wohl aber sprechen andere Methoden dafür. Es ist bekannt, dass es bei Anwendung gewöhnlicher Methoden nicht gelingt, die Zellgranula zu färben und auch bei Anwendung der Weigert'schen Fibrinfärbung und der Russel'schen Fuchsinmethode haben wir uns stets davon überzeugen können, dass die Zellgranula normaler Nieren nicht gefärbt werden. Wenn nun auf einmal in den Zellen Granula auftreten, die sich positiv zu diesen Methoden verhalten, so können wir wohl mit Recht daraus schliessen, dass die Zellgranula eine chemische Umwandlung durchgemacht haben. Dazu sind wir um so mehr berechtigt, wenn wir sehen, dass die Granula von weissen Blutkörperchen und Bindegewebszellen ein sehr verschiedenartiges tinctorielles Verhalten aufweisen. Schon Ehrlich hat das bekanntermaassen hervorgehoben und die Leukocyten in acido-, baso- und neutrophile eingetheilt. Bergonzini

hat dann auch unter den sogen. Mastzellen bedeutende Unterschiede in dem Verhalten der Granula zu seinem Farbengemisch aufgedeckt. Lubarsch hat an verschiedenen Orten Erfahrungen über die verschiedene Färbung der Zellgranula in den Mastzellen mitgetheilt, bald färben sich ein und dieselben Granula mit Methylenblau, mit sauren Anilinfarbstoffen, nach der Weigert'schen Methode und nach der Fuchsinmethode, bald aber lehnen sie die eine oder die andere dieser Methoden ab. Ueberhaupt kann man z. B. zeigen, dass die Zellgranula der Mastzellen bei Mäusen und Salamandern sich meistens nach der Weigert'schen (bezw. Gram'schen) Methode färben, während das bei den Mastzellengranulis (und denen der Leukocyten) des Menschen nur ausnahmsweise vorkommt. Weiter hat Lubarsch es noch wahrscheinlich gemacht, dass ein Theil der Granulationen dem Lecithin, ein anderer Theil dem Glykogen nahe stehen und somit auch einen chemischen Ausdruck für die tinctoriellen Differenzen der Granula bei ein und derselben Zellart gefunden. Es ist daher wohl berechtigt in der Umänderung der tinctoriellen Eigenschaften der Nierenzellgranula den Ausdruck einer chemischen Umänderung zu sehen; und man darf daher wohl den Vorgang des Freiwerdens der Zellgranula als einen secretorischen betrachten. Ob daneben auch ein weiterer Zerfall der Zelle eintritt, dass muss natürlich besonders entschieden werden und kommt ja thatsächlich durch die Gifteinwirkung oft genug zu Stande. So lange wir aber nur das Austreten von Zellgranulis aus sonst intacten Zellen beobachtet, sind wir, wie gegen eine Bemerkung von Ribbert aufrecht zu erhalten ist, wohl berechtigt, von einer Secretion der Epithelien zu reden. Wir müssen also auch im Einzelnen den Standpunkt Lubarsch's vertreten, dass bei der Bildung der Cylinder ein Zerfall, eine Secretion und Umwandlung von Nierenepithelien eine Rolle spielt. — Ziehen wir nun aus diesen Untersuchungen den Schluss, der unmittelbar für die vorliegende Arbeit in Betracht kommt: inwieweit in dem Vorkommen von Cylindern ein entzündlicher Vorgang zu sehen ist, so kommen wir zu dem principiell wichtigen Ergebniss, dass die Cylinderbildung allein niemals als entzündlicher Vorgang betrachtet werden darf.

C. Die Veränderungen an den Glomerulis und dem interstitiellen Gewebe.

An den Glomerulis sind die Veränderungen, soweit sie histologisch festgestellt werden können, wenig hervortretend und im Ganzen geringfügig. Alle die schwereren Glomerulusveränderungen, die bei den menschlichen Nephritiden und hie und da auch bei den Thierexperimenten (Kantharidinvergiftung) in den Vordergrund treten können, fehlten in unseren Versuchen so gut wie ganz. An den Capillaren der Glomeruli waren Veränderungen nur selten bemerkbar: ihre Füllung mit Blut war wechselnd und ungleichmässig, an der Capillarwand und an dem Endothel fiel nichts Pathologisches auf, und auch der Inhalt der Schlingen schien selten verändert. Nur in den Versuchen, wo der Tod nach 90—106 Stunden eintrat, waren auch in den Glomerulusschlingen reichliche Leukocyten angehäuft. Ebenso wenig waren an dem Glomerulus- und Kapselepithel stärkere Veränderungen bemerkbar: hie und da waren einzelne verfettet und abgestossen, meistens waren sie aber so unverändert, dass sie auch bei Anwendung der Altmann'schen Methode die schönste normale Granularstruktur aufwiesen, nur in Versuch 6 und 7 waren stellenweise die Glomerulus- und Kapselepithelien nekrotisirt und abgestossen. Auch im Kapselraum fanden sich frühzeitig Abnormitäten vor, die jedenfalls für eine, wenn auch nicht direct nachweisbare Veränderung der Gefässwandungen sprechen. Wir sahen hier häufig frühzeitig ein unbestimmtes Gerinnsel, das wir als geronnenes Eiweiss ansehen zu sollen glauben. Austritt von rothen Blutkörperchen in den Kapselraum vermochten wir nur sehr selten, von Leukocyten mit Sicherheit überhaupt nicht nachzuweisen.

Im interstitiellen Gewebe hingegen sind uns eine Reihe von Veränderungen entgegen getreten, die wir als Entzündungserscheinungen ansprechen müssen. Bei den ersten Bildern sahen wir ein besonders starkes Hervortreten der Capillarkerne; sodann bemerkten wir sehr bald wandständige Leukocyten in den Venen und Auswanderung derselben in das perivasculäre Bindegewebe; dieses jedoch erst, als schon deutliche Fibrincylinder in den Harnkanälchen nachweisbar waren. Die Leukocytenheerde fanden sich, wie sie auch Kabierske gesehen hat, zuerst an den Verästelungsstellen der grösseren Gefässe. Hiernach nehmen sie

an Umfang und Häufigkeit zu, sind fast überall um Gefässe herum zu sehen und selbst bis in das Epithel, das Lumen und in die Cylinder der Kanälchen hinein zu verfolgen. Dass es gerade in der Nähe grösserer Infiltrationsheerde zu bedeutenderen Epithelverletzungen gekommen sei, war nicht nachzuweisen. In einem Fall (Versuch 3) sahen wir eine ausgesprochene Wucherung des interstitiellen Gewebes im Pyramidentheil frühzeitig auftreten. Da wir das jedoch bei allen verschieden gelegten Schnitten nur an dieser einen Stelle sahen, und in dieser Deutlichkeit weder früher noch später wiederfanden, können wir diesem Befunde eine bestimmende Bedeutung für die Darstellung der Entzündungsphasen nicht beilegen, halten ihn vielmehr für rein zufällig, vielleicht durch eine ältere spontane Erkrankung des Versuchsthiers bedingt.

Regelmässig aber trafen wir von Versuch 6 an eine mässige Wucherung des interstitiellen Gewebes, zunächst nur in dem untersten Theil der Pyramidenfortsätze, dann auch in der Rindensubstanz und zwar hier besonders in der Nähe von collabirten Glomerulis. Dabei fiel auch öfter auf, dass die neugebildeten, spindeligen und rundlichen Bindegewebszellen in Bezug auf ihre Kernfärbung verschieden waren. Einzelne waren sehr intensiv gefärbt, andere dagegen enthielten nur wenige und blass färbbare Chromatinbröckel. Im Ganzen fanden wir jedenfalls die Weigert'sche Ansicht bestätigt, dass das interstitielle Gewebe erst dann zu wuchern beginnt, wenn ihm durch Zerfall des Parenchyms Platz und Anregung dazu geboten wird.

Auffallend ist es nun, dass trotz geeigneter Fixirung der Organe eine mitotische Kerntheilung niemals nachweisbar ist, sondern dass die Neubildung der Zellen durch directe Kerntheilung eintritt. Es könnte diese Beobachtung in Parallele gestellt werden mit den Untersuchungen von Eberth[1]), dass bei Rückbildung des Froschlarvenschwanzes die beträchtliche Wucherung von Muskelkernen, welche sich neben den zerfallenden Fibrillen findet, ebenfalls amitotisch erfolgt. — Auf die Idee, welche im Anschluss an Stricker und Grawitz, sowie dessen Schüler erwogen werden könnte, ob es sich hier nicht einfach um „erwachte Schlummerzellen" des Nierenbindegewebes han-

[1]) Eberth, Schlummerzellen und Gewebsbildung. Fortschritte der Medicin. 1892. S. 990 ff.

delt, können wir hier nicht ausführlich eingehen. Nachdem die Grawitz'sche Anschauung durch Weigert, Marchand, Eberth, Hansemann und Yamagiwa einer ausführlichen Kritik unterworfen worden ist, genüge es hier festzustellen, dass wir niemals Bildern begegnet sind, welche im Sinne der Grawitz'schen Entzündungslehre zu deuten gewesen wären. Auch das oben erörterte Vorkommen von Zellen mit nur geringfügigem Chromatingehalt kann nicht im Grawitz'schen Sinne gedeutet werden. Vielmehr handelt es sich dabei wohl um geschädigte zerfallende alte Zellen, wofür auch das Vorkommen Russel'scher Fuchsinkörper innerhalb dieser Heerde spricht.

Wenn wir nun nach dieser ausführlichen Besprechung unserer Versuchsergebnisse die Wirkung des doppelt chromsauren Ammoniaks auf die Kaninchenniere kurz schildern wollen, so können wir Folgendes feststellen:

1. Die ersten Veränderungen bestehen in einer wohl gleichzeitig eintretenden Schädigung der Gefässwandungen und der Epithelien der gewundenen Harnkanälchen, welche um so ausgegedehnter nnd stärker ist, je intensiver das Gift einwirkt.

2. An diese Veränderungen schliessen meistens erst am 3.—4. Tage entzündliche Störungen an, die sich durch fibrinöse Ausfüllungen der gewundenen Kanälchen und Glomeruluskapseln, sowie durch Leukocytenaustritt in das interstitielle Bindegewebe kundgeben.

3. Endlich kommt auch bei längerer Dauer eine mässige Wucherung des interstitiellen Bindegewebes zu Stande: diese Wucherung findet wahrscheinlich durch amitotische Kerntheilung statt.

III. Anatomischer Theil.

Der zweite Theil der gestellten Aufgabe verlangt auf Grund der Untersuchung menschlicher Nieren die Frage über die Entstehung der Nierenentzündung zu beantworten. Wir haben zu diesem Zwecke die meisten Nieren, welche in der Zeit vom 1. Juli bis 15. December 1892[1]) im pathologischen Institut zur Section kamen, untersucht, aber nicht gerade sehr ergiebiges

[1]) Später wurde das Material noch ergänzt durch weiteres Sectionsmaterial, das bis zum 15. März 1894 zur Verfügung stand.

Material zur Verwerthung erhalten. Die Schwierigkeiten, welche sich hier darboten, liegen wesentlich in 2 Punkten: 1) Handelt es sich um ächte Nierenentzündung bei Menschen, so tritt der Tod meistens zu einer Zeit ein, wo die Veränderungen so complicirte sind, dass es schwer hält, die Anfangsstadien des Prozesses herauszufinden. 2) Können bei nicht ganz frischem Leichenmaterial — und im hiesigen pathologischen Institut kommen die Leichen selten früher als 26 Stunden nach dem Tode zur Section — gerade an den Epithelien desorganisatorische Prozesse vorgefunden werden, welche durch die Leichenfäulniss entstanden sind und im Leben nicht vorhanden waren.

Unter Berücksichtigung dieser Umstände sind es wesentlich 5 Fälle von diffuser Nephritis gewesen, die zur Verwerthung besonders geeignet schienen. Aber auch andere Fälle, in denen keine eigentliche diffuse Nephritis, sondern nur Heerdentzündungen vorlagen, sind uns sehr lehrreich erschienen. Weniger geeignet war dagegen für uns das Studium von Diphtherienieren, weil in den untersuchten Fällen eine ausgeprägte Entzündung noch nicht zu Stande gekommen war. Nur das konnte auch hier festgestellt werden, dass die Entzündungserscheinungen an Ausdehnung und Intensität weit hinter der Degeneration zurückstanden. Interstitielle Leukocytenansammlungen wurden hier fast niemals gefunden, dagegen konnte regelmässig beobachtet werden: Anfüllung der Glomeruluscapillaren mit weissen Blutkörperchen und geringer Austritt derselben in den Kapselraum, mitunter auch geringe Anhäufung von Leukocyten um die Glomeruluskapsel; ferner Austritt von Eiweiss und rothen Blutkörperchen in die Glomeruluskapsel und in einzelnen geraden Kanälchen geringe Cylinderbildung; dagegen treten zweifellose degenerative Veränderungen an den Glomeruli und den geraden Harnkanälchen weit mehr hervor; sowohl Degeneration wie hydropische Schwellung der Glomerulus- und Kapselepithelien sowie auch leichte fettige Degeneration der Epithelien der gewundenen Kanälchen wurden oft in grosser Ausdehnung entdeckt. Inwieweit die oft sehr starke Coagulationsnekrose der Glomerulus- und Kanälchenepithelien bereits im Leben entstanden waren, entzog sich allerdings leider aus den vorhin angegebenen Gründen gänzlich unserer Beurtheilung.

Was nun die rein localen Entzündungsheerde anbetrifft, so sei zunächst bemerkt, dass sie sich viel häufiger vorfinden, als im Allgemeinen angenommen wird, namentlich in den Nieren älterer Personen vermisst man sie selten ganz. Allerdings sind die Verhältnisse hier nicht ohne Weiteres auf die bei den genuinen diffusen Nephritiden zu übertragen, denn im letzteren Fall sind die Entzündungsursachen in allgemeinen, mit dem Blutstrom zugeführten Schädlichkeiten zu suchen, in den anderen handelt es sich um rein local wirkende Dinge: doch ist der Unterschied insofern kaum ein principieller, als in beiden Fällen wesentlich chemisch wirkende Agentien in Betracht kommen. Das Studium der localen Entzündungsheerde ist aber gerade deswegen besonders lehrreich, als sich in ihnen mit grösster Deutlichkeit zeigt, wie Entzündung und Desorganisation des Parenchyms zum mindesten neben einander hergehen. Man konnte nehmlich zunächst bemerken, dass die spärlichen localen Entzündungsheerde meistens um Glomeruli — und zwar verödete oder hyalin degenerirte — gruppirt waren; in allen Fällen fanden sie sich auch da, wo ausgedehnte Degeneration am Epithel der gewundenen Kanälchen Platz gegriffen hatte; ihre Ausdehnung war stets geringer als die der Degenerationsheerde. Selbst in solchen Fällen, in denen man zunächst an rein mechanische Wirkung denken dürfte, zeigte eine genaue Untersuchung die Beziehungen zwischen Desorganisation und Entzündung. Das wurde besonders klar in einem Fall, wo ein kleines Stückchen Nebenniere in die Nierenrinde hinein versprengt war; es handelte sich um einen derjenigen Fälle, wo das versprengte Stück gegen die Umgebung nicht abgekapselt war: hier fand man in der Peripherie des Nebennierenstückchens keine Entzündung, sondern nur leichte Zeichen der Compression am Nierenparenchym; einige Glomeruli waren verödet, einige Harnkanälchen cystisch erweitert und mit Cylindern angefüllt; erst um einen dieser Glomeruli und Harnkanälchencysten fand sich nun auch ein Heerd entzündlicher Infiltration. Aehnliche Verhältnisse zeigten sich in kleinen Carcinommetastasen und Nierennarben.

Wenden wir uns nun endlich zu den Fällen von diffuser acuter Nephritis, so müssen wir gleich hervorheben, dass es sich um ziemlich complicirte Fälle handelte. Jedesmal — mit Aus-

nahme von Fall 5 — bestand eine frische Mitralendocarditis, jedesmal handelte es sich um Combination von embolischen und hämatogen-toxischen Vorgängen, d. h. es waren in den Nieren Veränderungen vorhanden, die durch gröbere oder Mikroorganismenembolien entstanden waren, neben solchen, welche auf Wirkung toxischer Stoffe zurückgeführt werden mussten.

Im ersten Fall[1]) (S. No. 3 1892/93, Obducent Prof. Lubarsch) handelte es sich um eine 51jährige Jungfrau, welche im Anschluss an ein Erysipel schwer erkrankt war. Bei der Section fand sich eine lobuläre Pneumonie und fibrinös-eitrige exsudative Pleuritis, eine recidivirende Mitralendocarditis, Milzinfarkte, Infarktnarben der rechten Niere, acute parenchymatöse Nephritis.

Der grobanatomische Befund an der Niere war folgender:

Beide Nieren sind im Ganzen von normaler Grösse, die Kapsel leicht abziehbar, Oberfläche von leicht körniger Beschaffenheit durch zahlreiche, oft dreieckige und in der Peripherie stark geröthete Einziehungen. Die Farbe der Nierenoberfläche ist links eine opakgelbe, rechts mehr graugelb. Die Venensterne sind ausserordentlich stark injicirt, auch findet man ausserhalb derselben gelegene hellrothe, rothe und bräunliche Punkte, links befindet sich zwischen der Kapsel und Nierenoberfläche ein grösserer Bluterguss, welcher sich aus kleineren confluirenden zusammensetzt. Consistenz beider Nieren sehr schlaff, auf dem Durchschnitt quillt die Rindensubstanz, welche von derselben Farbe ist, wie die Oberfläche, etwas vor. Marksubstanz ist diffus geröthet. In der rechten Niere findet sich noch ein bereits an der Oberfläche etwas prominirender, röthlicher Heerd von nahezu cylindrischer Gestalt, der auf dem Durchschnitt deutlich keilförmig gestaltet ist und seine Spitze nach dem Hilus des Organs richtet, in der Mitte aber eine mehr opakgelbe Farbe darbietet.

Mikroskopisch wurden folgende Verhältnisse festgestellt:

An vielen Schnitten findet sich äusserst starke fettige Degeneration der Epithelien der gewundenen Kanälchen, geringere in den geraden; reichliches braunes, nicht eisenhaltiges Pigment in der Marksubstanz, zahlreiche Blutungen und Cylinderbildungen

[1]) Lubarsch, Natur der Nierencylinder, a. a. O. S. 214.

in den Harnkanälchen. In den in Sublimat fixirten Präparaten wurde festgestellt: Die Epithelien der gewundenen Kanälchen sind in ihren Formen noch leidlich erhalten, doch sind sie oft zu Fetzen aus einander gerissen: an anderen Stellen stehen sie zwar noch in Zusammenhang, erscheinen aber durch Exsudationen oder rothe Blutkörperchen platt gedrückt; die Kernfärbung ist nur an einzelnen Epithelien völlig geschwunden, an anderen nur verringert; das Protoplasma der Zellen ist theils von runden Lücken durchsetzt, theils körnig zerfallen, ja einzelne zeigen die Reihenordnung der Körner; solche Stellen färben sich matter und mit Hämatoxylin auffallend grau. Die Epithelien der gewundenen Kanälchen sind ebenfalls intact bis auf einige, welche kernlos sind und schollig zerfallen erscheinen. In einzelnen Kanälchen, besonders der Marksubstanz, befindet sich reichlich grobkörniges, braunes Pigment, welches nicht die Eisenreaction giebt. Die Glomeruli erscheinen sehr kernreich, gross und füllen oft den Kapselraum vollkommen aus. Die Capillarschlingen sind theils mit rothen, theils mit weissen Blutkörperchen vollgepfropft. Das Epithel der Glomeruli ist theilweise hydropisch geschwollen, stellenweise ebenfalls kernlos; das Kapselepithel dagegen stark gewuchert, so dass es an einzelnen Stellen in mehreren Lagen der bindegewebigen Membran aufsitzt. Im Kapselraum finden sich neben körnig geronnenem Eiweiss und rothen Blutkörperchen oft zahlreiche Zellen vor, von denen einzelne mit Rücksicht auf ihre fragmentirten gelappten Kerne ohne Weiteres als weisse Blutkörperchen (Eiterkörperchen) angesprochen werden dürfen, während andere grössere Zellen mit nur schlecht gefärbten Kernen und hellem Protoplasma mit den veränderten Glomerulusepithelien übereinstimmen und daher als abgestossene Epithelien anzusehen sind. In anderen Kapselräumen findet sich fädiges Fibrin neben weissen und rothen Blutkörperchen. Gerade um die am stärksten veränderten Glomeruli herum sind reichliche Heerde kleinzelliger Infiltration im interstitiellen Bindegewebe. In denselben finden sich an anderen Stellen solche Heerde nur sehr spärlich, und auch hier kann man nachweisen, dass sie in der Nähe solcher Harnkanälchen gelegen sind, deren Epithel coagulationsnekrotisch ist. In der Nähe des Nierenbeckens sieht man Ehrlich'sche Mastzellen im Bindegewebe. Das Lumen der ver-

schiedenen Harnkanälchen findet sich ausgefüllt theils mit rothen Blutkörperchen, theils mit zerfallenden Leukocyten, theils mit körnigen und hyalinen Cylindern; in einigen gewundenen Kanälchen fädiges Fibrin. Die hyalinen Cylinder reagiren nicht, oder nur sehr schwach auf die Weigert-Fibrinfärbung und erscheinen bei der Ernst'schen Färbung mattgelb, nur wenige orangeroth. An solchen Stellen, wo neben den Cylindern noch Eiterkörperchen in den Harnkanälchen liegen, sind erstere zerklüftet. — In einem Stückchen der Niere fand sich neben älteren Infarktnarben ein selbst mikroskopisch deutlich keilförmiger Heerd, in dessen Bezirk die Epithelien noch Kernfärbung zeigten, und an dessen Peripherie sich eine starke Einwanderung von weissen Blutkörperchen befand (frischer Infarkt).

Im zweiten Fall handelte es sich um einen 40jährigen Mann, bei dessen ebenfalls durch Dr. Lubarsch gemachter Section sich chronische recidivirende ulceröse Endocarditis der Aorten- und Mitralklappen mit Insufficienz derselben fand; Hypertrophie und Dilatation des ganzen Herzens mit nachfolgender brauner Atrophie des Myocards; Verkalkung und Nekrose desselben am linken Conus arteriosus; Embolie der Arteria carotis externa dextra; Thromben im Plexus prostaticus; braune Induration der Lungen; Oedeme, Hydrothorax, Hydropericard, Ascites; anämischer Infarkt der Milz; linksseitige embolische Schrumpfniere, subchronische, parenchymatöse Nephritis mit Nierensteinen im rechten Nierenbecken und Pyelitis; Erweiterung des rechten Ureters; adhäsive Pleuritis und Peritonitis externa; chronische tuberculöse Pneumonie des linken Unterlappens mit Bronchiektasienbildung.

Der Nierenbefund bei der Section zeigte im Besonderen die linke Niere stark verkleinert, Kapsel schwer abziehbar, Oberfläche durchaus uneben, namentlich nach dem unteren Pole zu findet sich eine grosse dreieckige, fast glatte, grauweisse Stelle, in der nur wenige graurothe Höcker prominiren; ähnliche, aber weit unregelmässiger gestaltete kleine Heerde noch mehrere in dieser Niere, nur in der Umgebung dieser Stellen ist auch das prominirende Gewebe von höckriger Beschaffenheit, während namentlich am convexen Rande sich völlig glatte Partien finden. Grundfarbe der Niere sonst röthlichgrau. Consistenz im Ganzen

fest; Venensterne deutlich injicirt. Auf dem Durchschnitt ist die Rinde stellenweise stark verschmälert, im Ganzen ist die Rinden- und Marksubstanz intensiv roth gefärbt. Innerhalb der Rinde und der Bertini'schen Säulen findet man unregelmässig eingesprengt gelblich opake Streifen und Flecken. Am Hilus treten die Arterienquerschnitte als starre und theilweise von graurothen adhärirenden Pfröpfen eingenommene Röhren hervor. Rechte Niere bedeutend grösser als die linke. Kapsel im Ganzen leicht abziehbar; Oberfläche glatt, nur an wenigen Stellen finden sich kleinere, wenig tiefe, narbige Einziehungen. Grundfarbe gelblichgrau mit einem Stich in's Röthliche; Venen im Ganzen injicirt; Consistenz vermehrt. Die ganze Niere stark geschwollen. Auf dem Durchschnitt die Rinde etwas verbreitert, wenig hervorquellend und ebenso wie die linke von gelben Streifen und Flecken durchsetzt.

Der mikroskopische Befund der linken Niere war, wie bereits nach der grob anatomischen Betrachtung erwartet werden musste, ein derartiger, dass er für unsere Zwecke nicht gut brauchbar schien. Es handelte sich um eine embolische Schrumpfniere mit einzelnen spärlichen frischeren Nachschüben. Anders lagen dagegen die Verhältnisse in der rechten Niere, falls wir von den wenigen Stellen absehen, wo ebenfalls Infarktnarben zu finden waren und die wir unberücksichtigt lassen wollen.

In frischen Präparaten konnte man an den Epithelien der Glomeruli und gewundenen Harnkanälchen starke fettige Degeneration beobachten. Auch in den fixirten Präparaten findet man besonders am Epithel der gewundenen Kanälchen schwere Veränderungen sowohl am Protoplasma als an den Kernen. Ersteres ist vielfach feinkörnig zerfallen oder gar von runden Lücken (Fett) durchsetzt, die Kerne zeigen zwar meistens noch intensive Färbung, die Form dagegen ist vielfach verändert. Neben deutlichen grossen Kernen mit Kernkörperchen findet man langgestreckte sternförmige und zerbröckelte. In anderen Kanälchen sind einzelne Epithelien kernlos, nur in sehr wenigen Kanälchen findet man überwiegend kernlose Epithelien. In den geraden Kanälchen sind an ihnen keine auffallenden Veränderungen nachzuweisen. Im Lumen der gewundenen Kanälchen vielfach körniges Eiweiss, hie und da auch hyaline Cylinder, sowie rothe Blut-

körperchen, auch in geringer Anzahl weisse. In den Tub. recti sind Blutungen etwas reichlicher, ebenso auch Cylinder. Die stärksten Veränderungen zeigen die Glomeruli, die sich auf den ersten Blick als sehr kernreiche und grosse Gebilde darstellen. Bei Untersuchung mit starken Vergrösserungen sieht man, dass dieser Kernreichthum wesentlich bedingt ist durch eine Vermehrung der Zellen in den Capillaren. Ob dies gewucherte Capillarepithelien sind, wie Langhans, Friedländer und Nauwerk annehmen, oder weisse Blutkörperchen, wie Ribbert und Hansemann, das ist an vielen Stellen äusserst schwierig zu entscheiden: an einzelnen spricht allerdings die intensive Färbbarkeit, sowie die unregelmässige, hie und da gelappte Gestalt der Kerne für zerfallende Leukocyten, an anderen dagegen ist es wieder zweifellos, dass man es mit Capillarendothelien zu thun hat, wofür ihre langgestreckte Form und geringe Färbbarkeit spricht. An wiederum anderen Stellen erscheint uns eine Entscheidung absolut unmöglich. Das Epithel der Glomeruli ist nirgends gewuchert, vielfach aber äusserst stark geschwollen, so dass die Zellen um das Doppelte vergrössert sind. Einige lassen einen Kern völlig vermissen, andere zeigen noch Kerne, die aber kaum noch Färbung annehmen.

Im Kapselraum findet sich körniges Eiweiss, spärliche Blutkörperchen, rothe und weisse, grosse abgestossene Epithelien. Das Kapselepithel nur an wenigen Stellen gewuchert. Einige dicht unter der Nierenkapsel gelegene Glomeruli sind total verödet. Das interstitielle Gewebe ist an einigen Stellen verbreitert und zwar durch Vermehrung der Bindegewebszellen und -Fasern; an anderen Stellen jedoch sind die Fasern durch eine feinkörnige, durch Hämatoxylin hellblau gefärbte Masse aus einander gedrängt. Solche Stellen, welche sich somit als ödematös gequollenes Bindegewebe herausstellen, nehmen die Weigert'sche Fibrinfärbung in besonders schöner Weise an[1]). Ansammlungen von Leukocyten finden sich im interstitiellen Gewebe wenig reichlich, am reichlichsten um die am schwächsten veränderten Glomeruli, aber auch um grössere Venen herum, sowie theils diffus,

[1]) Besonders mit Rücksicht auf diesen Befund haben wir auch bereits oben ähnliche Fasern in den Kaninchennieren als ödematös durchtränkte bezeichnet.

theils in Heerden um solche Harnkanälchen, deren Epithel verändert ist.

Im 3. Falle handelte es sich um einen 20jährigen Mann, bei dem klinisch die Diagnose auf Endocarditis ulcerosa, Pyämie und Erysipel gestellt war. Bei der Section (S. No. 63, 1893/94, 23. Dec. 1893, Prof. Lubarsch) wurde über die Nieren Folgendes festgestellt. Nieren gross, Kapsel sehr leicht abziehbar; Grundfarbe graugelblich; Gefässe stark gefüllt; diffus zerstreut sieht man auch ausserhalb der Gefässe gelegene hellrothe Punkte. Auf dem Durchschnitt blutarm; die Rinde stark vorquellend, verbreitert (12 mm breit), ist von zahlreichen gelblichen Streifen durchsetzt, zwischen denen unregelmässig rothe Punkte und Streifen auftreten. Marksubstanz von mehr bräunlichrother Farbe, mit deutlicher Gefässinjection in den Markstrahlen. Gesammtconsistenz schlaff. Die anatomische Diagnose lautete: Recurrirende ulceröse Endocarditis der Aortenklappen mit Perforation des linken Aortasegels. Recurrirende Mitralendocarditis. Dilatation und Hypertrophie des linken Herzens. Narben in der Musculatur der Herzspitze. Oedem und Blutungen beider Lungen. Bronchopneumonie im rechten Unterlappen mit fibrinöser hämorrhagischer Pleuritis. Stauung in der Bronchial-, Tracheal- und Larynxschleimhaut. Starker Milztumor. Acute embolische Nephritis. Parenchymatöse Trübung und Stauung in der Leber. Verkalkte Bronchialdrüsentuberculose. Bei der mikroskopischen Untersuchung im frischen Zustande fällt zunächst auf, dass die graugelben Streifen nicht verfetteten, sondern nur stark getrübten Harnkanälchen entsprechen. Fettig degenerirte Epithelien wurden überhaupt nur äusserst spärlich gefunden. Dagegen bestand an zahlreichen Epithelien, besonders denen der gewundenen Kanälchen eine sehr ausgesprochene Epithelnekrose; die Kerne waren geschwunden oder unfärbbar geworden, das Zellprotoplasma auffallend körnig. In diesem Falle, wo die Section frühzeitig — etwa 6 Stunden — nach dem Tode vorgenommen werden konnte, war es auch möglich, einige Stückchen nach der Altmann'schen Methode zu behandeln. In solchen Präparaten zeigten sich dann die gleichen Bilder, wie sie oben von den Kaninchennieren geschildert wurden: man fand alle Uebergänge von Epithelien mit normaler Zellgranulirung bis zu solchen Kanälchen, in denen Zell-

granula überhaupt nicht mehr vorhanden waren. Auch in Bezug auf die Cylinder wurde ein völlig gleiches Resultat erzielt. Die homogenen Cylinder färbten sich zwar in der verschiedensten Weise nach der Weigert'schen Methode; versagten jedoch nach der Altmann'schen; hier fanden sich nur mehr oder weniger reichlich rothe Granula in den graugelblichen Cylindern eingestreut. Ferner konnten auch in diesem Falle, besonders in der Nähe von Blutungen, Ausfüllungen von Harnkanälchen und Glomeruliskapseln mit fädigem Fibrin nachgewiesen werden. Auch hier waren die Epithelien der betreffenden Kanälchen, wie Fig. 8 zeigt, grösstentheils zu Grunde gegangen; um einen Glomerulus legt sich ein Ring verfilzter Fibrinfäden, welche noch einen Schweif in das abgehende Harnkanälchen entsenden. Um diese Stellen herum findet sich, wie ebenfalls die Abbildung zeigt, eine starke entzündliche Infiltration. Diese und ähnliche Leukocytenauswanderungen fanden sich nur heerdweise vor; und immer schlossen sie an die Stellen stärkster Zelldegeneration an. Wo — aus unbekannten Gründen — die Gifte am stärksten auf die Zellen eingewirkt hatten, da hatten sie auch eine derartige Schädigung der Gefässwände hervorgebracht, dass Blutungen und entzündliche Infiltrationen zu Stande kommen konnten.

Der 4. Fall stimmt mit dem dritten im Grossen und Ganzen so völlig überein, dass es genügt, eine kurze Notiz über ihn zu geben. Es handelte sich um einen 22 Jahre alten kräftigen Soldaten, bei dem im Anschluss an einen Furunkel in der Achselhöhle sich pneumonische und endocarditische Symptome eingestellt hatten. Bei der Section (S. No. 68, 1893/94, 8. Jan. 1894, Prof. Lubarsch) wurde Folgendes festgestellt. Ulceröse Endocarditis der Aorten- und verrucöse der Mitralklappe. Embolische Lungenabscesse. Rechtsseitige eitrige Pleuritis. Eitrig-fibrinöse Pharyngitis, eitrige Tracheitis und Laryngitis. Acute metastatische Nephritis mit Concrementbildung in beiden Nierenbecken. — Ueber die Nieren ist Folgendes notirt. Beide Nieren von normaler Grösse; Kapsel leicht abziehbar; Oberfläche glatt, von graugelblicher Grundfarbe; die Venensterne deutlich hervortretend. Auch ansserhalb der Blutgefässe sieht man ungefähr stecknadelspitzgrosse, dunkel- und hellrothe Punkte, welche auch auf dem Durchschnitt wieder erscheinen. Auf dem Durch-

schnitt die Niere blutreich, von ziemlich schlaffer Consistenz; Rinde 10 mm breit, sehr schlaff, durch die graugelbe Farbe von der mehr dunkelrothen Marksubstanz scharf abgesetzt; im Ganzen von deutlicher Zeichnung, nur hie und da von graugelblichen Streifen durchsetzt. Nierenbecken erweitert. Schleimhaut desselben stark geröthet; in demselben gelbliche kalkige Krümel und in einem Nierenkelch ein grösseres gezacktes und höckriges, etwa erbsengrosses Concrement.

Im 5. Falle handelte es sich um einen 25jährigen Mann, bei dem das Hauptleiden eine chronische Tuberculose war. Die anatomische Diagnose (S. No. 89, 1893/94, 15. März 1894, Prof. Lubarsch) lautete folgendermaassen. Chronische und käsige Peribronchitis und Bronchitis beider Lungen mit Cavernenbildung und käsig pneumonischen Heerden. Beiderseitige ältere und frischere fibrinös-eitrige Pleuritis. Hydropericard; geringer Ascites. Erweiterung der Herzventrikel. Subchronische, hämorrhagische Glomerulonephritis. Tuberculöse Darmgeschwüre.

Von den Nieren wurde Folgendes notirt: Nieren vergrössert, Kapsel ziemlich leicht abziehbar, Oberfläche ganz leicht granulirt, von graugelblicher Farbe; die Venensterne deutlich injicirt; zwischen ihnen sieht man sehr zahlreiche, ausserhalb der Gefässe gelegene, hell- bis dunkelrothe und bräunliche Punkte in die Nierensubstanz eingesprengt. Auf dem Durchschnitt die Nieren von mässigem Blutreichthum und ziemlich schlaffer Consistenz. Die Rinde nicht vorquellend, sondern eher etwas verschmälert, im Ganzen von deutlicher Zeichnung. Besonders die Glomeruli springen als vergrösserte glänzende Körnchen vor, wie bei amyloider Degeneration; doch ist Amyloidreaction nicht zu erzielen. Die Bertini'schen Säulen quellen etwas vor und besitzen eine mehr opakgelbe Farbe, als die übrige Rinde. Marksubstanz von hellrother Farbe und fester Consistenz.

Bei der mikroskopischen Untersuchung konnte die Diagnose „subchronische Glomerulonephritis“ durchaus bestätigt werden; insofern als 1) die Hauptveränderungen an den Glomerulis vorhanden waren und 2) diese Veränderungen nur an den wenigsten Stellen so weit vorgeschritten waren, wie bei chronischer Nephritis, vielmehr zahlreiche Uebergänge von den frischesten bis zu älteren Glomerulusveränderungen zeigten. Bald zeigten sich

nur Wucherungsvorgänge am Kapselepithel, bald waren die Glomerulusepithelien abgestossen, bald zeigten sich die Anfänge von Verödung der Glomerulusschlingen und Verwachsung der Glomeruli mit der Kapsel bis zur vollkommenen Umwandlung in hyaline oder bindegewebige Kugeln. Am Parenchym waren die Veränderungen geringfügige. Nur konnte hier öfter besonders schön das beobachtet werden, was auch in den Kaninchenversuchen hervorgehoben wurde, dass nehmlich in den Epithelien der gewundenen Harnkanälchen ziemlich grobe Granula auftreten, die sich nach der Weigert'schen Methode hellblau färben (Fig. 8a). An anderen Stellen sieht man in einzelnen Epithelien mehrere viel intensiver färbbare Körner liegen, die etwa die Grösse von grösseren Kokken haben; daneben liegen dann in dem stark infiltrirten Bindegewebe reichlich Russel'sche Fuchsinkörperchen (Fig. 9); auch enthalten einige Leukocyten, wie auch Bindegewebszellen reichlich nach der Weigert'schen Methode färbbare Granula. Cylinder sind nur spärlich vorhanden, von denen sich einzelne nach der Weigert'schen Methode färben; dabei zeigen sich die bekannten Abstufungen, bald ist nur das Centrum, bald nur der Mantel des Cylinders gefärbt; einige sind auch nur mit blauen Tropfen besetzt, andere enthalten blaue Streifen und Fäden (Fig. 9); fädiges Fibrin findet sich selten, mitunter Glomerulis aufgelagert, die im Begriff stehen, hyalin zu degeneriren. Die Infiltration des interstitiellen Gewebes mit Leukocyten ist bald diffus, bald heerdförmig. Am stärksten um die veränderten Glomeruli herum oder auch um eine kleine Gewebsgruppe, die aus stark veränderten Glomerulis und Harnkanälchen besteht. Die Wucherung des interstitiellen Bindegewebes ist deutlich, wenn auch nicht gerade sehr ausgeprägt. Blutungen finden sich hauptsächlich im Harnkanälchenlumen, nur sehr selten im interstitiellen Gewebe.

Wir haben dem hervorgehobenen Befund verhältnissmässig wenig hinzuzufügen: in allen Fällen combiniren sich ältere Veränderungen mit frischeren: in einigen Fällen sind bereits an den Glomerulis Wucherungen aufgetreten; als mehr zufälliger Befund erscheint im 1. Falle an einer Stelle ein anämischer Infarkt. In allen Fällen stehen aber wieder die deutlichen entzündlichen Erscheinungen in unmittelbaren örtlichen Beziehungen zu den

desorganisatorischen, gleichviel ob dieselben an den Glomerulis oder Harnkanälchen am stärksten sind, und jedesmal, namentlich im zweiten Fall, überwiegen die letzteren so bedeutend, dass es zum mindesten unmöglich erscheint, sie als Folgeerscheinungen der Entzündung aufzufassen. Im ungünstigsten Fall muss man schon annehmen, dass beide gleichzeitig entstanden sind, denn für die Beurtheilung, was zuerst dagewesen, die Entzündung oder die Degeneration, dafür fehlen uns ganz allgemein bei menschlichen Nieren sichere Kriterien.

Zieht man in Betracht, dass in gleicher Weise bei den experimentellen Nierenentzündungen der Kaninchen die Leukocytenauswanderungen stark zurücktreten, so erscheint der Analogieschluss kaum gewagt, dass auch beim Menschen die zeitliche Folge der Veränderungen eine gleiche wie bei den Versuchsthieren gewesen ist.

Eine genaue Vergleichung der in menschlichen Nieren aufgefundenen Harncylinder mit den experimentell erzeugten unter besonderer Berücksichtigung der von uns angewandten Färbemethoden hat, wie wir auch hier noch hervorheben wollen, das Ergebniss gehabt, dass, wie bereits oben betont, auch die nach der Weigert'schen Methode färbbaren Cylinder nicht als entzündliche Produkte angesehen werden dürfen.

Ziehen wir nun noch kurz den Schluss aus unseren Versuchen und Betrachtungen, so können wir leicht feststellen, dass die Verhältnisse bei der experimentell erzeugten Nephritis im Ganzen eindeutig liegen. Hier können wir ja den Vorgang zeitlich verfolgen und sogar durch Variirung der Versuche (Nierenexstirpation) an einem und demselben Thier verschiedene Stadien untersuchen. Es ist dann ohne Weiteres festzustellen, dass die allerschwersten Veränderungen am Parenchym bereits zu einer Zeit Platz gegriffen haben, wo noch keine Spur von Entzündungserscheinungen zu sehen war. Epithelzerfall und Zerfallscylinder finden sich in den ersten 20 bis 30 Stunden meistens allein, erst dann kommt es zum Austritt von fädigem Fibrin und Leukocyten. Ja, selbst in den ausgedehntesten und langdauerndsten Fällen erreichten diese Entzündungserscheinungen nicht annähernd die Mächtigkeit wie die degenerativen Veränderungen. Erst ganz zuletzt kommt es auch zu einer Wucherung des interstitiellen Gewebes, von der es aber zweifelhaft ist, ob sie einen

wirklich reproduktiven Charakter an sich trägt. Für die Vergiftung mit chromsaurem Ammoniak erscheint es also auch nach unseren Versuchen zweifellos, dass die primäre Schädigung am Parenchym zu suchen ist.

Weniger deutlich liegen, wie schon bemerkt, die Verhältnisse bei den menschlichen Nieren: aber auch hier haben wir einiges Material zusammentragen können, welches beweist, dass 1) die Entzündungsheerde in einem räumlichen Abhängigkeitsverhältniss von den degenerativen stehen, und dass 2) gerade dort, wo man sehr frische Nephritiden vor sich hat, die degenerativen Veränderungen an Ausdehnung die entzündlichen übertreffen; dass nun allerdings das letztere durchaus nicht immer der Fall ist, geht aus der Literatur unzweifelhaft hervor: dagegen scheint das räumliche Abhängigkeitsverhältniss zwischen Degeneration und Entzündung durchgängig nachweisbar zu sein — einzig vielleicht abgesehen von den Glomerulonephritiden bei Scharlach (Klebs, Langhans, Nauwerk, Friedländer), wo aber überhaupt die Verhältnisse noch nicht genügend geklärt erscheinen. — Jedenfalls erscheint uns auf Grund unserer Untersuchungen auch für die menschlichen Nierenentzündungen die Weigert'sche Ansicht am besten gestützt, dass die Eintheilung der Nephritis in eine parenchymatöse und eine interstitielle eine dem histologischen Befunde nicht entsprechende ist, dass es sich vielmehr bei der Nephritis im Princip um einen einheitlichen Prozess handelt, der nur in den verschiedenen Stadien seiner Entwickelung ein verschiedenes anatomisches Bild und verschiedene klinische Symptome hervorruft, um so mehr als auch Erwägungen allgemeiner Natur zur Stütze herangezogen werden können. Wenn eine Schädlichkeit vom Blute aus die Nieren trifft, so können wir — wie an jedem secernirenden Organ — die Beobachtung machen, dass zunächst der Schädlichkeit erliegen die functionell am feinsten differenzirten Bestandtheile: bei der Niere die Epithelien der gewundenen Kanälchen, dann erst folgen die geraden Harnkanälchen und Glomeruli, das Bindegewebe und die Gefässe. Steht man nun auf dem Standpunkt der Cohnheim'schen Entzündungslehre, dass eine Gefässalteration das Primäre bei der Entzündung ist, so erscheint es fast a priori postulirt, dass die Nierenentzündung in der Weise verläuft, wie wir es für die

künstlich erzeugte Nephritis bewiesen und für die spontan entstandene beim Menschen wahrscheinlich gemacht haben. Wenn es nun allerdings auch zweifellos ist, dass es Fälle von acuten Nierenentzündungen giebt, bei denen die entzündlichen Veränderungen über die desorganisatorischen überwiegen, so muss man bedenken, dass die feinsten Veränderungen der Nierenepithelien nicht leicht nachweisbar sind. Eine ausgedehnte derartige Untersuchung mit neueren Methoden und an einem grösseren und geeigneteren Material, als das leider so spärliche Sectionsmaterial in Rostock uns bieten konnte, wird vielleicht auch für diese Fälle eine Entscheidung im Weigert'schen Sinne herbeiführen. —

Zum Schluss sei es dem Verfasser gestattet, Herrn Professor Dr. Lubarsch für sein der Arbeit stets entgegengebrachtes Interesse und seine bereitwillige Unterstützung bei der Anfertigung derselben auch an dieser Stelle seinen aufrichtigsten Dank auszusprechen.

Literatur.

1. Altmann, Die Elementarorganismen der Zellen. Leipzig 1890.
2. Aufrecht, Die diffuse Nephritis. 1879.
3. Bartels, Die Krankheiten der Niere. Ziemssen's Handb. der spec. Pathologie. Bd. IX.
4. Ottomar Bayer, Archiv f. Heilkunde. 1868.
5. Bergonzini, Ueber das Vorkommen von granulirten basophilen und acidophilen Zellen im Bindegewebe und über die Art, sie sichtbar zu machen. Anatom. Anzeiger. Bd. 6. S. 590.
6. Bizzozero, Klin. Mikroskopie.
7. Burckhardt, Die Harncylinder. Preisschrift. Berlin 1874.
8. Cohnheim, Vorlesungen über allgem. Pathologie. Bd. I und II.
9. Eberth, Schlummerzellen und Gewebsbildung. Fortschr. d. Med. 1892.
10. Ehrlich, Beiträge zur Kenntniss der granulirten Zellen u. s. w. Verhandl. d. physiol. Gesellschaft zu Berlin. 1878/79. No. 8.
11. Derselbe, Farbenanalyt. Untersuchungen zur Histologie und Klinik des Blutes. Berlin 1891.
12. Eliaschoff, Ueber die Wirkung des Cantharidins auf die Nieren. Dieses Archiv. Bd. 94. S. 323.
13. Ernst, Ueber das Vorkommen von Fibrin in Nierencylindern. Ziegler's Beiträge. XII. S. 553.
14. Derselbe, Ueber Hyalin, insbesondere seine Beziehungen zum Colloid. Dieses Archiv. Bd. 130. S. 380.
15. Frerichs, Die Bright'sche Nierenkrankheit. 1851.
16. Fürbringer, Zur Klinik d. pathol. Anat. der diphtherischen Nephritis.

17. Goldmann, Ueber die morpholog. Veränderungen aseptisch aufbewahrter Gewebsstücke und deren Beziehung zur Coagulationsnekrose. Fortschr. der Med. Bd. 6. S. 889.
18. Henle, Zeitschr. f. rationelle Medicin. Bd. I. S. 68.
19. Israel, Die anämische Nekrose der Nierenepithelien. Dieses Archiv. Bd. 123.
20. Kabierske, Die Chromniere. Dissertation.
21. v. Kahlden, Ziegler's Beiträge. Bd. XI. Heft 4.
22. Axel Key, citirt bei Rovida.
23. Klebs, Handbuch der allgem. Pathologie. Bd. II.
24. Derselbe, Handbuch der path. Anatomie. Berlin 1870.
25. Klien, Ueber die Russel'schen Fuchsinkörperchen. Ziegl. Beitr. Bd. IX.
26. Langhans, Ueber die Veränderungen der Glomeruli bei der Nephritis, nebst einigen Bemerkungen über die Entstehung der Fibrincylinder. Dieses Archiv. Bd. 76. S. 86.
27. Lecroché, Traité des maladies des reins. 1877.
28. Lépine, Fortschritte der Nierenpathologie.
29. Litten, Ueber Schwefelsäurevergiftung. Berl. klin. Wochenschr. 1881.
30. Lubarsch, Natur und Entstehung der Nierencylinder. Centralbl. für allg. Pathol. 1893. Bd. IV.
31. Derselbe, Sitzungsber. d. Naturforschenden Gesellschaft zu Rostock. 1892.
32. Derselbe, Beiträge zur Histologie der von Nebennierenkeimen ausgehenden Nierengeschwülste. Dieses Archiv. Bd. 134.
33. Munk und Leyden, Ueber Schwefelsäurevergiftung. Berliner klin. Wochenschr. 1864; und dieses Archiv. Bd. 22.
34. Nauwerk, Ueber Endothelveränderungen bei der acuten Nephritis. Deutsche med. Wochenschr. 1884. Bd. X und XI.
35. Neelsen, Lehrbuch d. allgem. Pathologie.
36. Posner, Studien über patholog. Exsudatbildungen. Dieses Archiv. Bd. 79.
37. Recklinghausen, Handbuch d. allgem. Pathologie des Kreislaufs. 1883.
38. Reinhardt, Charité-Annalen. Bd. I.
39. Reinke, Ueber Versuche mit Lysol an frischen Geweben. Anatomischer Anzeiger. VII. Jahrgang. No. 16.
40. Ribbert, Nephritis und Albuminurie. Bonn 1881. Centralbl. f. d. med. Wissensch. 1881. No. 17.
41. Derselbe, Die patholog. Anatomie und Heilung der durch Staphylococcus pyog. aur. hervorgerufenen Erkrankungen. 1891.
42. Derselbe, Zur Bildung der hyalinen Harncylinder. Centralbl. f. allgem. Pathol. Bd. IV. No. 11.
43. Rindfleisch, Lehrbuch d. patholog. Gewebelehre. 3. Aufl.
44. Rovida, Untersuchungen zur Naturlehre von Moleschott. Bd. X. Heft 1 und 2. 1876.
45. Rosenheim, Pathologie und Therapie der Nierenkrankheiten. 1876.
46. Russel, Abstract of an adress on a characteristic organism of cancer. Brit. med. Journ. 1890. No. 1563.

47. Schachowa, Untersuchungen über die Nieren. Dissert. Bern 1876.
48. Schäffer, Ueber das sogen. Hyalin in Lungeninfarkten. Fortschr. d. Med. Bd. 6. S. 689.
49. Senator, Ueber die im Harn vorkommenden Eiweisskörper und die Bedingungen ihres Auftretens bei verschiedenen Nierenkrankheiten, über Harncylinder und Fibrinausschwitzung. Dieses Archiv. Bd. 60. S. 476.
50. Singer, Zeitschr. f. Heilkunde. Bd. VI.
51. Stolnikow, Ueber Phosphorvergiftung.
52. Virchow, Cellularpathologie.
53. E. Wagner, Allgem. Pathologie. 6. Aufl.
54. C. O. Weber, Handb. d. Chirurgie. 1865. Bd. I.
55. Weigert, Die Bright'sche Nierenkrankh. Volkm. Samml. Bd. 162 u. 163.
56. Derselbe, Ueber Croup und Diphtherie. Dieses Archiv. Bd. 72.
57. Derselbe, Coagulationsnekrose oder Nekrose mit Inspissation? Centralbl. für allg. Pathologie. Bd. II.
58. Derselbe, Fortschritte der Med. 1887. Bd. XV.
59. Derselbe, Kritische und ergänzende Bemerkungen zur Lehre von der Coagulationsnekrose mit besonderer Berücksichtigung der Hyalinbildung und der Umprägung geronnener Massen. Deutsche med. Wochenschr. 1875. No. 44 ff.
60. Weissgärber und Perls, Arch. f. exper. Pathol. Bd. VI. S. 119.
61. Wichmann, Die Amyloiderkrankung. Ziegl. Beiträge. Bd. 13. S. 487.
62. Ziegler, Lehrbuch der patholog. Anatomie. VI. Aufl.

Erklärung der Abbildungen.

Tafel X.

Fig. 1. Schnitt durch die Marksubstanz einer Kaninchenniere. Vergiftung mit chromsaurem Ammoniak. Alauncarmin. Weigert'sche Färbung. Pseudoübergangsbilder. Vergr. Zeiss C. Oc. 2.

Fig. 2. Von derselben Niere. Russel'sche Fuchsinfärbung. Gleiche Vergrösserung.

Fig. 3. Kaninchenniere. Rinde. Tod nach 95 Stunden. Fädiges Fibrin in gewundenen, „Fibrin"cylinder in geraden Kanälchen. Zeiss E. Oc. 3.

Fig. 4. Von derselben Niere; nach der Altmann'schen Methode behandelt. Das fädige Fibrin umspinnt die Epithelien und geht scheinbar aus den Zellen hervor. Zerfall der Epithelien und Schwund der Zellgranula. Zeiss $\frac{1}{12}$ homog. Immers. Oc. 3.

Fig. 5. Kaninchenniere. Tod nach 28 Stunden. Zerfall der Epithelien und Schwund der Zellgranula. Zusammenfliessen der Granula in den Zellen und Austritt derselben. Die Cylinder mit Granulis und Tropfen besetzt. Altmann'sche Methode. Zeiss $\frac{1}{12}$ homog. Immers. Oc. 3.

Fig. 6. Von derselben Niere. Erhaltene und zerfallene Harnkanälchen neben einander. Altmann'sche Methode. Zeiss $\frac{1}{12}$ homog. Immers. Oc. 2.

Fig. 7. Von derselben Niere. Auflösung und Zusammenfliessen der Granularsubstanz. Diffus rothe Färbung der Cylinder. Altmann'sche Methode. Zeiss $\frac{1}{12}$ homog. Immers. Oc. 3.

Fig. 8. Menschliche Niere. Fall 3. Entzündungsheerd um einen Glomerulus. Fibrinring; fädiges Fibrin in Harnkanälchen. Mayer'sches Carmin. Weigert'sche Färbung. Vergr. Zeiss B. Oc. 4.

Fig. 8a. Menschliche Niere. Fall 5. Harnkanälchen mit Granulis, die nach der Weigert'schen Methode färbbar sind. Carmin — Weigert. In der Abbildung ist der Farbenton etwas zu hellblau, er musste mehr verwaschen erscheinen. Zeiss C. Oc. 3.

Fig. 9. Dieselbe Niere. Fibrinring um einen Glomerulus. Russel'sche Fuchsinkörper in Nierenepithelzellen und im infiltrirten Bindegewebe. gl Glomerulus. HC Harnkanälchen. Zeiss C. Oc. 3.

XX.

Ueber die durch das Ueberstehen von Infectionskrankheiten erworbene Immunität.

Von Dr. J. Maiselis aus Russland,
zur Zeit in Berlin.

Die Infectionskrankheiten sind zwar ein integrirender Bestandtheil der gesammten Pathologie, nehmen jedoch in Folge ihrer eigenthümlichen Charakterzüge eine Sonderstellung ein. Die Aetiologie dieser Krankheiten, die Infection; das Wesen der Infectionskrankheiten, „der Kampf der mikroskopischen Zellen, der vitalen Elemente des Körpers, einerseits, der noch kleineren Pilze, der niedersten Pflänzchen, andererseits“ (Virchow)[1]; die Incubation und der typische Verlauf der acuten Infectionskrankheiten charakterisiren diese Krankheitsgruppe.

Noch eine sehr merkwürdige Erscheinung tritt bei einigen (wahrscheinlich bei allen) Infectionskrankheiten zu Tage, d. i. die durch das einmalige Ueberstehen einer Infectionskrankheit erworbene Immunität. Schon aus alten Zeiten der historischen Ueberlieferung stammt die Erfahrung, dass das einmalige Ueberstehen der Pocken vor einer wiederholten Erkrankung an denselben schützt. Diese empirische Thatsache brachte auf den

[1]) Dieses Archiv. Bd. 101. S. 11.

Gedanken, den Menschen absichtlich mit Pockengift zu inficiren, um ihn gegen spontane Pockenerkrankungen zu immunisiren. So entstand die Variolation, auf deren Trümmern sich die Vaccination aufgebaut hat.

Der Erfolg der mit der Variolation beginnenden und durch Jenner in's Leben gerufenen Schutzimpfung lenkte die Immunitätsforschung in weitere Bahnen. Zunächst gelang es Pasteur analoge Schutzimpfungen gegen mehrere Infectionskrankheiten zu entdecken, und mit seinem Impfschutzverfahren gegen Hundswuth verwandelte er zugleich das prophylaktische Verfahren in ein therapeutisches, indem er die Schutzwirkung auf das Incubationsstadium übertrug. Späterhin bemühte sich Koch mit seinem Tuberculinimpfverfahren die schon ausgebrochene Krankheit therapeutisch zu bekämpfen, — Bemühungen, deren Erfolg in den Resultaten der neuesten bakterio-therapeutischen Untersuchungen zu sehen ist — in der Blutserumtherapie.

So waren die schon vor Jahrtausenden gemachten Beobachtungen über Variola der Ausgangspunkt der gegenwärtigen Strömung auf dem Gebiete der Infectionskrankheiten, und der Weg, den die Bestrebungen der modernen Medicin, den menschlichen Organismus gegen Infectionen zu schützen, einschlugen, durch die Natur vorgezeichnet. Es ist somit durch das Studium der künstlichen Immunität das Wesen der natürlichen Immunität dem Verständniss und durch letzteres die künstliche Immunität dem Ziele näher gebracht worden.

Allein unsere Ansprüche an die künstlich zu erzeugende Immunität würden ihr Ideal dann verwirklicht finden, wenn dadurch dieselbe Immunität erreicht werden könnte, wie sie das Ueberstehen einer Infectionskrankheit selbst gewährt. Ist dies der Fall? Gleicht die künstlich erzeugte Immunität derjenigen, die sich bei von Infectionskrankheiten geheilten Personen von Natur findet? Allerdings hat die Immunitätsforschung bewiesen, dass sowohl der natürlich erworbenen, als auch der künstlich erzeugten Immunität ein einheitliches Princip zu Grunde liegt. Die Untersuchungen von G. und F. Klemperer[1]) (bezüglich der Pneumonie), von Stern[2]) (bezüglich des Typhus abdominalis), von

[1]) Berl. klin. Wochenschr. 1891. No. 34 und 35.

[2]) Deutsche med. Wochenschr. 1892. No. 37.

Lazarus[1]) (bezüglich der Cholera asiatica) u. A. haben die durch experimentelle Studien entdeckten Eigenschaften des Blutserums immuner Thiere auch beim Menschen nach dem Ueberstehen der Infectionskrankheiten constatirt. Aber aus denselben Untersuchungen geht hervor, dass, wie die Jenner'sche Vaccination und jede andere Schutzimpfung, so auch das Ueberstehen der Infectionskrankheiten nur eine relative Immunität gewährt, die nach einem mehr oder weniger langen Zeitraum allmählich wieder erlischt. Demgegenüber lehrt bekanntlich die klinische Erfahrung, dass das Ueberstehen mancher Infectionskrankheiten eine absolute, die ganze Lebenszeit dauernde Immunität verleiht. So sagt Gregory[2]): „Der Schutz vor einem zweiten Anfalle derselben Krankheit ist einer der allgemeinsten und wichtigsten Sätze in der Pathologie. Er ist nicht nur auf Pocken, Masern u. s. w., sondern auf alle Krankheiten, die in Folge eines Giftes oder Miasmas entstehen, anwendbar." Samuel[3]) spricht sich wie folgt aus: „Durch einmalige Ueberstehung der Infectionskrankheiten wird bei den meisten derselben volle Immunität für das ganze Leben erworben." In demselben Sinne äussern sich: Hebra[4]), Henoch[5]), Thomas[6]) über die acuten Exantheme; Griesinger[7]), Liebermeister[8]), Murchison[9]), Zuelzer[10]) über Typhus abdominalis; Audouard[11]) u. A. über Cholera asiatica.

Ich hielt es Angesichts des hohen theoretischen und praktisch-therapeutischen Interesses der Frage der Immunitätsdauer für geboten, die in der Literatur veröffentlichten Fälle wiederholter Erkrankungen an Infectionskrankheiten, soweit ich sie erlangen konnte, zusammenzustellen, und lasse dieselben in tabellarischer Uebersicht folgen.

[1]) Berl. klin. Wochenschr. 1892. No. 43 und 44.
[2]) Vorlesungen üb. d. Ausschlagfieber.
[3]) Eulenburg's Real-Encyclopädie. 2. Aufl. Bd. 10.
[4]) Virchow's Handb. d. spec. Path. und Ther. Bd. 3.
[5]) Vorlesungen über Kinderkrankh. 6. Aufl.
[6]) Ziemssen's Handb. d. spec. Path. und Ther. Bd. 2.
[7]) Virchow's Handb. d. spec. Path. und Ther. Bd. 3.
[8]) Ziemssen's Handb. d. spec. Path. und Ther. Bd. 2.
[9]) Die typhoiden Krankheiten.
[10]) Eulenburg's Real-Encyclopädie. 2. Aufl. Bd. 1.
[11]) Comptes rendus. 1848.

Tabelle I.

Pocken.

Literaturangaben.	Zahl der wiederholten Erkrankungen.			
	2-malige.	3-malige.	7-	Summa.
Adams, Virchow-Hirsch's Jahresb. VI. Jahrg.	1	—	—	1
Argeliès, Gaz. des hôp. 1881.	2	—	—	2
Auspitz, Archiv f. Dermatologie u. Syphilis. 1873.	37	1	—	38
Briquet, Bullet. de l'acad. de méd. XXXVI. p. 858.	3	—	—	3
Cantani, Virchow-Hirsch's Jahresb. VII. Jahrg.	—	—	1	1
Clarke, ebenda.	9	—	—	9
Coste, ebenda. VI. Jahrg.	3	—	—	3
Danet, Bullet. de l'acad. de méd. XXXII. p. 451.	150	4	—	154
Darby, Virchow-Hirsch's Jahresb. VIII. Jahrg.	1	—	—	1
Du Moulin, ebenda. XVI. Jahrg.	2	—	—	2
Flinzer, ebenda. VIII. Jahrg.	1	—	—	1
Green, ebenda. VII. Jahrg.	7	—	—	7
Grieve, ebenda. VI. Jahrg.	2	—	—	2
Herrick, ebenda. III. Jahrg.	1	—	—	1
Hlavácek, Zeitschrift böhmischer Aerzte. 1874.	2	—	—	2
Höfle, Heidelberger med. Annalen. Bd. 11.	1	—	—	1
Keller, Wiener allg. Zeitschr. 1873 u. W. med. Wochenschr. 1876.	21	—	—	21
Korczynski, Virchow-Hirsch's Jahresber. VIII. Jahrg.	1	—	—	1
Martius, Bayer. ärztl. Intell.-Bl. 1872.	5	—	—	5
Mayer, ebenda. 1868.	3	—	—	3
Meyer, Deutsche Klinik. 1872.	7	—	—	7
Neumann, Virchow-Hirsch's Jahresb. IX. Jahrg.	35	—	—	35
Neureutter, Prager Vierteljahrschr. f. pract. Heilk. Bd. 126.	19	—	—	19
Ogston, Med.-chir. Review. 1873.	7	—	—	7
Pastau, Deutsch. Archiv f. klin. Medicin. Bd. 12. S. 126.	102	—	—	102
Ross, Virchow-Hirsch's Jahresb. VII. Jahrg.	5	—	—	5
Salvatore, ebenda.	6	—	—	6
Schwarz, Wiener med. Presse. 1874.	2	—	—	2
Siegel, Virchow-Hirsch's Jahresb. VIII. Jahrg.	25	1	—	26
Staub, Bayer. med. Corresp.-Bl. 1845.	2	—	—	2
Webb, Boston med. and surg. Journal. 1873.	38	3	—	41
Weiss, Wiener med. Wochenschrift. 1869.	1	—	—	1
Wunderlich, Arch. d. Heilk. 1872.	22	—	—	22
Zuelzer, Eulenburg's Real-Encyclopädie. 2. Aufl. Bd. 20.	2	—	—	2
Der viel citirte Fall Ludwig XIV.	1	—	—	1
	526	9	1	536

Tabelle II.
Scharlach.

Literaturangaben.	Zahl der wiederholten Erkrankungen.					
	2-malige.	3-malige.	4-malige.	8-malige.	17-malige.	Summa.
Ayer, Virchow-Hirsch's Jahresb. XXII. Jahrg.	3	—	—	—	—	3
Bayer, Darstellung d. Hautkrankheiten. . . .	1	—	—	—	—	1
Bernoulli, Corresp.-Bl. f. schweizer Aerzte. 1876.	1	—	—	—	—	1
Berton, Journal f. Kinderkrankheiten. Bd. 44.	1	—	—	—	—	1
Bicker, Samml. auserlesener Abhandl. f. prakt. Aerzte. Bd. 9.	2	—	—	—	—	2
Billing, Journ. f. Kinderkrankheiten. Bd. 5. .	1	—	—	—	—	1
Bins, ebenda. Bd. 44.	—	1	—	—	—	1
Braun, Schmidt's Jahrb. Bd. 30.	1	—	—	—	—	1
Cappel, Abhandl. vom Scharlachausschlag. 1803.	1	—	—	—	—	1
Clemens, Journ. f. Kinderkrh. Bd. 34. . . .	2	—	—	—	—	2
Cohen, Schmidt's Jahrb. Supplementband 2.	1	—	—	—	—	1
Cramer, Horn's Archiv f. med. Erfahrg. 1811.	1	—	—	—	—	1
Easton, Virchow-Hirsch's Jahresb. V. Jahrg.	2	—	—	—	—	2
Elvert, Cappel's Abhandl. v. Scharlachaussch.	9	—	—	—	—	9
Faber, Würtemb. med. Corresp.-Bl. 1856. . .	1	—	—	—	—	1
Favier, Gaz. hebd. 1889.	1	—	—	—	—	1
Foot, Jahrbuch f. Kinderheilkunde. Bd. 9. . .	2	—	—	—	—	2
Formey, Medicinische Ephemeriden. 1799. . .	1	—	—	—	—	1
Frank, Jahrb. f. Kinderheilkunde. Bd. 9. . .	2	—	—	—	—	2
Frey, Berliner klin. Wochenschrift. 1886. . .	—	1	—	—	—	1
Gillespie, Journ. f. Kinderkrh., Bd. 23 u. Canstatt's Jahresb. 1862.	21	—	—	—	—	21
Hallopeau, Archives générales de méd. 1892.	1	—	—	—	—	1
Hartevelt, Virchow-Hirsch's Jahresb. XXI. Jahrg.	9	—	—	—	—	9
Henoch, Vorlesungen üb. Kinderkrh. 6. Aufl.	1	—	—	—	—	1
Henrici, Rust's Magazin f. d. ges. Heilk. Bd. 28.	—	—	—	—	1	1
Heyfelder, Studien im Gebiet d. Heilwiss. Bd. 2.	1	—	—	—	—	1
Hirschsprung, Virchow-Hirsch's Jahresb. VI. Jahrg.	1	—	—	—	—	1
Holst, ebenda.	2	—	—	—	—	2
Höring, Würt. med. Corresp.-Bl. 1854. . . .	2	—	—	—	—	2
Huettenbrenner, Jahrb. f. Kinderheilk. Bd. 10.	1	—	—	—	—	1
Jahn, Rust's Magazin f. d. ges. Heilkunde. Bd. 28.	—	—	—	1	—	1
Jördens, Hufeland's Journal. 14.	2	—	—	—	—	2
Kinnicutt, Virchow-Hirsch's Jahresber. XVIII. Jahrg.	1	—	—	—	—	1
Krukenberg, Jahrb. f. Kinderheilk. Bd. 9. .	1	—	—	—	—	1
Kruttge, ebenda.	2	—	—	—	—	2
Landeutte, ebenda.	1	—	—	—	—	1
Lewin, Journ. f. Kinderkrankh. Bd. 42. . . .	1	—	—	—	—	1
Luzsinsky, ebenda Bd. 32.	1	—	—	—	—	1
May, Jahrb. f. Kinderheilk. Bd. 11.	1	—	—	—	—	1
Moore, Journ. f. Kinderkrankh. Bd. 17. . . .	—	1	—	—	—	1
Uebertrag:	82	3	—	1	1	87

Literaturangaben.	Zahl der wiederholten Erkrankungen.					
	2-malige.	3-malige.	4-malige.	8-malige.	17-malige.	Summa.
Uebertrag:	82	3	—	1	1	87
Murchison, Journal f. Kinderkrankh. Bd. 44. .	3	—	—	—	—	3
Noirot, ebenda.	5	—	—	—	—	5
O'Connor, ebenda. Bd. 28.	1	—	—	—	—	1
Odier, Jahrb. f. Kinderheilk. Bd. 9.	1	—	—	—	—	1
Oxley, Virchow-Hirsch's Jahresb. XVIII. Jahrg.	1	—	—	—	—	1
Peacock, Journ. f. Kinderkrankh. Bd. 28. . .	1	—	—	—	—	1
Pommer, Würt. med. Corresp.-Bl. 1832. . .	1	—	—	—	—	1
Prichard, Virchow-Hirsch's Jahresbericht. XVII. Jahrg.	—	1	—	—	—	1
Richardson, Journ. f. Kinderkrankh. Bd. 44.	—	1	—	—	—	1
Robinson, Dorpater med. Zeitschr. 1873. . .	4	—	—	—	—	4
Rupprecht, Canstatt's Jahresb. 1862. . .	1	—	—	—	—	1
Salzmann, Würt. med. Corresp.-Bl. 1860. . .	6	—	—	—	—	6
Seifert, Rust's Magazin f. d. ges. Heilk. Bd. 33.	1	—	—	—	—	1
Sir Gilbert Blane, Medic.-chir. Transact. 1812.	—	1	—	—	—	1
Stiebel, Journ. f. Kinderkrh. Bd. 33. . . .	—	—	1	—	—	1
Thomas, Ziemssen's Handb. d. sp. P. u. Th. Bd. 2.	1	—	—	—	—	1
Thompson, Journ. f. Kinderkrh. Bd. 5. . . .	1	—	—	—	—	1
Tollberg, Rust's Magazin f. d. ges. Heilk. Bd. 22.	1	—	—	—	—	1
Trojanowsky, Dorpater med. Zeitschr. 1873.	23	—	—	—	—	23
Vogt, Virchow-Hirsch's Jahresb. VI. Jahrg.	1	—	—	—	—	1
Webster, Journ. f. Kinderkrh. Bd. 28. . . .	2	—	—	—	—	2
Wendt, Jahrb. f. Kinderheilk. Bd. 9.. . . .	1	—	—	—	—	1
Wetzler, Salzb. med.-chir. Zeitg. 1814.. . .	2	—	—	—	—	2
Wood, Schmidt's Jahrb. Suppl. I.	5	—	—	—	—	5
Woronichin, Jahrb. f. Kinderheilk. Bd. 25. .	—	1	—	—	—	1
	144	7	1	1	1	154

Tabelle III.
Masern.

Literaturangaben.	Zahl der wiederholten Erkrankungen.		
	2-malige.	3-malige.	Summa.
Ayer, Virchow-Hirsch's Jahresb. XXII. Jahrg.	1	—	1
Baillie, Gregory's Vorles. üb. d. Ausschlagsfieber.	7	—	7
Battersey, Journ. f. Kinderkrankh. Bd. 5. . . .	1	—	1
Becker, Canstatt's Jahresb. 1846.	1	—	1
Béhier, Dorpater med. Zeitschr. 1873.	2	—	2
Bierbaum, Journ. f. Kinderkrankh. Bd. 41.. . .	—	1	1
Brunzlow, Casper's Wochenschr. f. d. ges. Heilk. 1841.	3	—	3
Danis, Dorpater med. Zeitschr. 1873.	1	—	1
Eiselt, ebenda.	3	—	3
Hebra, Virch. Handb. d. sp. P. u. Th. 2. Aufl. Bd. 3.	1	—	1
Uebertrag:	20	1	21

Literaturangaben.	Zahl der wiederholten Erkrankungen.		
	2-malige.	3-malige.	Summa.
Uebertrag:	20	1	21
Hennig, Jahrb. f. Kinderheilk. Bd. 8.	2	1	3
Henoch, Vorles. üb. Kinderkrankh. 6. Aufl.	1	—	1
Home, Gregory's Vorles. üb. d. Ausschlagsfieber.	2	—	2
Kaltenbach, Dieses Archiv. Bd. 101.	2	—	2
Kassowitz, Jahrb. f. Kinderheilk. Bd. 6.	3	—	3
Konelsky, persönliche Mittheilung.	7	—	7
Lotz, Virchow-Hirsch's Jahresb. XXII. Jahrg.	1	—	1
Moretti, ebenda. XXVI. Jahrg.	8	—	8
Murray, ebenda.	7	—	7
Senator, Charité-Annalen. XIV. Jahrg.	3	—	3
Stewart, Virchow-Hirsch's Jahresb. XVIII. Jahrg.	1	—	1
Streng, Deutsche med. Wochenschr. 1892.	6	1	7
Tresling, Virchow-Hirsch's Jahresb. VII. Jahrg.	20	—	20
Trojanowsky, Dorpater med. Zeitschr. 1873.	17	—	17
Webster, Gregory's Vorles. üb. d. Ausschlagsfieber.	3	—	3
	103	3	106

Tabelle IV.
Typhus abdominalis.

Literaturangaben.	Zahl der wiederholten Erkrankungen.			
	2-malige.	3-malige.	4-malige.	Summa.
Bartlett, Murchison's Typhoide Krankheiten.	3	—	—	3
Beetz, Deutsch. Arch. f. klin. Med. Bd. 16 u. 17.	11	—	—	11
Budd, Murchison's Typh. Krankheiten.	4	—	—	4
Deshayes, Virchow-Hirsch's Jahresb. XXIV. Jahrg.	8	—	—	8
Eichhorst, Dieses Archiv. Bd. 111.	28	3	1	32
Freundlich, Deutsch. Arch. f. klin. Med. Bd. 33.	11	—	—	11
Gaultier, Canstatt's Jahresb. 1845.	1	—	—	1
Goth, Deutsch. Arch. f. klin. Med. Bd. 39.	11	—	—	11
Huber, Bayer. ärztl. Intell.-Bl. 1867.	8	—	—	8
Körber, ebenda. 1874.	21	—	—	21
Legendre, Virchow-Hirsch's Jahresb. XXII. Jahrg.	4	—	—	4
Lorenz, ebenda. XXIII. Jahrg.	9	—	—	9
Louis, Canstatt's Jahresb. 1845.	1	—	—	1
Michel, Murchison's Typh. Krankheiten.	3	—	—	3
Moore, Dublin Journ. 1892.	1	—	—	1
Piedvache, Murchison's Typh. Krankheiten.	1	—	—	1
Quincke, Deutsch. Arch. f. klin. Med. Bd. 39.	—	1	—	1
Renauldin, Canstatt's Jahresb. 1845.	15	—	—	15
Schulz, Jahrbüch. d. Hamb. Staatskrankenanst. I. Jahrg. 1889.	54	1	—	55
Sokolowski, Virch.-Hirsch's Jahresber. XXI. Jahrg.	8	—	—	8
Weiss, Prager med. Wochenschr. 1887.	1	—	—	1
	203	5	1	209

Tabelle V.
Cholera asiatica.

Literaturangaben.	Zahl der wiederholten Erkrankungen.			
	2-malige.	3-malige.	4-malige.	Summa.
Shakespeare, Report on cholera in Europe and India. Washington 1890.	18	—	—	18
Stoufflet, Le cholera à l'hôp. Lariboisière en 1865, Paris.	11	3	2	16
	29	3	2	34[1])

Die Zahl der zusammengestellten Fälle liesse sich leicht vervielfältigen, wenn, nach der Gerhardt'schen[2]) Definition von „Recidiv", auch solche Fälle verwerthet worden wären, die, von dem erstmaligen Ausbruch der Krankheit an gerechnet, Incubation plus Krankheitsdauer nicht wesentlich überschritten; ich habe aber nur solche Fälle der Literatur entnommen, bei welchen die Intervalle zwischen den Erkrankungen von grösserer Zeit waren und welche unzweifelhaft wiederholte Erkrankungen darstellen. Berücksichtigt man ferner, dass nicht alle Fälle wiederholter Erkrankung veröffentlicht werden, und dass gerade der bei Laien wie bei Aerzten eingewurzelte Glaube, dass manche Infectionskrankheiten nur einmal den Menschen befallen, die Diagnose einer zweiten Erkrankung erschwert, so gewinnt man die Ueberzeugung, dass mehrmaliges Erkranken an einer Infectionskrankheit nicht zu den Seltenheiten gehört.

Es beweist also dies, dass die Analogie der natürlich erworbenen und künstlich erzeugten Immunität auch bezüglich der Dauer eine vollständige ist. Die von Ehrlich[3]) angebahnte und von Behring[4]) systematisch verfolgte quantitative Bestimmung der Immunität gilt auch für den Natur-Immunisirungsprozess.

[1]) Auf meine Anfrage an Herrn Prof. Rumpf theilte mir die Direction des Neuen Allg. Krankenhauses zu Hamburg mit, dass dort „eine Reihe wiederholter Erkrankungen an Cholera bei derselben Person beobachtet worden ist".

[2]) Deutsches Arch. f. klin. Medicin. Bd. 12.

[3]) Deutsche med. Wochenschr. 1891.

[4]) Die Blutserumtherapie.

XXI.

Ueber die Löslichkeit der weissen Blutkörperchen in Peptonlösungen.

(Aus dem Marien-Krankenhaus für Arme in St. Petersburg.)

Von Dr. Eugen Botkin.

Die Untersuchung der morphologischen Zusammensetzung des Blutes und zwar zwecks Beobachtung der Schwankungen in der Zahl der weissen Blutkörperchen ist in den letzten Jahren so gebräuchlich, bezw. so häufig geworden, dass es fast leichter scheinen dürfte, diejenigen Fälle, wo das Blut nach dieser Richtung nicht untersucht worden ist, aufzuzählen, als umgekehrt. Aus der Menge solcher klinischer und experimenteller Untersuchungen hat sich auch bereits ein bestimmter Typus, gewissermaassen ein Programm der sogenannten „Blutreaction", die durch natürliche oder künstliche Einführung von Proteïnen, bezw. Eiweisskörpern in den Organismus bedingt wird, herausarbeiten können: in der Anfangsperiode dieser Reaction Abnahme der Zahl weisser Blutkörperchen, in der darauf folgenden vermehrte Bildung derselben (über die Norm hinaus) und in der dritten Periode Rückkehr zur Normalzahl, entweder unmittelbar oder nach vorausgegangener weiterer Abnahme. Individuelle Abweichungen vom Typus kommen selbstverständlich vor, doch werden dieselben, wie leicht begreiflich, von den Autoren verschieden erklärt.

Die Frage nach dem, was eigentlich im Blute bei Einführung dieses oder jenes Stoffes vorgeht, ist eine überaus wichtige und complicirte. Unter „Blutreaction" können ja in der That nicht blos die in der morphologischen Zusammensetzung des Blutes vorgehenden Aenderungen verstanden werden, es können diese Aenderungen aus dem Gesammtbilde der Reaction des ganzen Körpers nicht ausgeschieden werden.

Die Immunitätsfrage schon zeigt zur Genüge, wie complicirt sich diese Reaction gestaltet und welch' tiefgehende Aenderungen

dieselbe, wie im Organismus überhaupt, so auch speciell im Blute hervorruft. Es dürfte daher von nicht geringem Interesse sein, alle Untersuchungen der verschiedenen Fachmänner über einen so überaus verbreiteten und allseitigen Forschungen unterworfenen Körper, wie das Pepton, zusammenzubringen.

Wenn in das Blut, sei es unmittelbar, sei es durch das Unterhautgewebe (bei Kaninchen oder Hunden) eingeführt, ruft es jene typische, bereits erwähnte „Blutreaction" in der Aenderung der Zahl der weissen Blutkörperchen (Loewit[1], v. Samson-Himmelstjerna[2], E. S. Botkin[3] und Andere) hervor, die von einer scharfen Steigerung der Körpertemperatur gefolgt wird (E. S. Botkin). Zugleich lässt es sich sehr bald (15 Minuten) nach der Injection im Blute nicht mehr nachweisen (Schmidt-Muelheim[4], Hofmeister[5], Plosz und Guergyai[6], Fanow[7]), wobei das Blut, als Gewebe, einer Grundänderung unterliegt, indem es seine Gerinnungsfähigkeit einbüsst (Schmidt-Muelheim). Nach Verlauf von 3 Stunden ist diese seine Fähigkeit zwar wieder hergestellt (Fano), doch hat inzwischen das Blut durch das Pepton eine 24 Stunden lang anhaltende Immunität angenommen, d. h. während 24 Stunden ist nochmals injicirtes Pepton nicht mehr im Stande, im Blute auf's Neue die Veränderungen, wie solche durch die anfängliche Injection bedingt wurden, hervorzurufen (Fano).

Wir haben somit schon ein grosses Bild der überaus complicirten Umwandlungen im Organismus, welche, obschon kaum wahrnehmbar, nichtsdestoweniger unzweifelhaft, nicht von einander getrennt zu betrachten sind, wenn auch eine jede Aenderung für sich zu erklären ist. Meine gegenwärtigen Untersuchungen beziehen sich gewissermaassen auf das allererste Glied dieser langen Kette von Aenderungsvorgängen, d. h. auf. die Abnahme der Zahl der weissen Körperchen im Blute nach der Einführung von Peptonen. Diese Verringerung der Leukocytenzahl, von Loewit als Leukolyse bezeichnet, hat bereits eine so umfangreiche Literatur aufzuweisen, dass die Prüfung der einzelnen einschlägigen Untersuchungen mehr Zeit, als ich hier darauf zu verwenden in der Lage bin, beanspruchen und mich zu weit führen würde. Es genügt vorläufig, anzudeuten, dass einige Forscher (Loewit, S. S. Botkin[8], Roemer[9], Holtzmann[10],

E. S. Botkin u. A.) die Leukolyse als solche anerkennen, d. h. die Abnahme der weissen Körperchen im Blut durch deren Zerstörung, bezw. Lösung erklären, andere hingegen dieselbe entweder „unwahrscheinlich“ oder „wenig wahrscheinlich“ finden (Schulz[11], Medwedeff[12] u. A.) oder gänzlich leugnen (Werigo[13], Goldscheider und Jacob[14] u. A.), indem sie in der Leukolyse eine locale, durch ungleichmässige Vertheilung der Leukocyten im Organismus bedingte Erscheinung erblicken. Behufs Feststellung der Möglichkeit der Leukolyse war es von Wichtigkeit, sich durch Augenschein davon zu überzeugen, ob eine solche Zerstörung oder Auflösung der Leukocyten, wenn auch ausserhalb des Organismus, in einem der Stoffe, welche im Blut eine Verringerung der weissen Körperchen herbeiführen, anzunehmen wäre. Betreffs des Peptons bin ich jetzt in der Lage, eine bejahende Antwort zu geben.

Schon mit unbewaffnetem Auge konnte beobachtet werden, wie Eiter sich unter der Einwirkung von 15procentiger (filtrirter) Lösung von Witte'schem Pepton änderte: während das Wasser (in den Controlgläschen) über dem Eiter während mehr als 20 Stunden bei einer Temperatur von 37—40° C. durchsichtig blieb und erst nach Verlauf dieser Zeit den Eiter so weit aufweichte, dass beim Schütteln ein grosser Theil desselben sich mit dem Wasser zu vermischen begann, hatte sich das Pepton (in gleichem quantitativem Verhältniss genommen) bereits nach 2½ Stunden stark getrübt, der unten befindliche Eiter hatte sich dabei im Volumen verringert und war derart aufgeweicht, dass er beim Schütteln des Gläschens die Flüssigkeit vollständig trübe machte.

Zu einem Eiterklümpchen (aus einem Furunkel) setzte ich ferner ungefähr die gleiche Quantität derselben 15procentigen Peptonlösung zu und wurde das Probegläschen mit diesem Gemisch in zwischen 37—40° C. warm gehaltenes Wasser gebracht. Zu der mikroskopischen Untersuchung werden aus dem Eiter zwei Präparate genommen: eines vor der Behandlung mit Pepton, das zweite 20 Minuten nachdem der Eiter mit diesem Pepton bei Körpertemperatur zusammengewesen war. Es ergab sich ein schroff abweichendes mikroskopisches Bild, denn während ich im ersten Präparat die gewöhnlichen weissen Körper-

chen mit einem oder mehreren Kernen und körnigem Protoplasma wahrnahm, erschienen sie im zweiten Präparat nicht mehr in der gewohnten Gestaltung; sie waren alle durchsichtiger geworden, die Körner in denselben seltener und in bedeutend geringerer Anzahl vorhanden, so dass sie sich z. B. um den Kern gruppirten, vorausgesetzt, dass letzterer überhaupt noch erhalten war, während der grösste Theil der Zelle unausgefüllt blieb; auch waren ganz leere Leukocyten in Form einer hellen, glatten und durchsichtigen Scheibe zu sehen. Beiläufig gesagt war das Gesammtfeld des zweiten (peptonisirten) Präparates mit kleinen amorphen Körnerklümpchen, von denen das erste Präparat nur eine unbedeutende Anzahl aufzuweisen hatte, und mit einer Menge glänzender, runder, ovaler oder in einer zwischen diesen beiden liegenden Uebergangsform gestalteten Körnchen besät.

Die folgende mit dem Eiter angestellte Untersuchung ermöglichte es mir, unter Zuhülfenahme des Wärmetisches (bei 37—40° C.)*) unmittelbar unter dem Mikroskop die allmähliche Entwickelung der in den weissen Körperchen bei Einwirkung von Pepton auf den Eiter eintretenden Aenderungsvorgänge, deren Resultate bereits in der vorausgehenden Beobachtung angegeben wurden, zu beobachten: vor meinen Augen wurden die weissen Körperchen durchsichtiger und ihre Granulation seltener, wobei die einzelnen Körnchen an Grösse und Glanz zunahmen. Diese Aenderungen beobachtete ich in einem Gemisch aus 1 Tropfen Eiter mit 2—3 Tropfen einer 10procentigen Lösung von Witte'schem Pepton, welche durch Salzsäure bis zu schwach alkalischer Reaction angesäuert, filtrirt und sterilisirt war. Dasselbe konnte freilich, bei gleicher Versuchsanordnung, in einem Tropfen obigen Eiter auch ohne Pepton beobachtet werden, obgleich dann diese Erscheinungen langsamer eintraten und somit sich auch weniger ausgesprochen zeigten. Es darf uns dieses aber durchaus nicht verwundern, da im Eiter jederzeit Pepton vor-

*) Um die Temperaturschwankungen innerhalb dieser Grenzen zu regeln, hielt ich den Cylinder mit heissem Wasser, welches je nach Bedarf längs der Doppelwände des Wärmetisches durchgelassen wurde, im Thermostaten bei 40° C. und setzte den Thermometer in die Höhlung des Tisches in die Nähe des Präparates.

handen sein kann und daher in dem zur Untersuchung genommenen Eiter, sogar in ganz frischem Zustande, schon vollständig leere, bezw. durchsichtige Leukocyten mit unbedeutender Granulation, die sich manchmal nur an der Peripherie erhalten hat, angetroffen werden.

Bei meinen Blutuntersuchungen stellten sich mir folgende Schwierigkeiten hinderlich in den Weg: erstens erwies es sich als unmöglich, in einem frischen Präparat die unter dem Einfluss des Peptons an den weissen Körperchen vorgehenden Aenderungen zu verfolgen und zwar aus dem Grunde, weil die rothen Blutkörperchen ihrerseits geradezu vor meinen Augen schmolzen, so dass es schwer war, die Körperchen von einander zu unterscheiden; zweitens, als ich behufs Vermeidung von Verwechselungen zum Pepton tropfenweise eine gesättigte und filtrirte wässerige Lösung von Gentianaviolett zuzusetzen begann, erwies es sich, dass diese Farbe bei gewöhnlicher Zimmertemperatur sich nicht gut im Pepton löste, sondern sich in demselben in Form kleiner Tropfen absetzte, die sich bei hoher Temperatur zum Theil auflösten. Schliesslich war es leider nicht möglich, trockene Präparate nach Ehrlich's[15] Verfahren anzufertigen, da das Pepton beim Trocknen eine Haut mit vielen Rissen zurückliess, so dass das ganze Präparat zusammengeschrumpft erschien und die Farbe, ehe sie zu den Blutkörperchen gelangen konnte, vorerst mit nicht geringerer Intensität die Peptonhaut selbst zu färben hatte. Aus diesem Grunde gingen viele Präparate verloren und führe ich hier nur die Beobachtungsfälle auf, wo alle hindernden Uebelstände beseitigt waren.

Als ich in einem Präparat aus einem Gemisch von Blut mit vorerwähnter 10procentiger Peptonlösung (1 : 100, wobei das Gemisch bei 37°—40° C. 15 Minuten im Thermostaten gehalten worden war), welches in den Wärmetisch gebracht (37°—40° C.), ein weisses Körperchen (einen kleinen Lymphocyten) mit scharf violett (durch den Zusatz von 2 Tropfen einer gesättigten wässrigen Gentianaviolettlösung) gefärbter Granulation am Glase klebend bemerkte, konnte ich an demselben alle die von mir an verschiedenen Eiterkörpern beobachteten Aenderungen verfolgen; die Granulation begann bald zu verschwinden und das ganze Körperchen bleichte derart, dass es in kurzer Zeit durch-

aus farblos erschien und aus der Umgebung blos durch seinen stärkeren Glanz hervortrat. Je blasser und durchsichtiger das Körperchen wurde, um so mehr schien es zu quellen, und nach 20 Minuten Beobachtung war es schon vollkommen den von mir im Eiter beobachteten Schatten weisser Blutkörperchen ähnlich, während nach Verlauf einer halben Stunde es schon schwer hielt, dasselbe im Präparat zu erkennen; beim Linksdrehen der Schraube war an dessen Stelle ein schwacher Schimmer sichtbar, beim Rechtsdrehen ein heller Schatten. Aus demselben Gemisch wurde, sofort nach dessen Anfertigung, ein Tropfen genommen, zwischen zwei Deckgläschen vorsichtig verrieben und die letzteren, nachdem sie getrocknet waren, mit Canadabalsam auf das Objectglas aufgeklebt. Dasselbe geschah auch mit einem anderen Tropfen des nämlichen Gemisches, welches bei 39° C. im Thermostaten während 5 Stunden gehalten worden war, und am nächsten Morgen mit einem dritten. Während in den Präparaten der ersten Serie gegen zehn, mit Gentianaviolett angefärbte weisse Blutkörperchen zu zählen waren, wurden in der zweiten kaum 2—3 aufgefunden, und ebenso in der dritten. Das mikroskopische Bild war ganz das gleiche, wie bei den Präparaten aus einem anderen analogen Gemisch.

Letzteres wurde in einer zwischen 17° R. und 14,5° R. schwankenden Zimmertemperatur gelassen und aus demselben ebenfalls 3 Serien von Präparaten genommen: sofort nach Anfertigung, nach Verlauf von 21 Stunden, und nach 48 Stunden. In den Präparaten der ersten Serie waren die weissen Blutkörperchen deutlich diffus gefärbt, mit dunkleren Flecken, augenscheinlich Kernen, und mit noch tiefer gefärbten, zwei bis drei Körnchen; der untersuchten Zellen waren nicht viele, jedoch immerhin genug, um ein fehlerfreies Zählen unmöglich zu machen. In den Präparaten der zweiten Serie waren vielleicht nur 5 Körperchen zu sehen und überdies ohne diffuse Färbung, dafür aber mit intensiv gefärbter Granulation. In den weiteren war die Zahl der weissen Körperchen noch unbedeutender, deren Granulation blasser und seltener, d. h. die Zahl der dieselbe bildenden Körnchen war in jedem Körperchen geringer.

Schliesslich bei der letzten Beobachtung, wo ich zum Färben der weissen Körperchen eine gesättigte wässrige Methylen-

blaulösung nahm, konnte ich den Verlust, bezw. die Auflösung der weissen Körperchen geradezu numerisch bestimmen. Nachdem ich aus einem und demselben Tropfen, oder richtiger gesagt, aus einem und demselben Stich, mein Blut in zwei verschiedene Schüttelmischer (aus dem Apparat von Thoma-Zeiss) bis zur Chance 0,5 genommen und hierauf in eine derselben Usskoff'sche[16] Flüssigkeit [$\frac{1}{2}$procentige Essigsäurelösung mit ClNa (0,75 : 100,0)] und in die andere die vorerwähnte, jedesmal sterilisirte 10procentige Peptonlösung bis 101 aufgesogen hatte, liess ich die Haarröhrchen 24 Stunden lang liegen und konnte Tags darauf unter Zuhülfenahme des Kammernetzes des Zählapparates folgende Auszählung leicht anstellen*). Im Präparat aus dem ersten Gemisch (Blut + Usskoff'sche Flüssigkeit) waren 83 weisse Körperchen und zwar in Gestalt scharf blau gefärbter Scheiben vorhanden; in dem Präparat aus der zweiten Mischung, wo in den Leukocyten ein schwach gefärbter excentrisch gelagerter Kern (manchmal Kerne) in der durchaus durchsichtigen Zelle sich deutlich erkennen liess, waren im Ganzen nur 21 weisse Körperchen.

Es blieb die mögliche Theilnahme dieses oder jenes zur Digerirung von Eiweissstoffen fähigen Fermentes an dieser leukolytischen Wirkung des Peptons auszuscheiden.

Zu diesem Zwecke wurde das Pepton in (ungefähr) gleichen Quantitäten in zwei Probirgläser gethan, in einem derselben mit vier Tropfen Acidi muriatici diluti bis zu einer scharfsauren Reaction angesäuert und in ein jedes eine kleine Scheibe von hart gekochtem Hühnereiweiss eingebracht. Darauf wurden beide Gläser eine Woche im Thermostaten bei einer Temperatur von 37,5—42° C. aufbewahrt, wobei die Eiweissscheiben nicht die geringste Auflösung erlitten; nur in dem nicht angesäuerten Glase zeigte sich nach 24 Stunden eine Trübung, welche mit jedem

*) Behufs möglichst genauen Zählens aller Leukocyten in der Kammer und Vermeidung von Irrthümern zählte ich diese zuerst im Netz aus, alsdann in vier bestimmten Sehfeldern zwischen den Enden gezogener Linien und dem Rande des Präparates, und endlich in vier bestimmten Sectoren eines dem Durchmesser des Sehfeldes gleichen Radius zwischen den äusseren, unter einem rechten Winkel sich kreuzenden Linien, wobei ich den Rand des Sehfeldes auf den Kreuzpunkt einstellte.

Tage zunahm, ferner ganze Häute auf der Oberfläche der Flüssigkeit bildete und sich als aus einer Menge der verschiedenartigsten Mikrorganismen, Kokken und Bacillen bestehend, erwies.

Meine Ergebnisse betreffs der Wirkung des Peptons auf Leukocyten stehen mit den Beobachtungen des Privatdocenten N. C. Tschistowitsch[17], welcher die Auflösung der weissen Blutkörperchen in Pepton nicht gesehen hatte, zwar nicht in Einklang, widersprechen aber den letzteren auch nicht im Geringsten, denn die Anstellungsweise der Versuche, obgleich dem Anschein nach dieselbe, war bei uns ganz verschieden. So nahm Dr. Tschistowitsch, erstens, eine 1procentige Peptonlösung, zweitens, in unbedeutenden Quantitäten, drittens, setzte er das Pepton zu (½procentiger) Essigsäure oder zu Chlornatrium zu, wobei sich für die Untersuchung der leukolytischen Eigenschaften des Peptons unzutreffende, bezw. nicht passende Verbindungen ergaben (E. Grawitz[18]), und viertens, verfügte er nur über einen Wärmetisch mit niedriger und stark schwankender Temperatur (32°—38° C.).

Obgleich weder die eine, noch die andere Untersuchungsmethode sich den Vorgängen des lebenden Organismus genügend annähern kann, so steht jedenfalls fest, dass wir beim Einführen in's Blut, unmittelbar oder durch das Unterhautgewebe, einer 1- oder 10procentigen Lösung, sagen wir von Pepton, letzteres nicht nur sofortiger bedeutender Verdünnung aussetzen, sondern auch nach sehr kurzer Zeit, wie aus Obigem erhellt, im Blut eine wesentliche Aenderung seiner Eiweisskörper „en masse" erhalten. Im Blutserum allein werden ja 6 pCt. (Dubois-Reymond[19]) bis 8,2 pCt. (C. Schmidt[20]) und sogar 8—9 pCt. (Foster[21]) Eiweisskörper gezählt, und wenn sie alle einer Aenderung unterliegen, so wirkt auf die weissen Blutkörperchen eine genügend starke (6—9procentige) Lösung neuer Eiweisskörper, um eine richtige Leukolyse herbeizuführen.

Eine belehrende Beleuchtung eines solchen Verhaltens der veränderten Eiweisskörper des Blutes und seiner morphologischen Elemente bietet die perniciöse Anämie: auch hier ist die Gerinnungsfähigkeit des Blutes bedeutend abgeschwächt und zusehends werden im Blute die Körperchen zerstört und aufgelöst.

Zum Schluss kann ich nicht umhin, auf die grosse Aehnlich-

keit der von mir an weissen Blutkörperchen unter Einwirkung von Pepton beobachteten Aenderungsvorgänge mit den von Holtzmann (a. a. O.) geschilderten Erscheinungsbildern an Schnitten der Milz von Kaninchen und Hunden während der Verarmung des Blutes an Leukocyten, die durch venöse Terpenthininjection hervorgerufen ist, hinzuweisen: in beiden Fällen Anfangs diffuse Färbung der Kerne und darauffolgendes Zerfallen derselben in Häufchen gut färbender Körner.

Auch erinnern dieselben an die „Phasen der regressiven Metamorphose des Kernes“ der Eiterkörperchen, mit allen Stadien der „Chromatolyse“, welche vom Privatdocenten N. W. Usskoff (a. a. O.) in so idealer Färbung und bei einer solchen Vergrösserung dargestellt sind, die selbstverständlich bedeutend mehr zu sehen gestatteten, als ich es beim Färben mit Gentialviolett, selbst bei $\frac{1}{12}$ Oelimmersion von Zeiss, erzielen konnte.

Endlich dürfte es von Interesse sein, noch jene Art weisser Körperchen zu erwähnen, die ich in der mit Methylenblau gefärbten Mischung von Blut mit Pepton erhalten habe, wo dieselben den sogen. „durchsichtigen“ Leukocyten (Usskoff, a. a. O.) vollkommen identisch erschienen.

In Anbetracht dieser Erwägungen und indem man an die schon im Jahre 1856 von Virchow[3] ausgesprochene Ansicht von der wahrscheinlichen Auflösung einer gewissen Zahl von farblosen Blutkörperchen im Blute selbst zurückdenkt, wird man unwillkürlich zu der Annahme geführt, dass einige der uns bekannten verschiedenen Arten weisser Blutkörperchen nichts Anderes als verschiedene Auflösungsstufen derselben im Blutplasma, nichts Anderes als verschiedene Formen einer so zu sagen „physiologischen“ Leukolyse darstellen.

Weiteren Untersuchungen fällt es anheim, diese Ansicht zu bestätigen oder zu widerlegen.

Literatur.

1. Loewit, Studien zur Physiologie und Pathologie des Blutes und der Lymphe. Jena 1892.
2. Loewit, a. a. O.
3. E. S. Botkin, Zur Frage nach der Wirkung der Albumosen und Peptone auf einige Functionen des thierischen Organismus. Dissert. St. Petersburg 1893. (Russisch.)

4. Schmidt-Muelheim, Beiträge zur Kenntniss des Peptons und seiner physiologischen Bedeutung. Archiv für Anatomie und Physiologie. Physiologische Abtheilung. 1880.
5. Hofmeister, Ueber das Schicksal des Peptons im Blute. Zeitschrift für Physiologische Chemie. 5.
6. Plosz und Guergyai, Pflüger's Archiv. X.
7. Fano, Das Verhalten des Peptons und Tryptons gegen Blut und Lymphe. Archiv für Anatomie und Physiologie. Physiol. Abtheil. 1881.
8. S. S. Botkin, Hämatologische Untersuchungen bei Tuberculininjectionen. Deutsche med. Wochenschr. 1892. No. 15.
9. Roemer, Die chemische Reizbarkeit thierischer Zellen. Dieses Archiv. 1892. Bd. 128. Heft 1.
10. Holtzmann, Zur Frage der Leukocytose. Dissertation. St. Petersburg 1893. (Russisch.)
11. Schulz, Experimentelle Untersuchungen über das Vorkommen und die diagnostische Bedeutung der Leukocytose. Deutsches Archiv für klinische Medicin. Bd. 51. Heft 2 und 3. 1893.
12. Medwedeff, Ueber das Verhalten der Leukocyten bei Einführung einiger Stoffe in's Blut. Dissertation. St. Petersburg 1893. (Russisch.)
13. Werigo, Annales de l'Institut Pasteur. No. 7. 1892.
14. Goldscheider und Jacob, Weitere Mittheilungen über die Leukocytenfrage. (Referirt von M. Rothmann im Centralblatt für die medicinischen Wissenschaften. 1894. No. 12.)
15. Ehrlich, Farbenanalytische Untersuchungen zur Histologie und Klinik des Blutes. IV. Methodologische Beiträge zur Physiologie und Pathologie der verschiedenen Formen der Leukocyten.
16. Usskoff, Blut als Gewebe. St. Petersburg 1890. (Russisch.)
17. Tschistowitsch, Zur Frage über die Leukolyse. Centralblatt für die medicinischen Wissenschaften. 1894. No. 14 und 15.
18. E. Grawitz, Klinisch-experimentelle Blutuntersuchungen. Zeitschrift für klinische Medicin. Bd. XXII. Heft 4 und 5. 1893.
19. Dubois-Reymond, Vorlesungen des Wintersemesters von 1890—91 in Berlin.
20. v. Limbeck, Grundriss einer klinischen Pathologie des Blutes. Jena 1892. S. 170.
21. Foster, Physiology. 5th Edition. p. 49.
22. R. Virchow, Gesammelte Abhandlungen zur wissenschaftlichen Medicin. Die farblosen Blutkörperchen. S. 218.

XXII.

Ueber eine Nierenmykose und das gleichzeitige Vorkommen verschiedener Pilzformen bei Diabetes.

Von Prof. Dr. Paul Ernst,
Assistenten am Pathologischen Institut zu Heidelberg.

Galen's Ansicht, dass dem Diabetes eine Nierenkrankheit[1]) zu Grunde liege, gerieth nach einer Herrschaft von anderthalb Jahrtausenden gegen Ende des 17. Jahrhunderts durch Thomas Willis' Einfluss in's Wanken und fiel 100 Jahre später durch seinen Landsmann John Rollo, ohne dass zunächst eine festbegründete Ansicht an ihre Stelle gesetzt werden konnte. Wohl wurde man mehr auf die Verdauungsorgane aufmerksam, verlegte aber den Sitz mit Anlehnung an Aretaeus in den Magen. Eine Zeit lang sah die chemiatrische Schule nach dem Vorgang des Paracelsus im Diabetes ein Allgemeinleiden, ja geradezu eine Blutkrankheit. Die wichtige Stellung der Leber und die Mitwirkung des Nervensystems erhielten erst durch Claude Bernard's glänzende Entdeckungen um die Mitte unseres Jahrhunderts experimentelle Stützen und fanden Verwendung zu einer Theorie der Krankheit.

Trotzdem nun die Aufmerksamkeit von den Nieren abgezogen und dem Stoffwechsel zugewendet war, hat man doch in den letzten 50 Jahren niemals versäumt, den Veränderungen der Nieren nachzuspüren, wenn man sich auch jeder Zeit klar war, damit keine Beweisstücke für den Ursprung der Krankheit beizubringen, sondern höchstens Folgezustände und secundäre Schädigungen aufzudecken, zu denen aber das Grundleiden eine Disposition gesetzt haben mochte. Solcherlei Veränderungen notirt Griesinger 32mal unter 64 Fällen, Seegen 20mal unter

[1]) τῶν νεφρῶν ἀτονία v. Salomon, Geschichte der Glykosurie. Deutsches Archiv für klin. Med. VIII.

30 Fällen und Dickinson 25mal unter 27 Fällen[1]). Bald sind es Hyperämie und Hypertrophie, die wohl mit Recht als Folgen gesteigerter Thätigkeit gedeutet werden, bald sind es Verfettungen, die fälschlich dem Morbus Brightii zugezählt werden. Nierenbeckenkatarrhe werden der reizenden Wirkung des Zuckers zugeschrieben. Aus derselben Ursache sollen sich Abscesse der Niere entwickeln können. Unter dem Eindruck der Bedeutung des Glykogens, die aus Claude Bernard's Untersuchungen einleuchtete, suchte und fand man diesen Stoff auch in den Nieren. Frerichs und Ehrlich[2]) beschrieben eine glykogene Infiltration der Epithelien der Henle'schen Schleifen, Paschutin und Klebs sahen darin einen degenerativen Vorgang. Trotz der anerkannten Seltenheit des Morbus Brightii bei Diabetikern sah Frerichs einmal Schrumpfniere. Ebstein[3]) weist zu wiederholten Malen auf Epithelnekrosen der mit trübem Epithel versehenen Abschnitte hin, was um so grössere Wichtigkeit erlangt, als Albertoni und Pisenti[4]) experimentell bei Thieren solche Zustände durch Aceton und Diacetsäure nachahmen können. Auch Verfettungen werden von Frerichs sowohl als Ebstein erwähnt. Eine hübsche Beobachtung finden wir bei Fichtner[5]), der die Fetttröpfchen in regelmässiger Reihe angeordnet, und an der Basis der Epithelzellen fast unmittelbar auf der Basalmembran sitzen sieht, und zwar eben nur bei Diabetes, während er bei anderen verwandten Prozessen der Niere diese typische Anordnung vermisst. In einem Falle war es zur Albuminurie und Cylinderbildung gekommen und zwar ohne alle entzündliche Veränderungen des Nierengewebes.

Ueber Nierenabscesse bei Diabetes lassen sich Griesinger[6])

[1]) Die bei Senator (Ziemssen's Handbuch. Bd. XIII) zusammengestellte Literatur wird hier nicht citirt.

[2]) Literaturzusammenstellung bei Lukjanow (Allg. Path. d. Zelle. 11. u. 12. Vorles. S. 309).

[3]) Ebstein, Deutsches Archiv für klin. Med. Bd. 28 u. 30.

[4]) Albertoni und Pisenti, Centralbl. f. d. med. Wiss. XXIII. — Auch Straus (Arch. de phys. vol. 27) ist in diesem Zusammenhang zu nennen.

[5]) Fichtner, dieses Archiv. Bd. 114. — Neuerdings beim 9jährigen diabetischen Kinde von Sandmeyer bestätigt. Centralbl. f. Pathologie. II. S. 375.

[6]) Griesinger, Arch. f. phys. Heilkunde. III.

und Hein vernehmen. Jene 32 Nierenbefunde bei 64 Sectionen lassen sich eintheilen in 17 Fälle von Morbus Brightii, wonach derselbe doch nicht so selten wäre[1]), in 7 Hypertrophien, in 5 Hyperämien und 3 Abscesse. Da die letzteren nicht Griesinger's eigene Fälle betreffen, sondern nur citirt sind, erfahren wir darüber nichts Näheres und können uns daher von der Natur dieser Abscesse kein Bild machen. Von den beiden Nierenerkrankungen bei tuberculösen Diabetikern, die zu Griesinger's eigenem Material gehören, ist der eine als tuberculöse Pyelonephritis, der andere als parenchymatöse Nephritis bei Phthisikern im Sinne v. Kahlden's[2]) zu deuten.

In Hein's[3]) Falle war es hinter beiden Nieren zu mächtigen Eiteransammlungen gekommen; links kroch sie am Psoas entlang, unter dem Poupart'schen Bande hindurch bis zur Innenfläche des Oberschenkels. Rechts fand sich ein subpatellarer Abscess des Knies, ohne Zusammenhang mit dem paranephritischen. In beiden Nieren sassen an den Polen 3—4 erbs- bis haselnussgrosse Abscesse, im rechten Nierenbecken 3 Steine, in der Blase war eitriger Harn. Im Leben hatten die Abscesse schmerzhafte und fluctuirende Vorwölbungen verursacht, deren Incision grosse Mengen „gelben guten Eiters" entleerte. Die letztgenannten Eigenschaften sind mir wichtig. Ich werde darauf zurückkommen.

Tuberculöser Natur, das möchte ich betonen, waren jedenfalls die Abscesse in Hein's Falle nicht; wenn auch die Section einen haselnussgrossen Käseheerd in der linken Lungenspitze aufdeckte, so war dies doch das einzige tuberculöse Produkt. Von den 3 durch Griesinger citirten Abscessen hingegen mag es dahingestellt bleiben, ob nicht der eine oder andere Theilerscheinung einer tuberculösen Affection war.

Da, wie es sich alsbald herausstellen wird, meine Mit-

[1]) Die grosse Zahl begreift sich, wenn man Griesinger alle Verfettungen ohne Weiteres zum Morbus Br. rechnen sieht, was nach Fichtner's Untersuchungen nicht mehr angeht. Ueberhaupt muss der Name M. Br. zur Zeit der Griesinger'schen Arbeit (1859) für manches herhalten, was uns geschichtlich vollkommen verständlich ist.

[2]) v. Kahlden, Centralbl. f. path. Anatomie. II. 3.

[3]) Hein, Deutsches Arch. für klin. Med. Bd. 8.

theilung die zwiefache Bedeutung hat, erstlich eine jedenfalls seltene Nierenerkrankung bei Diabetes zu beschreiben und zweitens, diese Veränderung als eine Pilzwirkung zu kennzeichnen, und in dritter Linie, von anderweitigen mykotischen Funden bei Diabetes zu berichten, so wird mit Rücksicht auf diese drei Punkte eine literarische Orientirung die Aufgabe haben, erstens, über das Verhalten der Nieren bei Diabetes zu berichten, zweitens, nachzuforschen, was von Pilzbefunden bei Diabetes im Allgemeinen, bei Nierenaffectionen der Diabetiker aber im Besonderen bekannt und der Literatur einverleibt worden ist. Sollten die einleitenden Worte in kurzen Zügen der ersten Forderung gerecht werden, so sollen nun zunächst die beiden anderen Punkte berücksichtigt werden.

Es liegt in der Natur der Sache, dass diese Fragen nicht so weit in der Zeit zurückgreifen. Und doch hat vor mehr als 50 Jahren Hannover[1]) nicht nur Pilze im diabetischen Harn beschrieben, sondern ihnen sogar einen diagnostischen Werth beigemessen, in Fällen, bei denen die Kali- und die Kupferproben wegen der zu geringen Zuckermengen im Stich lassen. Uns interessirt nur die historische Notiz und wir wollen die Berechtigung und Stichhaltigkeit der Behauptung hier nicht untersuchen. Zehn Jahre später hat Hassall[2]) über ähnliche Befunde berichtet. „Ueber das constante Vorkommen von Pilzen bei Diabetischen" lautet die Ueberschrift einer Mittheilung Friedreich's[3]) und es ist höchst interessant vom heutigen mykologischen Standpunkt aus seiner Beschreibung zu folgen. Beim Manne am Collum glandis und frenulum, beim Weibe am Praeputium clitoridis und zwischen den Nymphen findet er mit grosser Regelmässigkeit „runde und ovale Sporen, mit punktförmigen Kernen, mit grösseren und kleineren Vacuolen. Die grösseren sind 3 μ breit und 3—5 μ lang. Bald stehen diese Sporen zu zweien, bald paternosterförmig an einander gereiht. Seitlich tragen sie knospenartige Auswüchse." Für welchen modernen Leser steht es nun nicht fest, dass Friedreich's „Sporen" Sprosspilze, Hefeformen gewesen sein müssen? Man kann sie kaum besser

[1]) Hannover, Müller's Archiv. 1842.
[2]) Hassall, Med. chir. Transactions. vol. 36. 1853.
[3]) Dieses Archiv. Bd. 30.

schildern[1]). Ob aber seine „verästigten, gegliederten, verfilzten Fäden, die Mycelien bilden, die oft knopfförmige Anschwellungen an Stelle der Gliederung tragen und die ihn an Aspergillus erinnern", wirklich Aspergillen waren, kann der moderne Mykologe ohne den Nachweis der Fructification, nicht mehr entscheiden. Dasselbe gilt von den „braunen, kapselartigen, kreisrunden Sporangien, in welchen etwa 20 Sporen eingeschlossen waren". Erinnert das nicht eher an Sporangien der Mucorineen als an Aspergillus? Oder sollten es Perithecien gewesen sein?

Friedreich's Urtheil erinnert an Hannover. Er betrachtet das Vorkommen der Parasiten als ein constantes Glied in der Symptomenreihe des Diabetes mellitus, das zur mikroskopischen Diagnose verwerthet werden dürfte, den chemischen Nachweis stützen könnte, ja sogar „in Fällen eine entscheidende Bedeutung gewänne, in denen die chemischen Proben Zweifel an dem Bestehen eines Diabetes gestatteten". Ferner erkennt er ihnen einen Antheil zu an den Reizungszuständen, an dem Jucken und Brennen, die so oft zu Excoriationen jener Stellen führen. Insofern diese Zustände (Balanitis, Phimose und Paraphimose beim Manne, Ekzem und Prurigo beim Weibe) nicht selten erst den Verdacht auf Diabetes erwecken, wäre indirect die diagnostische Bedeutung der Pilze nicht gering zu achten. Seither sind im diabetischen Harn Saccharomyceten oft gesehen worden und werden in den Anleitungen und Handbüchern der klinischen Untersuchungsmethoden regelmässig erwähnt. So habe ich bei Eichhorst, Vierordt, von Jaksch und Bizzozero kurze Angaben darüber finden können. Eichhorst trennt sogar ausdrücklich den Befund Küssner's von Leptothrixfäden innerhalb der Blase von einem Falle Huber's, bei dem die Pilze erst im Präputialsack dem Harn beigemischt worden sind.

Um vorerst bei den Saccharomyceten zu bleiben, möchte ich daran erinnern, dass seit Friedreich auch der Soor, der ja neuerdings nach vielfältigen Schwankungen wieder mehr als Sprosspilz angesehen wird, oft bei Diabetes gesehen worden ist.

[1]) Uebrigens finde ich schon bei Hannover eine Stelle, die gegenüber Langenbeck's Auffassung der Kügelchen als Sporen, für ihre Hefenatur (Gährungspilz) eintritt (S. 286), so dass es auffällt, Friedreich wiederum von Sporen reden zu hören.

Es wird nicht zu gewagt sein, die Ansiedelung dieses Pilzes in Beziehung zu setzen, einmal mit dem Zuckergehalt des Mund- und Bronchialschleims und Auswurfs (Mac Gregor, Nasse, Heller, Lampferhoff, Trousseau), zweitens mit der durch Milchsäure bedingten sauren Reaction der Mundflüssigkeit, die man ja bekanntlich auch für die Verderbniss der Zähne bei Diabetikern verantwortlich macht. In neuerer Zeit sind diese Soorbefunde bei Diabetikern durch Langerhans[1]) um einen vermehrt worden, bei dem der Soorpfropf den Oesophagus ganz und gar verstopft und die Schleimhaut in eitrige Entzündung versetzt hatte. Wenn im Allgemeinen der Oesophagus und Schlund als Sitz der Soorvegetation bezeichnet werden, so ist damit ja allerdings die üppigste und augenfälligste Wucherung richtig localisirt. Im Uebrigen zweifle ich durchaus nicht daran, dass der Diabetessoor ebensowohl oder noch eher als ohne Diabetes in Trachea und Bronchus vorkommen mag, wo Schmidt[2]) ihn häufig bei Kindern fand, dass er gelegentlich in die Lungen[3]) hinuntersteigen wird, wo ich ihn vor wenigen Wochen in dicken Lagern traf, und dass er bei gegebenen Bedingungen auch vom Nasenrachenraum durch die Tuba Eustachii in die Paukenhöhle dringen, dort Otitis media erzeugen und das Trommelfell perforiren werde, wie Valentin[4]) geschildert hat. Und endlich wird er wie bei Wöchnerinnen auch bei diabetischen Frauen in der Vagina vorkommen. Der Nachweis des Soors in der Trachea wird einen der Nebenpunkte dieser Mittheilung bilden.

Ich komme nun zu den Eiterungen. Bekanntlich sind Furunkel und Carbunkel der Haut bei Diabetes so häufig, dass sie überhaupt oft sogar den ersten Verdacht erregen, es möchte ein Diabetes vorliegen. Andere Hautaffectionen, brandiger Natur, die meiner Ansicht nach mit solcher Furunculose nichts zu thun haben, entstehen durch Kratzen juckender Hautstellen, was zu

[1]) Langerhans, dieses Archiv. Bd. 109.

[2]) Schmidt, Ziegler's Beiträge. Bd. 8.

[3]) So betreffen zum Beispiel 2 Fälle von Lungensoor, die von Grawitz (dieses Archiv. Bd. 70) mitgetheilt worden sind, Diabetiker. Und bei nicht Diabetischen hat Klemperer auch 2mal Soor in der Lunge gefunden.

[4]) Valentin, Archiv f. Ohrenheilkunde. Bd. 26.

Excoriationen führt, die bei Diabetikern erfahrungsgemäss ebenso schwer heilen, als z. B. Vesicatorblasen. Man bedarf zur Erklärung der Furunculose der Infection durch die Fingernägel durchaus nicht, da es sich doch um einen Organismus handelt, der auf unserer Epidermis ebenso verbreitet ist, wie unter den Nägeln. Die Neigung des Diabetikers zu Eiterungen wird nun aber sehr verschieden beurtheilt. Dass die reizende Wirkung des Zuckers in den sensiblen Nervenendigungen Kribbeln und Jucken, im Nierenbecken Pyelitis und in der Haut Furunculose erzeugt, ist eine Erklärung, die wohl niemand sonderlich befriedigt. Schüller[1]) hat vor einiger Zeit in phlegmonös infiltrirten Geweben der Diabetiker regelmässig Diplokokken und Streptokokken gefunden und glaubt, dass die Gewebe in Folge der Ernährungsstörungen und Aenderungen in der Zusammensetzung der Säfte zum günstigen Nährboden für Eitererreger umgewandelt würden. Dass der Zuckergehalt der Gewebe hierbei eine Rolle spiele, bezweifelt Schüller und Baumgarten[2]) giebt ihm hierin Recht.

Nun aber betrifft die Aenderung der Gewebesäfte doch vor Allem den Zuckergehalt und die Vermuthung, dass dieser einem Bakterienwachsthum förderlich sei, ist denn doch so ohne Weiteres, ohne einschlägige Experimente nicht von der Hand zu weisen.

Um so erfreulicher war es von Bujwid[3]) zu hören, dass zwar der Staphylococcus aureus auf zuckerhaltigem Nährboden nicht gut gedeiht, wie ein einfacher und naheliegender Schluss hätte vermuthen lassen. Er zieht sogar zuckerfreien Boden zuckerhaltigem (5 pCt.) vor. Aber eine an und für sich unschädliche Menge Staphylokokkenemulsion wirkt mit Traubenzucker zusammen schädlich. Werden Staphylokokken unter die Haut und gleichzeitig Zucker in die Ohrvene injicirt, so kommt es zu localer Hautgangrän, die mit den Geschwüren der Diabetiker verglichen werden darf. Es muss also doch der Zucker

[1]) Schüller, Berl. klin. Wochenschr. 1888. No. 47—49.

[2]) Baumgarten, Referat der Schüller'schen Arbeit im Jahresbericht.

[3]) Bujwid, Centralbl. f. Bakt. Bd. 4. — Ein neuerer Beobachter, Herman, konnte freilich Bujwid's Resultate nicht bestätigen. Annales de l'institut Pasteur. 1891. No. 3.

wenigstens die Widerstandsfähigkeit der Gewebe herabsetzen, wenn er auch nicht in der Weise eines Nahrungsmittels das Wachsthum der Bakterien fördert. Als überraschendes Seitenstück dazu dürfen wir die Mittheilung von Mering's und Minkowski's[1]) auffassen, dass ihre glykämischen Hunde nach der Pankreasexstirpation zu Eiterungsprozessen neigten und mit Ausnahme eines einzigen Males nie eine aseptische Heilung beobachten liessen.

Welche Verheerungen die Tuberculose unter Diabetikern anrichtet, ist genugsam bekannt. Nach Griesinger's Schätzung erliegen ihr 43—44 pCt. Ueber die Vorstellungen, die man sich über diesen auffallenden Zusammenhang machen darf, sind bisher nur Vermuthungen laut geworden. Man dachte sich die Widerstandskraft des Körpers, jedes Gewebes, jeder einzelnen Zelle durch die zehrenden Einflüsse der Zuckerharnruhr so herabgesetzt, dass der Organismus wehrlos den Parasiten preisgegeben sei. Ohne seiner Vermuthung mehr als hypothetischen Werth beizumessen, denkt Hanau[2]) daran, ob nicht die Empfänglichkeit für Tuberculose vielleicht vom Grad der Glykämie abhänge und er erwähnt als Vorkommnisse, die dafür sprechen könnten, die Häufigkeit der rapid verlaufenden Phthisis bei Diabetikern, die peritonäale Tuberculose bei Lebercirrhose, wobei das zuckerreiche Darmblut in den Bauchfellgefässen zurückgehalten werde, und endlich die Empfänglichkeit der Katzen für Tuberculose. Dass einer es unternommen hätte, ähnlich wie Bujwid es für Staphylokokken that, für Tuberkelbacillen die Frage auf experimentellem Weg zu klären, ist mir nicht bekannt. Daher darf man sich wohl, bis genauere Angaben vorliegen, der Erfolge erinnern, die man nach Nocard und Roux' Empfehlung dem Glycerin verdankt und ferner, dass vor Anwendung der Fleischinfuse Pasteur seiner Nährlösung zwar nicht Traubenzucker, wohl aber Candiszucker zusetzte, was freilich wiederum nicht die Tuberkelbacillen speciell angeht.

An dieser Stelle ist es indessen weniger meine Aufgabe, eine Erklärung für die Häufigkeit der Phthisis diabetica zu geben, als eben Beweise dafür zu sammeln, dass der diabeteskranke

[1]) v. Mering und Minkowski, Arch. f. exp. Path. Bd. 26.
[2]) Hanau, Zeitschr. f. klin. Med. XII.

Körper allen möglichen Organismen, Vertretern der verschiedensten Pflanzengattungen, ein gedeihlicheres Wachsthum ermöglicht.

Als Vertreter einer weiteren Gattung wäre Aspergillus zu nennen. Ob die Mycelien, die Friedreich an Aspergillus erinnerten, solche waren, lässt sich heute aus der Schilderung nicht mehr feststellen, da er keine Früchte vor sich gehabt hat. Bei seinen in gemeinsame Kapseln eingeschlossenen Sporen denkt man heutzutage mehr an Mucorineen. Dagegen hat Fürbringer[1]) in einem geruchlosen Brandheerd der Lunge einen fructificirenden Aspergillus und im Sputum Stücke des Mycels, abgebrochene Fruchthyphen und vereinzelte schwarze Fruchtköpfe des Aspergillus gefunden. Nach der genannten Farbe möchte ich vermuthen, dass es Aspergillus niger gewesen sei. Doch würde die Beschreibung dem Aspergillus fumigatus nicht gerade widersprechen, da ja seine Fruchtköpfe mit dem Alter auch von der spangrünen wenn auch nicht in die schwarze, so doch in die rauchgraue Farbe übergehen, die gut für schwarz genommen werden kann, wenn man eben nicht den noch viel schwärzeren A. niger damit vergleicht. Auf dem Weg der Züchtung die Frage zu entscheiden, war ja im Jahre 1875 noch nicht gut möglich. In dubio wird es sich wohl auch in Fürbringer's Fall um Aspergillus fumigatus gehandelt haben, wie es ja Baumgarten sogar von dem Fall Osler's[2]) vermuthet, dessen auffallende Gutartigkeit und Chronicität der Deutung des Verfassers, es möchte sich um den harmloseren Aspergillus glaucus handeln, vielleicht doch Recht geben.

Ob die Haut- und namentlich die Lungengangrän des Diabetikers auch in diesen Zusammenhang gehören, möchte ich bezweifeln oder wenigstens für einmal dahingestellt sein lassen. Trotz mancher Aehnlichkeit mit seniler Gangrän hat man Arterienveränderungen nicht oder höchst selten auffinden können und hat nach Dickinson's Vorgang auf die Ernährungsstörung in den Geweben recurrirt. Dass es Bakterienwirkungen seien, ist sogar unwahrscheinlich, denn ihre Geruchlosigkeit ist ja geradezu zu Gunsten der Annahme einer desinficirenden und

[1]) Fürbringer, Deutsches Arch. f. klin. Med. Bd. 16.

[2]) Osler, Transactions of the pathol. society of Philadelphia. vol. XII and XIII. — Baumgarten's Urtheil in seinem Jahresbericht.

desodorirenden Wirkung des Acetons und Alkohols der Athmungsluft verwerthet werden. Griesinger's Ansicht, dass zucker- und milchsäurehaltige Gewebe andere Umsetzungen erleiden, als die in Ammoniakverbindungen und flüchtige Fettsäuren, die den Gestank verursachen, würde sich allerdings mit bakteriellen Wirkungen eher vertragen. Ehe aber einer die Frage von der bakteriologischen Seite anfasst — und eine solche Untersuchung ist bisher nicht zu meiner Kenntniss gelangt, ich müsste sie denn übersehen haben — hat man kein Recht, die diabetische Gangrän als eine bakterielle aufzufassen, wie bekannt auch sonst Nekrose als Bakterienwirkung sein mag.

Soviel zur Orientirung über die Pilzfunde beim Diabetes in des Wortes allgemeinster Bedeutung. Ist nun in diesen einleitenden Worten eine Uebersicht über die Nierenveränderungen, die zum Diabetes hinzutreten können, gegeben, ist in zweiter Linie der Organismenfunde, die bei dieser Krankheit erhoben werden konnten, gedacht worden, so darf ich wohl hoffen, mit der Mittheilung eines Falles, der diese beiden Themata in sich vereinigt und zusammenfasst, einiges Interesse zu finden.

Aus der Krankengeschichte, deren Benutzung mir Herr Geheimrath Erb gütigst gestattete, gebe ich nur die allernothwendigsten Notizen, da es mir ganz und gar nicht darauf ankommt, ein möglichst vollständiges Bild eines Diabetesfalles zu geben.

Frau von 47 Jahren. Seit Herbst 1891 in chirurgischer Behandlung wegen bestehender Bauchgeschwulst, die sich als gefüllte Blase erwies. 3150 ccm Harn entleert. Seither Atonie der Blase und Retention. Täglich muss 3 Mal katheterisirt werden. Schon seit einigen Jahren grösseres Durstgefühl. Trotz vermehrten Essens und Trinkens beständige Abmagerung. Stärkere Exurese (mehrere Liter täglich). Verschlimmerung des Leidens durch Nachtwachen am Krankenbette des Mannes. Seit Herbst 1891 Schmerz und Druck bei der Exurese. Seit 1—2 Jahren Abnahme des Sehvermögens (Schleier vor den Augen). Manchmal pelziges Gefühl in den Fingern. Eintritt in die Klinik 30. Januar 1892.

Mit dem Katheter 2000 ccm Harn entleert. Er ist hell, grünlich, sauer, wiegt 1030, enthält viel Phosphate und etwa 5,3 pCt. Zucker (Trommer'sche Probe, Polarisation).

Abdomen schlaff, mit zahlreichen Striae, deutliche Peristaltik, praller Tumor reicht bis zum Nabel, ist etwas schmerzhaft. Starke allgemeine

Abmagerung, Haut fettlos und trocken; Ton der Gesichtsfarbe gelblich, wachsartig. Am 1. Februar Schüttelfrost ohne irgendwelche Vorboten. Ansteigen der Temperatur bis 40,6, des Pulses bis 130. Den 2. Februar eitriger Ausfluss aus den Genitalien. Im Urin Eiweiss in mässiger Menge. Harn läuft trüb aus dem Katheter. 3. Februar. Beim Katheterisiren kommt zuletzt weissliche, wie eitrig aussehende Flüssigkeit, die wohl innerhalb der Blase sich sedimentirt haben musste. Schmerzhaftigkeit beider Lendengegenden (besonders rechts). Zuckergehalt 4 pCt., tägliche Ausscheidung 120 g. Das eitrig aussehende Sediment des Harns enthält Massen von Hefezellen und Pilzfäden. Lebergegend vorgewölbt und empfindlich. Im Urin keine Cylinder, keine weissen Blutkörper in beträchtlicherer Menge, viel Epithelien. Ausspülungen der Blase mit Kochsalz und 10 pCt. Borsäure. Anscheinend der Leber angehörig, tritt ein Tumor auf, der prall und empfindlich ist und bis unter den Nabel reicht. Seine Oberfläche ist glatt, nach unten ist er mit weichem, scharfem Rand deutlich palpatorisch abzugrenzen. 6. Februar. Trotz Borsäureausspülungen immer viel Hefe im Urin. Tumor der Lebergegend scheint zusammenzuhängen mit einem in der Lendengegend percussorisch, palpatorisch und durch Inspection nachweisbaren grösseren Tumor, der offenbar die Leber blos nach vorn drängt. Deutliche Fluctuation von hinten nach vorn. Auch in der linken Lendengegend eine Vorwölbung, die jedoch vorn nicht nachzuweisen ist. Bei der klinischen Vorstellung betrug das spec. Gewicht 1015—1017, maass die Tagesmenge 2—3000 ccm und der Zuckergehalt betrug 4 pCt. Das Sediment enthielt viel Hefe, ziemlich viel weisse Blutkörper, zahlreiche Pilzfäden. Wurde beim Katheterisiren der Strahl unter Wasser geleitet, so strömte kein Gas aus der Blase. 7. Februar. Rechts hinten in der Gegend der 11. und 12. Rippe und unterhalb der Stelle ein Gefühl von Schneeballknirschen. Der Hals ist sehr trocken. Es besteht Soor. Die Kranke schluckt nicht mehr; verfällt mehr und mehr in Apathie, Somnolenz und Bewusstlosigkeit. Zuckergehalt sinkt auf 3 pCt. Hefe besteht unverändert fort. 8. Februar. Pulslosigkeit, Bewusstlosigkeit. Blase fast leer (nur 200 ccm), Tumor der rechten Seite etwas schlaffer. Leberrand darüber deutlich palpabel. Zuckergehalt 1,7 pCt. Obstgeruch in der Umgebung der Kranken. In den letzten Stunden eigenthümlich tiefe Athmung, zeitweise normale Athmung, doch keine Cheyne-Stokes'sche. Tod 7½ Uhr Abends.

Urinbefund: In den letzten Tagen stets Hefe gefunden, daneben zahlreiche Fäden (Pilze, Leptothrix?) mit sehr deutlichen Kernen, zum Theil in dichten Knäueln angeordnet. Einzelne schlechter gefärbte andere Kokken und Bacillen. Daneben ziemlich zahlreiche weisse Blutkörper, fast alle zerfallen, nur stückweise oder als Detritus vorhanden. Ein einziger granulirter Cylinder wird noch zuletzt gefunden. Die Gährungsprobe blieb bei 22° R. ohne Erfolg; doch bei Hefezusatz entwickelt sich Gas. Wird vom Harnsediment etwas zu Traubenzuckerlösung zugesetzt, so entwickelt sich hingegen kein Gas.

Bei der Section (16 Stunden post mortem) fand ich in den Bronchien

bräunlich fetzige Massen, an den Bifurcationstellen hier und da stärker adhärente Fetzen und in einem grösseren Bronchialzweig einen zusammenhängenden grünen Pilzrasen, der bei der sofortigen Untersuchung, wie auch die bräunlichen Massen sich als fructificirender Aspergillus erweist. Das ganze Rasenstückchen ist doch fast linsengross. Keinerlei Heerde oder auch nur unregelmässige und marmorirte Zeichnungen, geschweige denn gangränöse Partien fanden sich im Lungengewebe.

Schon bei Betrachtung der Lage der Baucheingeweide fällt eine Verdrängung des aufsteigenden Dickdarms nach vorn und links auf. Unter der Leber ragt eine Geschwulst hervor, die bis zum Beckeneingang reicht, nicht fluctuirt, aber doch eine weichere Consistenz darbietet als eine normale Niere. Nach vorn reicht die Geschwulst bis zu der an richtiger Stelle gelagerten Nebenniere. Es ist also die ungeheuer vergrösserte Niere, die ein buntes und merkwürdiges Bild darbietet. Sie ist durch und durch von Abscessen eingenommen, die streifig im Mark, rund und buchtig in der Rinde zusammen ein grösseres Areal einnehmen als das übrig gebliebene normale Gewebe. Die Farbe des Abscessinhaltes aber ist ungewöhnlich; nicht rein eitergelb, noch weniger käsig, sondern ein fahles Braungelb und es fällt ganz besonders auf, dass linsen- und bohnen-, ja wallnussgrosse Abscesse nicht ganz verflüssigt und eingeschmolzen, sondern cohärent und derb sind, wie eine Infiltration mehr als wie ein Abscess. Beide Nierenbecken sind stark erweitert, die Schleimhaut injicirt, doch frei von Defecten und Ulcerationen.

Die linke Niere ist ebenfalls von Abscessen durchsetzt, zwischen denen aber einige Narben sich hinziehen. Sie ist nicht so gross wie die rechte. Der rechte Ureter ist weniger stark erweitert als der linke, wiewohl auch etwas dilatirt. Die Blase ist enorm weit, kindskopfgross. Eine trübe, sedimentirende bräunliche Flüssigkeit wird daraus aufgefangen. Obwohl die einzelnen Trabekel deutlich hervortreten, kann man nicht von eigentlicher Balkenblase reden. Eitriges Secret in der Vagina. Der Uterus verdickt. Ein Dutzend weisse Cholestearinsteine in der Gallenblase in farblosen Schleim gehüllt, einer davon im Ductus cysticus eingekeilt, vom Choledochus her gallig gefärbt. Im Oesophagus fand sich Soor.

Das Erstaunen war nicht gering, bei der Section die Niere in einem solchen Zustande zu finden, denn die klinische Beobachtung bot keine Anhaltspunkte, ein so schweres Nierenleiden anzunehmen. Die geringe Eiweissmenge, der Mangel an Cylindern und weissen Blutkörperchen und auch rothen lenkten den diagnostischen Scharfsinn ja geradezu von der Niere ab. Für ein Nierenleiden, das ja wohl auch in Erwägung gezogen wurde, sprach eigentlich nur die Topographie des Tumors, aber auch die nur insofern, als die Leber nur passiv betheiligt und durch

den fraglichen Tumor nach vorn gedrängt schien. Wenn es überhaupt ein Nierentumor wäre, so überlegte man, könnte es höchstens einer mit verhältnissmässig geringer Betheiligung des eigentlichen Parenchyms in Anbetracht der oben erwähnten Befunde sein, es dürfte also höchstens eine Hydro- oder Pyonephrose vermuthet werden. Das war denn auch mit Abscess der Bauchwand die Alternative, vor die uns bei der Section die klinische Diagnose stellte. Andererseits war aber die Leberresistenz nicht ganz sicher von der des Tumors zu trennen, Fluctuation und Undulation liessen auf flüssigen Inhalt, wahrscheinlich Eiter schliessen, um so mehr als das Schneeballknirschen auf Entzündungen fibrinöser Natur in der Umgebung des Tumors deutete. So ist es einleuchtend, dass eine Diagnose mit einiger Sicherheit nicht gestellt werden konnte, sondern schwanken musste zwischen grösseren und geringeren Wahrscheinlichkeiten. Als solche waren noch Leberabscess und retrohepatischer Abscess in Erwägung gezogen worden. Gerade einen eitrigen Prozess erwartete man in den Nieren nicht, da ja die Beschaffenheit des Urins hierzu nicht den geringsten Anlass gab. Die Epithelien des Harns boten wohl des charakteristischen zu wenig, als dass sie hätten auf die Niere bezogen werden dürfen. Fäden und Hefen des Harns wurden eifrig untersucht, doch fielen sie in Anbetracht der häutigen Pilzfunde im diabetischen Harn nicht entscheidend in die Wagschale. Kurz, man hatte nicht das Recht, am Krankenbett die Niere dringender zu verdächtigen, geschweige denn eine solch weitgehende Zerstörung derselben anzunehmen. War die Ueberraschung auf klinischer Seite schon nicht gering, als sich der Bauchtumor als Niere enthüllte, so war man vollends nicht darauf gefasst, diese Niere in einem so veränderten Zustande anzutreffen, dem man leidliche Functionen kaum mehr zutrauen mochte. Dieser Widerspruch bildete auch naturgemäss den wichtigsten Punkt für die epikritische Beurtheilung und verlieh dem Fall dieses allgemeinere Interesse.

Der Anatom hatte sich zuerst die Frage zu stellen, ob die Veränderung, die das Organ zur Grösse zweier kräftiger Männerfäuste aufgetrieben, ihm eine fahlbraune Farbe und brüchige, bröckelige Consistenz verliehen hatte, in gleichmässig diffuser Verbreitung dasselbe durchsetzte oder einem heerdförmig auf-

tretenden Prozess entsprang. Die fleckige Anordnung, die auf der Oberfläche zerstreuten, die Albuginea geradezu unterminirenden Höhlen mit nekrotischem Inhalt, die streifenförmig radiären Züge in Pyramiden und Markstrahlen, deren ockergelbe Farbe auch auf nekrotische Vorgänge deutete, das Alles sprach entschieden für eine disseminirte Affection und es konnte sich des Weiteren nur noch darum handeln, ob die Schädlichkeit auf dem Blutwege in absteigender Richtung oder entgegen dem Harnstrom in aufsteigender Richtung das Organ getroffen habe, ob der Prozess ein hämatogener oder urinogener gewesen sei. Wie schwer diese Prozesse nach den Wegen, die sie eingeschlagen, durch die Betrachtung mit blossem Auge aus einander gehalten werden können, ist bekannt. Aber auch die mikroskopische Entscheidung ist nicht immer ganz leicht, da einerseits bei typischen Fällen von Pyelonephritis neben Bakterienhaufen in Sammelröhren solche auch in Rindengefässen gefunden werden, was an embolische Verschleppung erinnert, andererseits bei embolisch mykotischen Zuständen Mikrokokkenballen nicht nur in Glomerularschlingen und Gefässen überhaupt, sondern in Harnkanälchen um Cylinder herum, namentlich im Markgebiet angetroffen werden. Orth hat auf die letzteren Vorgänge als auf Ausscheidungsnephritiden zu wiederholten Malen und an verschiedenen Orten aufmerksam gemacht und damit Flügge und Wyssokowitsch's bekannten Ansichten gegenüber Stellung genommen. Die zuerst erwähnten Bilder hat er durch Einwanderung der Organismen aus Harnkanälchen in Gefässe und embolische Verschleppung nach der Rinde erklärt. Beim urinogenen Prozess also finden sich Organismen auch in Gefässen, beim hämatogenen auch in Harnkanälchen. Die Betheiligung oder das Freibleiben der Blase ist ja oft auch nicht zu verwenden. In diesem Falle hätte die Dilatation der Blase für den urinogenen Weg gesprochen. Trotz aller Schwierigkeiten kommt man aber doch selten vor dieser Frage in Verlegenheit, weil aus dem Charakter des primären Leidens die Natur der Nierenveränderung mit unerbittlicher Consequenz folgt.

Sehen wir zu, wie sich unser Fall zu der angeregten Frage stellt.

Vor Allem muss ich bemerken, dass das Becken und die

Kelche auch afficirt waren. Zwar war es nicht gerade zu ulcerösen Defecten gekommen, doch waren sie erweitert und mit krümeligem, bräunlichem Belag versehen, enthielten ferner eine ansehnliche Menge Flüssigkeit, die nachher beim Stehen krümeliges Sediment lieferte. Die Markkegel sind stark verändert. Zwar war es auch hier nicht zum Aeussersten, zu jener oft gesehenen Nekrose der Papillen gekommen, immerhin bürgte eine starke gelbe Streifung, die sich in directen Radien in die Rinde fortsetzte, für eine erhebliche Veränderung der Markkegel. Das Mikroskop bestätigte dies. In den Ductus papillares besteht ein starker desquamativer Prozess; dazu alle Stadien der Kernnekrose, vom einfachen Verlust der Tinctionsfähigkeit bis zum vollständigen Verschwinden. Einzelne Zellen und ganze Serien im Zusammenhang haben sich von der Membrana propria, wenn man hier noch von einer solchen sprechen darf, abgelöst und füllen den Schlauch der Sammelröhre aus, als ob dieser damit vollgestopft wäre. Andere Male liegen sie lockerer, so dass man sie im Begriff sich abzulösen beobachten kann. Ferner findet man in Sammelröhren als abnormen Inhalt Eiterkörperchen, denn so darf man wohl geradezu ohne Scrupel leukocytäre Elemente mit lappigen oder zerstückelten Kernen nennen, die zu cylindrischen Massen geformt, in den Röhren liegen, bald ohne, bald mit epithelialer Umhüllung. Drittens findet sich auch körniges, krümeliges, tropfenförmiges, fädiges und endlich homogenes Material in Cylindern zusammengeballt. Alle diese reagiren zum Theil sehr schön nach Weigert's Fibrinmethode, das fädige aber erinnert überdies in seiner Struktur so sehr an Faserstoff, dass ich diese Deutung trotz des Widerspruchs, den sie von einer Seite [1]) erfahren hat, doch aufrecht erhalten möchte. Da ein günstiges Object mich ausserdem Zusammenhänge und Uebergänge zwischen fädigem und homogenem cylindrischem Material und als Quelle des fädigen die Glomerularschlingen hat auffinden lassen, so zog ich daraus mit Vorsicht den Schluss, es möchten vielleicht manche homogenen Cylinder, und auch diese nicht ganz, sondern mit einer Quote dem Faserstoff zuzurechnen sein. Logisch ist wohl dagegen nicht viel

[1]) Lubarsch, Centralbl. für Pathol. Bd. IV. No. 6.

einzuwenden, und was die Beweiskraft der Weigert'schen Färbung als mikrochemischen Fibrinnachweis schmälert, habe ich in dem kleinen Aufsatz[1]) sorgfältig erwogen, so dass ich aus dem gemachten Einwand wirklich und wörtlich nichts Neues zu meiner Belehrung erfahren habe, wofür ich sonst zu allen Zeiten dankbar und von allen Seiten her empfänglich bin.

Neben desquamativem epithelialem, transportirtem oder emigrirtem leukocytärem, exsudirtem geronnenem Füllmaterial findet sich aber noch eine vierte Kategorie in den Sammelröhren. Nehmlich Mikroorganismen und zwar überwiegend Vertreter einer einheitlichen Form. Da diese sich nicht nach Gram färben, war ich genöthigt, sie nach einer der universelleren Methoden zu behandeln und habe schliesslich mit Anlehnung an H. Kühne's Methylenblauverfahren[2]) vorzügliche Bilder bekommen, wenn ich nach der 24 stündigen Färbung mit Loeffler's Lösung (oder Kühne's Carbolmethylenblau) die Schnitte aus Wasser auf dem Objectträger auffing, sie alsdann mit Fliesspapier trocknete, mit Anilinölxylol aufhellte und differenzirte, mit Saffranin-Anilinöl nachfärbte, was überdies noch weitere Differenzirung im Gefolge hat, dann nochmal mit Anilinölxylol behandelte und endlich mit einem letzten Guss Xylol das Anilinöl vertrieb, um dem Nachdunkeln vorzubeugen und zu guter Letzt in Balsam einschloss. Beim Wechsel der Lösungen wird jeweilen mit Fliesspapier getrocknet, womit grössere Sauberkeit erzielt wird. Die Methode beansprucht keine Originalität, der Kundige sieht auf den ersten Blick, wie weit sie Kühne folgt und wo sie abweicht. Sie ist kurz und gut und einfach. Bei Untersuchungen von allerhand Pyelonephritiden wird man kaum besser zu Werke gehen, und auf klare Bilder rechnen dürfen. Dabei habe ich mich aber immer lieber der Loeffler'schen Lösung als der Carbolmischung bedient. Die letztere färbt zu intensiv in Anbetracht der nachfolgenden schonenden Differenzirung, die allen Alkohol und Säuren vermeidet. Es enthalten nun manche Sammelröhren einerseits förmliche compacte Bakterienwürste, die höchstens am

[1]) Ernst, Ueber das Vorkommen von Fibrin in Nierencylindern. Ziegler's Beiträge. Bd. XII.

[2]) H. Kühne, Prakt. Anleitung zum mikr. Nachweis der Bakt. im thier. Gewebe. Leipzig 1888, Günther.

Rand oder an beiden Enden in die Einzelexemplare aufgelöst werden können, andererseits aber vereinzelte, gern in Reihen stehende, die entweder frei im Lumen liegen, wo dies nicht versperrt und verlegt ist, oder mit desquamirten Epithelzellen sich verfilzen, wobei sie sich als blaue Stäbchen oder Fädchen recht scharf von dem Saffraninroth der epithelialen Zellleiber abheben. Die letzteren Vorkommnisse erwecken eher den Eindruck eines zufälligen Zusammentreffens von Bakterien und Epitheldesquamation. Ganz anders die Verhältnisse um die Bakterienwürste herum, zumal wenn der Schnitt die Längsaxe eines Markstrahls getroffen hat. Da lassen sich nun mit grosser Regelmässigkeit zwei concentrische Zonen unterscheiden, eine innere, der Nekrose verfallene, und eine äussere, offenbar in Reaction begriffene. Diese Verhältnisse sind so bekannt und alltäglich bei mykotischen Prozessen im Allgemeinen, bei mykotischen Nephritiden im Besonderen, dass sie kurz übergangen werden dürfen. Nur das eine verdient Erwähnung, dass die entzündliche Reactionszone nicht den Eindruck gewöhnlicher Eiterung macht. Die Zellkerne derselben fallen durch ihre ungewöhnliche Dehnung in die Länge auf. So entstehen aus ihnen ganz lange fädige Gebilde, oft mit kolbigen und lappigen Enden, oftmals mit kleinen Varicositäten in der Mitte, bald geradegestreckt, bald wellig gewunden, nicht selten von der 10- bis 12fachen Länge eines gesunden Kerns und immer quer über Gefässe und Kanälchen laufend, die Richtung der Sammelröhren kreuzend und zwar manchmal die ganze Breite eines dicken Sammelröhrchens überspannend. Dieser letztere Umstand scheint mir darauf hinzuweisen, dass mechanische Verhältnisse dieser Fadenrichtung zu Grunde liegen. Und ich kann mir als solche nur die Expansion quellender Kanälchen denken, die die Kerne dehnt und auszieht, etwa wie man einen Gummistreifen quer über den Finger spannt. Ob diese Figuren den Fragmentationen anzureihen oder als Degenerationserscheinungen zu deuten seien, muss ich dahingestellt sein lassen, neige mich aber eingedenk des makroskopischen nekrotischen Aussehens dieser Stellen mehr auf die letztere Seite, wenn ich auch dies Aussehen mehr auf Rechnung der Epithelnekrosen schreibe. Wenn ich nun diese nderbaren Gebilde betrachte, so erinnern sie mich lebhaft an

Chromatinfiguren, die ich in jenen Präparaten Arnold's beobachten durfte, die von seinen Versuchen mit Weizenkörnerinjectionen und Binsenröhrchenimplantationen herrührten. Bald klumpte sich das Chromatin zusammen, bald spannte es sich über ein Korn oder ein Röhrchen hinweg in Gestalt einer langen dünnen Spange, kurz es schien dermaassen geschmeidig und modellirungsfähig, dass man ihm geradezu die Dehnbarkeit eines knetbaren Teiges zutrauen mochte. Nicht dass ich nun glaubte, die ruhenden Kerne würden einfach durch Expansion ihrer Unterlage langgestreckt. Es bedarf dazu wohl eines Entgegenkommens von Seiten des Kernes, einer activen, primären Streckung, also eines Anfangs zur Theilung, Fragmentirung. Dann wird es verständlich, wie ein längliches Gebilde passiv zu einer Länge gedehnt werden kann, die unter normalen Verhältnissen unerhört ist. Daher komme ich nach sorgfältiger Ueberlegung dazu, diese Erscheinung nicht als eine Degeneration auszulegen, sondern sich aus einem activen Vorgang an den Kernen und einer passiven Dehnung zusammensetzen zu lassen. Der Grund, warum ich mir die Abschweifung auf dieses vielleicht abseits gelegene Gebiet erlaube, ist die Einsicht, dass diese Verhältnisse mir bei gewöhnlicher Pyelonephritis, deren ich eine ganze Anzahl untersucht habe, nicht aufgestossen sind, daher sie mir die Eigenart der vorliegenden Affection zu beweisen scheinen. Und zwar glaube ich dies nicht blos als nebensächliches unbedeutendes Merkmal auffassen zu dürfen, sondern geradezu als eine Bestätigung des makroskopischen Charakters durch das Mikroskop. Denn wie dieser durchaus kein eitriger, durchaus vom gewöhnlichen pyelonephritischen Habitus verschiedener war, so werden die geschilderten mikroskopischen Kernverhältnisse bei gewöhnlichen Eiterungen vermisst. Offenbar geht die degenerative Veränderung an gewöhnlichen Eiterzellen viel schneller vor sich, als bei diesen, die eine längere Frist hindurch noch actives Vermehrungsbestreben und passive Plasticität, beides nur Functionen der lebenden Zellen, bewahren. In Hinblick auf das Interesse, das diese Verhältnisse als Gegenstück zu Arnold's experimentell gewonnenen Funden gewährt, und naturgemäss gerade mir gewähren musste, verzeihe man die kleine Abschweifung auf das Gebiet der Pathologie der Zelle.

Ich komme zur Grenzschicht. Naturgemäss bestehen alle genannten Veränderungen auch da fort. Aber eine neue wichtige kommt hinzu, die namentlich in der sonst weniger stark afficirten, noch besser erhaltenen linken Niere in höchst auffallender Weise gefunden wird. Ich meine die Zustände, die uns Armanni unter dem Namen der hyalinen Degeneration, Cantani als „Hydropisie" der Zellen, Ebstein als diabetische Nierenquellung und nach Ebstein's Zeugniss Henle als gequollene Zellen des Isthmus kennen gelehrt haben. Sie alle haben sie in die Henle'schen Schleifen verlegt. Ich war erstaunt über die Congruenz meiner Bilder mit den Ebstein'schen Tafeln [1]). Wohlverstanden, es handelt sich nicht um jene Epithelnekrose gewundener Harnkanälchen, die durch Ebstein bekannt geworden ist und an die man bei diabetischen Nierenveränderungen wohl zunächst immer denkt, sondern um die von ihm selbst sorgfältig davon abgetrennte und unterschiedene Veränderung der Schleifen. Ich kann sie nicht besser schildern als mit Cantani's Bezeichnung. Er nennt sie eine Umwandlung in grosse Blasen und sein Name „Hydropisie" giebt einen guten Begriff von der Sache, obwohl er vielleicht zu viel präjudicirt. Nach meinen Anschauungen über hyaline Degeneration wird man verstehen, warum ich Armanni's Benennung nicht billigen kann. Ebstein hat aus ähnlichen Gründen von einer Quellung gesprochen, was das wesentlichste der Veränderung treffend wiedergiebt. Obwohl die Epithelnekrose gewundener Kanälchen wohl im Allgemeinen unter den diabetischen Nierenveränderungen die bekanntere ist, so hat doch die Epithelquellung der Grenzschicht eine specifischere Bedeutung. Dass jene auch bei Acetonvergiftungen (Albertoni und Pisenti), ferner nach Exstirpation des Plexus coeliacus (Lustig und Trambusti) und beim experimentellen Phloridzindiabetes (Trambusti und Nesti), wobei man Aceton immer nachweisen konnte, gefunden worden, giebt ein Recht, die Epithelnekrose als eine toxische Wirkung des Acetons anzusprechen. Aber es ist dies keine specifische Wirkung des Acetons. Wie dieses Gift, so sind viele andere im Stande, das specifische Epithel des wichtigsten Ausscheidungsorganes zu

[1]) Deutsches Arch. für klin. Med. Bd. XXVIII. Taf. III. Fig. 1 und 2. Bd. XXX. Taf. I.

schädigen, was uns nicht Wunder nimmt, wenn wir uns an Heidenhain's Indigcarminversuche erinnern. Kurz, die Epithelnekrosen, wie sie nach Vergiftung mit Chromsäure, Phenol, Kantharidin- und Bakterienprodukten gesehen werden, unterscheiden sich in gar nichts von der diabetischen Form. Es ist also diese eine toxische Veränderung im weitesten Sinne des Wortes und für den Diabetes nichts weniger als charakteristisch. Sie besteht in Zellkernschwund, Umwandlung des Protoplasmas in geronnene Masse, Zerklüftung und Zerfall derselben zu Detritus. Die beiden ersten Merkmale sind Weigert's Coagulationsnekrose eigen. Es steht also nichts im Wege, die fragliche Epithelveränderung in diese Kategorie einzureihen, wie das ja bekanntlich Weigert für Kantharidin- und Chromsäurenieren auch beansprucht hat. Da bei der diabetischen Nierenquellung die Kerne erhalten, das Protoplasma nicht nur nicht geronnen, sondern durchsichtiger, lichter ist als sonst, so würde die Veränderung nie und nimmer bei der Coagulationsnekrose unterzubringen sein, und damit ist der Unterschied beider Zustände am schärfsten ausgedrückt. Kommt also die Nekrose dem Diabetes nicht ausschliesslich zu, so ist die Quellung der Henle'schen Schleifen bis jetzt allerdings nur bei Diabetes beschrieben und es ist wichtig genug, dass in allerjüngster Zeit Trambusti und Nesti ihr auch beim Phloridzindiabetes wieder begegnet sind. Sie gehen so weit, sie wenn auch nicht geradezu mit Ehrlich's glykogener Degeneration zu identificiren, die beiden doch in Anbetracht der topographischen Coincidenz zusammen zu stellen, sie als zwei Stadien eines einzigen Vorganges aufzufassen, so zwar, dass der hyalinen Quellung die glykogene Degeneration auf dem Fusse folgte (nach Pisenti und Acri). Wie dem auch sein mag, für einmal darf die Veränderung als eine specifisch diabetische aufgefasst werden und es ist mir wichtig, sie in voller Ausbildung im vorliegenden Fall gefunden zu haben. Sie wird in der epikritischen Beweisführung ihre Verwendung finden. Ebstein beschreibt sie als eine Umwandlung der Zellen in durchsichtige runde grosse Blasen mit dicken deutlichen Wandungen, einem kleinen Kern, der seine Färbbarkeit erhalten hat. Ich habe dieser Beschreibung nichts hinzuzufügen. Die erwähnten Tafeln Ebstein's geben ein so gutes

Bild von der Sache, dass man sie kaum mit etwas Anderem wird verwechseln können; und damit ist bei minutiösen cellulären Veränderungen schon viel gewonnen.

Wie die Rinde dem blossen Auge schon durchlöchert, zerfetzt, zerrissen, zerklüftet, sinuös durchwühlt erschien, so ist auch bei der mikroskopischen Untersuchung kein heiles Fleckchen an ihr zu finden. Das gilt freilich ausschliesslich für die rechte, denn die linke enthält über breit ausgedehnte Gebiete normales Nierengewebe, das sicherlich im Stande war, den Ausfall der rechten Niere zu decken. Obgleich nun in der rechten Niere die Glomeruli verhältnissmässig noch im besten Zustand sind, so kann ich mir doch bei der eingreifenden Veränderung der Abflusswege keine ordentliche Passage denken, und bin daher geneigt anzunehmen, dass in der letzten Zeit wohl die rechte Niere nicht mehr viel Harn geliefert haben werde, dass die grössere Menge aus den gesunden Partien der linken gestammt haben mochte; diese Annahme liesse uns die relativ geringe Aenderung des Harns erklären und wir begreifen so, wie die überaus starke Erkrankung der rechten Niere sich der Diagnose habe entziehen können. Die Glomeruli der rechten Niere also sind zum grössten Theil erstaunlich gut erhalten. Ihre Grösse, die kräftige Ausbildung ihrer weiten Gefässschlingen darf man wohl ungezwungen so deuten, dass eine Hypertrophie des Organs in Folge des Diabetes bestanden haben mochte, ehe der mykotisch-nekrotische Prozess über sie hereinbrach. Freilich wo ein Glomerulus in einen Eiterheerd zu liegen kommt, da ist auch er von unzähligen Kernen durchsetzt, die, wie mir scheint, zum grossen Theil auch in den Gefässschlingen liegen. Ein solcher Glomerulus ist manchmal wie isolirt, wie sequestrirt im Abscess und es ist nur wunderbar, dass es nicht zu Hämorrhagien gekommen ist. Vielleicht war er aber durch das zellige Exsudat und Infiltrat schon so zusammengedrückt, dass das Blut weichen musste, noch ehe der Glomerulus aus seinem Zusammenhang gelockert wurde. Es giebt aber noch eine andere Erklärung. In den abscessähnlichen Heerden der Rinde kommt es nehmlich zu einer merkwürdigen Gefässveränderung. Man weiss, wie vorsichtig man in der Deutung desquamirten Endothels in Schnitten gehärteter Präparate sein muss. Sicher fangen

unmittelbar nach dem Tode die Gefässendothelien an, sich von der Unterlage abzulösen und wenn dazu die zusammenziehende Wirkung des Alkohols kommt, der die verschiedenen Gewebebestandtheile je nach ihrer Elasticität und Consistenz und ihrem Wassergehalt folgen, so kann es uns nicht Wunder nehmen, manchmal den ganzen Endothelkranz in toto oder Stücke desselben frei im Lumen liegen zu sehen. Um dergleichen Artefacte kann es sich aber nicht wohl handeln, wo, wie in unseren Rindenheerden, Gefässlumina ganz und gar ausgestopft und obturirt sind von zusammengepackten Endothelien, die in der Weise, wenn auch nicht in der Regelmässigkeit der Zwiebelhäute schichtweise über einander gelagert sind. Man wird zugestehen müssen, dass nur ein länger dauernder und daher naturgemäss während des Lebens bestehender Abschuppungsprozess den Massenvorrath an endothelialen Zellen geliefert haben kann. Andererseits haben wir neuerdings durch Arnold's Weizenkörnerversuche gelernt, dass Leukocyten unter Umständen auch solche Endothelwucherungen vortäuschen können, wie ja überhaupt daraus hervorgeht, dass ihre Vielgestaltigkeit fast keine Grenzen kennt. Um mit den Glomeruli gleich aufzuräumen, füge ich bei, dass Bakterien in deren keinem gefunden wurden, was entschieden gegen einen hämatogenen Import der Parasiten spricht, ein um so werthvolleres Argument, als ja intracanaliculäre Bakterien nichts dagegen beweisen.

Wenn ich in Gebieten, wo die einzelnen Heerde noch deutlich von einander geschieden, noch nicht zusammengeflossen sind, nach ihrem ersten Auftreten, ihrem Ausgangspunkt suche, so kann kein Zweifel darüber bestehen, dass die Markstrahlen, die Pyramidenfortsätze die zuerst erkrankten Stellen der Rinde sind. Das ist so deutlich, dass schon das blosse Auge von der Markpyramide einzelne divergirende Radien nach der Rinde aufsteigen und nach der Oberfläche ausstrahlen sieht. Das spricht auch wieder für einen ascendirenden Prozess. Von hier aus ergreift die Infiltration, die übrigens hier in der Rinde mehr eitrigen Charakter hat als im Mark, die Labyrinthe, und zwar zunächst die äussersten gewundenen Kanälchen und Knäuel, die seitlich die Pyramidenfortsätze flankiren.

Noch ehe nun die beiden randständigen Infiltrationen eines

Labyrinths tiefer hineingedrungen oder gar verschmolzen sind, kann man grössere Partien gewundener Kanälchen im Innern des Labyrinths in Nekrose finden, entweder ohne Kerne oder ohne färbbare Kerne, ohne Andeutungen der Zellgrenzen, die allerdings bei diesen Elementen schon normaler Weise gering genug sind, in Form scholliger, zerrissener, zerklüfteter und krümelig-bröckeliger Protoplasmaklumpen. Weder hat die aufsteigende Schädlichkeit auf dem vorgeschriebenen Weg der Henle'schen Schleifen diese Kanälchen schon getroffen, denn ihr Lumen führt keine Bakterien, noch auch hat die vom Labyrinthrand per contiguitatem fortkriechende Infiltration des Stromas sie schon erreicht und umspült, denn Capillaren und interstitielles Bindegewebe sind unverändert, und doch sind sie der Nekrose verfallen. Das heisst mit anderen Worten, es hat eine parenchymatöse Nekrose Platz gegriffen, die weder eine unmittelbare Bakterienwirkung ist, wie der nekrotische Mantel um die Bakterienpfröpfe im Mark und wie wir es um miliare Kokkenembolien tagtäglich sehen, noch auch Folge ungenügender Ernährung wegen entzündlicher Infiltration des Blutgefässbindegewebeapparates, wie wir bei jeder interstitiellen Entzündung secundär bald auch das Parenchym leiden sehen. Nachdem diese beiden Ursachen ausgeschlossen worden sind, wird es nicht zu gewagt erscheinen, diese Nekrose als Ebstein's Nekrose der gewundenen Kanälchen aufzufassen, als jene also, in der wir im Gegensatz zur Epithelquellung eine dem Diabetes nicht eigenthümliche Erscheinung, sondern eine toxische Wirkung verschiedenster Gifte erkannt haben. In unserem Fall natürlich ist sie eine Theilerscheinung des Diabetes und zwar eine Wirkung des Acetons. Sie ist unabhängig von jeder Bakterieninvasion und offenbar früher dagewesen. So kommt allmählich Klarheit in das bunte, zuerst so verwirrende Bild. Es gelingt, die einzelnen Bestandtheile von einander zu trennen und einen jeden auf seine besonderen Ursachen zurückzuführen.

Trotz der Möglichkeit, diese diabetische Nekrose vom mykotischen Prozess zu trennen, muss doch gesagt werden, dass eine Bacilleninvasion denn doch die allerstärksten Grade von Nekrose zu Stande bringt und dazwischen kommt noch eine vor, die consecutive Nekrose nach kleinzelliger entzündlicher Infil-

tration des Blutgefässbindegewebsapparates. Am schärfsten lässt sich der Weg der aufsteigenden Schädlichkeit in der linken Niere studiren, wo der Vorgang in seinen Anfängen und Elementen vorhanden ist, wo ein jeder Strahl einem Weg entspricht. Man durfte also hoffen, mit einiger Klarheit darüber belehrt zu werden, ob der Vorgang ein continuirlich fortkriechender sei oder ob embolische Verschleppung nach der Rinde auf dem Blutwege in Betracht komme. Neben Orth, der diesen Transportweg auf Grund seiner Befunde für möglich hält, ist es namentlich Albarran, der zwei Formen eitriger Heerdnephritis aufstellt: eine ascendirende und eine descendirende, welch letztere nicht nur als reine Form bei der Pyämie vorkäme, sondern in jeder Weise die ascendirende complicirte und sich an dem pyelonephritischen Prozess mannichfaltig betheiligte, wie denn überhaupt das Eindringen in die Blutbahn, die Infection urineuse, eine grosse Rolle spielt bei französischen Autoren.

Wie Schmidt und Aschoff muss auch ich bekennen, dass mein Fall zu den continuirlich ascendirenden gehört, denn ich finde Bacillenausgüsse bis in die äussersten Spitzen der Pyramidenfortsätze hinauf und zwar in demselben Radius, in dem auch schon das Mark welche enthielt. Wenn ich nun auf beiden Seiten die angrenzenden Gebiete der Labyrinthe auskundschafte, so finde ich auch da gewundene Kanälchen mit nekrotischem Epithel, von Bacillen dicht angefüllt, ja nicht nur angefüllt, sondern von ihnen durchwachsen. Das nekrotische Epithel ist von einem Bacillenfilz eingenommen, der da und dort das Epithel geradezu aufgezehrt zu haben scheint, so dass nur noch nach aussen die weite, schlotternde Membrana propria als Hülle übrig bleibt. Ist nun der Prozess continuirlich aufgestiegen, dann müsste man schliessen, dass auch das Zwischenstück zwischen Pyramidenfortsätzen und gewundenen Harnkanälchen, die Henle'schen Schleifen nehmlich, Bacillen enthalten müssten. Während nun aber der Nachweis der Bacillen im Anfang- und Endstück des Harnweges leicht gelingt, wollte es nicht glücken, im Mittelstück, in Henle'schen Schleifen Bacillen zu finden. Es ist dies nicht ganz ohne Analogie. Wir kennen noch einen Abschnitt der Harnwege, der oft bei starker Beschädigung der darunter und darüber liegenden Strecken frei bleibt.

Ich meine den Ureter, der vollständig normale Verhältnisse darbieten kann, mögen auch Blase und Nierenbecken von jauchig-, urinös-entzündlichen, oder von tuberculös-ulcerösen Prozessen hart mitgenommen sein. Ob der Grund dieser Immunität in der eigenthümlichen Beschaffenheit des Epithels zu suchen sei oder in hydrostatischen Momenten liege, so zwar, dass parasitäre Elemente in der gestauten Flüssigkeitssäule emporwirbelten und erst am oberen Flüssigkeitsspiegel zur Vermehrung gelangten, das steht dahin. Ich will dem Umstand nicht allzuviel Gewicht beilegen, aber wenn es sich bestätigen sollte, dass die Henle'schen Schleifen eine stärkere Vermehrung, ein Haften und Sitzenbleiben der Bakterien nicht zulassen, so hätten wir uns der erwähnten Analogie zu erinnern, bis wir eine genügende Erklärung besässen. Bei Schmidt und Aschoff finde ich auf diesen Punkt keine Rücksicht genommen.

Nun könnte man aber auch daran denken, ob zwar nicht die Bacillen continuirlich aufsteigend die Spitzen der Pyramidenfortsätze erreicht hätten, in die Tubuli contorti aber nicht vielleicht auf einem ganz anderen Wege gerathen seien, auf dem Blutwege durch die Glomeruli hindurch, in die Malpighi'sche Kapsel und so weiter. Dazu bedürften wir aber ohne Zweifel eines häufigeren Fundes intravasculärer und insbesondere intraglomerulärer und wohl auch intracapsulärer Bakterien, als ich in meinem Fall darüber berichten kann. Die Annahme, dass die Bakterien höchstens in einzelnen Exemplaren, die nicht nachzuweisen seien, auf dem Blutweg den Glomerulus passirten und erst in den gewundenen Kanälchen sich zu jenen cylindrischen Haufen vermehrten, kann nicht widerlegt werden, hat aber etwas Gezwungenes. Wir stehen hier an einer Grenze, über die wir für den Augenblick nicht hinauskommen.

Embolische Pfröpfe oder Einzelexemplare von Bacillen habe ich in Glomerulusschlingen nie gesehen, dagegen einmal Bakterienhaufen am Hals des Harnkanälchens und im trichterförmigen Anfangstheil des Kapselraumes. Es liegt aber näher, auch diesen Befund durch aufsteigende Invasion zu erklären, da der Glomerulus selbst ganz frei war.

Nun tauchen aber noch weitere Fragen auf, die der Beantwortung harren. Woher kommen die Bacillen in den Körper?

Sind sie direct von aussen in den Urogenitalapparat eingewandert? Wie schon Schmidt und Aschoff erwogen haben, sprechen die Untersuchungen von Lustgarten, Mannaberg und Krogius dagegen; sie alle konnten in der normalen Urethra den Colibacillus nicht finden, während Bouchard allerdings ihn am Präputium und in der Vulva Gesunder nachwies. Nun haben sich aber in neuerer Zeit die Beweise für metastatische Verschleppung des Colibacillus von der erkrankten Darmschleimhaut aus auf dem Blutwege gehäuft, so dass dieser Modus einer secundären Coliinfection wohl berücksichtigt werden muss. Bekanntlich hat Tavel[1]) 11 Fälle von Strumitis auf hämatogene Infection zurückführen können und zwar folgten 6 Fälle auf Magendarmaffectionen. Verschiedentlich wurde der Colibacillus gefunden, was neuerdings Brunner[2]) ebenfalls bestätigen konnte. Ohne einen solchen Infectionsmodus in unserem Falle beweisen zu können, muss ich doch mit der Möglichkeit rechnen, denn, wenn Affectionen wie Darm- und Magenkatarrh, acute Gastritis und Proctitis (Tavel) den Darmbakterien den Durchtritt erlauben, so muss eine solche Möglichkeit auch für den gewebeschädigenden Diabetes offen gehalten werden. Da wir freilich den Nierenprozess wesentlich als einen aufsteigenden kennen gelernt haben nach seinem histologischen Charakter, so halte ich eine Invasion von aussen im Sinne Bouchard's für wahrscheinlicher.

Ferner mochte man sich fragen, in welcher Beziehung Bacillen und Nekrosen stünden. Da war es eben hauptsächlich wichtig, in der linken, von den Bacillen noch weniger angegriffenen Niere, die beiden Ebstein'schen Veränderungen, worunter eine Nekrose, nachweisen zu können. Das waren Veränderungen, unabhängig von jeglicher Bacilleninvasion. In der rechten Niere aber waren ausgebreitete Nekrosen topographisch so sehr an die Bacillen gebunden, dass man nicht wohl umhin konnte, sie in causalen Zusammenhang zu bringen. Dazu kommt die Bestätigung des Thierexperiments, bei dem ausgebreiteter Zelltod auf die Infection der Urethra folgte. Wir müssen also streng aus einander halten, die Veränderungen, die der Diabetes gesetzt hatte ohne alle Bakterien und vorher und jene Bakterienwirkungen,

[1]) Tavel, Ueber die Aetiologie d. Strumitis. Basel, bei Sallmann, 1892.
[2]) Correspondenzbl. f. Schweiz. Aerzte. XXII. 1892. No. 10 und 11.

die allerdings zum Theil mit jenen insofern Aehnlichkeit haben, als sie in's Gebiet der Nekrosen gehören. Ich glaube nun, dass zwischen den einen und den anderen Beziehungen existiren, dass eine Niere, die im Ebstein'schen Sinne schon geschädigt ist, auch einer Bacilleninvasion gegenüber geschwächt und zugänglich, mit anderen Worten, dass sie prädisponirt sei. Diese Anschauung ist nicht künstlich den Verhältnissen aufgezwungen, sondern ergiebt sich aus der Vergleichung der beiden Nieren. Auf geschwächtem disponirtem Boden gedeihen die Bacillen nun viel besser, sie kommen zur vollen Entfaltung ihrer zerstörenden Wirkungen und setzen nun die Nekrosen, die wir denn in der That in der Umgebung der Bacillen auffinden. Wenn ich also, um die Schlussforderung dieser Arbeit zu antecipiren, der Meinung bin, dass der Diabetes eine Disposition für Pilzwachsthum in der weitesten Bedeutung setze, so sehe ich speciell für die Nieren in der Ebstein'schen Nekrose ein prädisponirendes Moment für Bacillenansiedlungen in diesen Gebieten.

Klinische Beobachtung und Sectionsbefund enthielten auch eine bakteriologische Aufgabe. Dieselbe wurde in folgender Weise in Angriff genommen:

Während der Section wird in sterilisirten Röhrchen Material gesammelt und zwar:

1. Von der Schnittfläche der Niere.
2. Von der Oberfläche der Niere nach Lösung der Kapsel.
3. Vom Blaseninhalt mit krümeligem Sediment.
4. Aus der Trachea.

Das aufgefangene Material wird zunächst mikroskopisch untersucht.

1. In Glycerin werden fast lauter Eiterkörperchen gefunden, weder Hefepilze noch Bacillen sind zu finden, auch nicht nach Färbung mit Fuchsin. Daneben liegen Büschel und Garben von Hämatoidinnadeln, kleinste Hämatoidinrhomben und missgestaltete rothe Blutkörperchen. Ich mache darauf aufmerksam, dass weder Hämatoidin, noch verkrüppelte rothe Blutkörper im Schnitt auffielen, wohl weil ersteres im Alkohol löslich ist und die letzteren in ihrer Minderzahl den anderen zelligen Elementen gegenüber sich nicht bemerkbar machen können.

2. Im Material von der Nierenoberfläche finden sich neben

Eiterzellen und rothen Blutkörperchen viele lange glashelle Fäden und hefeartige Pilze. Die Fäden sind schlank, geradegestreckt, wie rigide, nicht verschlungen, mit engem Diaphragma erscheinen sie septirt, in kürzere Bacillen abgetheilt.

3. Zellige Bestandtheile: Charakteristische Blasenepithelzellen, vereinzelte und zu Gruppen vereinigte. Birn-, Spindel- und Keilformen, schlanke Keilformen, wie sie in der Urethra des Mannes auch vorkommen. Die Hefezellen bilden Gruppen, entweder Reihen von 4 und mehr Exemplaren, in der Längsaxe der einzelnen Zellen an einander geordnet, oder Gruppen, die an Sprossverbände erinnern. An zahlreichen Zellen sind Sprossungskügelchen nachzuweisen. Auch Differenzirungen des Protoplasmas sind deutlich, wie sie bei Hefezellen so häufig vorkommen. Zwischen einer schlankeren Form und mehr rundlichen Zellen stehen zahllose Uebergangsformen, was für die Zusammengehörigkeit der beiden Extreme spricht.

Daneben sind auch hier längere Fäden vorhanden. Sie tragen schöne sporogene Körner, die sich mit erwärmter Methylenblaulösung, wie ich empfohlen habe, genau nachweisen lassen. Sie färben sich aber sogar, ohne an's Deckglas angetrocknet zu werden, einfach in einem Tröpfchen Kochsalzlösung suspendirt, sobald etwas Methylenblau vom Rande her zufliesst. Mit schwacher Vergrösserung schon, namentlich aber bei Immersion tritt eine deutliche Metachromasie auf, indem die Kügelchen eine röthliche, die Stäbchen eine blaue Farbe annehmen. In schlanken langen Fäden sind sie in regelmässigen Abständen eingebettet und prominiren seitlich ein wenig; in kürzeren und breiteren Fäden finden sie sich zu kleineren Körnchen zersprengt.

Nach der Section werden Agarplatten gegossen von dem Material 1, 2, 3, 4, davon 2 gleich in den Brütschrank gestellt, worauf sie am nächsten Tag dicht von Colonien durchsetzt sind. Die anderen, auf denen das Wachsthum noch ausgeblieben, werden Tags darauf in den Brütschrank gestellt und holen alsbald in 24 Stunden das Versäumte nach.

1. Dicht stehende, bräunliche, fein chagrinirte, scharf umschriebene Colonien von einheitlichem Aussehen, wenn man vom Unterschied der tieferen und oberflächlichen Colonien absieht, deren Zusammengehörigkeit sich leicht an zahlreichen

combinirten Formen erweisen lässt. Daneben ist keine einzige Hefecolonie zu finden. Ein Abklatschpräparat ergiebt schlanke lange Bacillen, von geringer, oder doch zögernder Färbbarkeit, in allen Dingen jenen im Harn gefundenen sehr ähnlich. Auch das Abklatschpräparat bestätigt das Fehlen von Hefecolonien, die doch sonst zum Oberflächenwachsthum neigen.

2. Colonien, die mit denen bei 1. beschriebenen in allen Stücken übereinstimmen und auch auf Abklatschpräparaten durchaus dieselben Bilder geben, treten an Zahl zurück gegenüber Hefecolonien, die, ob tief oder oberflächlich gewachsen, beträchtliche Unterschiede aufweisen. Nicht bräunlich wie jene, sind sie vielmehr schwärzlich grau, nicht scharf umschrieben, sondern in der Tiefe wenigstens mit radiären Ausläufern versehen, die sich mit blos 70maliger Vergrösserung deutlich in Reihen von elliptischen Zellen auflösen lassen. Diese Reihen ähneln dann den Formationen, die gelegentlich im Harn gesehen wurden. Geben nun diese Ausstrahlungen der Colonie ein borstiges Aussehen, so verschwindet dies, sobald eine Colonie die Oberfläche erreicht, wo sie sich alsbald flach und dünn ausbreitet und in dünn auslaufendem, nicht ganz glattem, aber wegen der Deutlichkeit der einzelnen Randzellen doch scharf umschriebenen Rand endigt. Da die oberflächlichen Colonien dünn wie ein feines Plättchen sind, so können darin die einzelnen Zellen noch viel deutlicher in ihrer gegenseitigen Lagerung erkannt werden, als es bei den tiefen anging.

Beide Arten von Colonien (Bacillen und Hefen) unterscheiden sich schon von blossem Auge auf Agarplatten dadurch, dass die Hefecolonien trüb und matt, opak und undurchsichtig sind, während die anderen durchscheinen und namentlich einen fein ausgezogenen, glänzenden, reflectirenden Rand besitzen. Durch diese Unterschiede, die bei Lupenvergrösserung noch stärker sich ausprägen, wird das Fischen wesentlich erleichtert. Nach einigen Tagen, wenn die Platten anfangen, einzutrocknen, prägt sich der Unterschied noch mehr aus. Die Hefenhäufchen werden noch trockner und undurchsichtiger, die der Bacillen bleiben feucht, saftig und durchscheinend.

3. Beide Colonienarten sind in ungefähr demselben numerischen Verhältnisse vertreten. Im Abklatschpräparat erscheinen

die Hefecolonien flächenhaft ausgebreitet und niemals mit radiären Ausläufern, da diese ja ausschliesslich den tiefen Colonien angehören, und vom angedrückten Deckglas nicht erreicht werden.

4. In der Platte vom Tracheainhalt, die ungeheuer dicht bewachsen ist, werden unter einer Unsumme von allerhand Organismencolonien auch Hefen gesehen, deren tiefes und oberflächliches Wachsthum sich auf den ersten Blick nicht von den eben geschilderten unterscheidet. Sie werden gefischt und auf neue Agarplatten übertragen. Auch im Klatschpräparat sind Hefen zu finden.

Am 3. Tag werden die Hefesorten vom Ausgangsmaterial 2 und 3 nochmals auf neuen Platten gereinigt, und in der That zeigen die folgenden Tages dem Brütschrank entnommenen Platten erstens unter sich keine Unterschiede der Colonien und zweitens scheint jede für sich von einheitlichen, der gleichen Art angehörenden Colonien bewachsen zu sein. Sie eignen sich vorzüglich zum Fischen und es wurden von jeder Hefe Stich- und Strichculturen auf Gelatine angelegt.

Uebrigens wurde von einer Spur des Ausgangsmaterials 2 (Nierenoberfläche) am 3. Tag ebenfalls nochmals eine Platte gegossen und darin den folgenden Tag sehr leicht Hefen von Bacillencolonien getrennt. Von beiden Sorten konnten wiederum Reinculturen abgestochen werden. Gegenüber der von demselben Material am ersten Tag angefertigten Aussaat kehrt sich das numerische Verhältniss beider Sorten um. Die Hefen überwiegen über die Bacillen, was wohl so gedeutet werden muss, dass inzwischen in dem Röhrchen die Bacillen durch die eitrig-nekrotische Masse geschädigt worden oder spontan abgestorben seien, die Hefen aber haben widerstehen können, wenn sie sich nicht sogar vermehrt haben. Das Zahlenverhältniss ist aber zu auffallend auf den Kopf gestellt, als dass man nicht versucht wäre, den Hefen eine grössere Widerstandskraft als den Bacillen einzuräumen. Diese Ansicht wird bestätigt durch die Untersuchung des stehengebliebenen Blaseninhaltes am 8. Tage. Da hat sich aus einer Hefe eine weisse trockne Kahmhaut gebildet, welche beweist, dass die Hefe nicht nur widerstandsfähig, sondern vermehrungsfähig geblieben ist, während der Bacillus ganz und gar in den Hintergrund tritt. Eine Reihe von Zählungen giebt

folgende natürlich nur approximative, aber nicht ganz uninteressante Werthe: In der sofort angefertigten Aussaat des Materials 2 verhalten sich die Bacillen- zu Hefecolonien wie 7 : 30, in der Aussaat von 3 Tagen später wie 7 : 60.

Der Bacillus.

Thierversuche.

Zuerst wird der Bacillus auf seine Pathogeneität geprüft, der in dem Material 1, 2, 3, also in der Schnittfläche der Niere, auf ihrer Oberfläche und im Blaseninhalt gefunden worden war. Alle 3 Funde haben ein und dieselbe Art ergeben. Von einer 24stündigen, gleichmässig getrübten Bouilloncultur wird 1 ccm einem mittelgrossen Kaninchen in die Ohrrandvene, ebenso viel einem Meerschweinchen in die Bauchöhle und einige Zehntel des Spritzenvolumens (1 ccm) unter die Rückenhaut einer weissen Maus gespritzt. Die Maus, mit struppigem Fell zusammengekauert, erholt sich vom 2. Tage nach der Einspritzung an. Das Kaninchen stösst Tags darauf Schmerzensschreie aus, macht einen kranken Eindruck, erholt sich aber vom 2. Tage an. Maus und Kaninchen bleiben von nun an gesund. Das Meerschweinchen mit der intraperitonäalen Einspritzung stirbt nicht ganz 2mal 24 Stunden nach der Infection. Auf den Dünndarmschlingen liegt eitrig-fibrinöses Exsudat, das die einzelnen Schlingen und Convolute mit einander verklebt. Auch die Samenblasen sind durch Faserstoff zu Convoluten verklebt. Dies Exsudat überzieht Vorder- und Unterfläche der Leber in ziemlich mächtiger Schicht, ebenso auch die Milz. Eine weiche, dickflüssige, sulzig-gallertige Substanz liegt in den abhängigen unteren Partien der Bauchhöhle angesammelt; sie besteht aus Leukocyten und fast lediglich aus Bacillen, die nach Menge, Form und Anordnung im Bauchraum gewachsen sein und sich vermehrt haben müssen. Sie färben sich leicht mit Fuchsin und Gentianaviolett, aber nicht nach Gram. Das Peritonaeum parietale von rosiger gleichmässiger Röthung, ist von einer dünnen schleimigen Exsudatschicht überkleidet, die sofort in Alkohol trüb gerinnt. An den übrigen Organen fällt nichts von der Norm Abweichendes auf. Am Darm ist keine Stichwunde zu sehen, die etwa von der Injection herrührte. Es ist kein fäculenter Inhalt in der Bauchhöhle, kurz kein Grund vorhanden, eine Perforationsperitonitis als Folge des mechanischen Insultes anzunehmen. Eine Cultur vom Peritonäalexsudat auf Gelatine wächst sofort als dicker, schleimiger, glänzender, prominenter Streifen, mit den Merkmalen der Ausgangsculturen. Eine solche vom Blut der rechten Herzkammer, die bei intactem Zwerchfell durch Resection des oberen Theils des Sternums freigelegt worden war, lässt vorerst bis zum 3. Tage nur wenige winzige Tröpfchen aufspriessen, bis zum 4. Tag etwas mehr feine dichtstehende, aber von einander unterscheidbare Tröpfchen im Bereich des ganzen Impfstrichs, die aber späterhin confluiren und einen saftigen feuchten Rasen bilden. Blutpräparate, un-

mittelbar bei der Section des Thieres auf Stäbchen durchsucht, lassen deren eine verschwindend geringe Zahl erkennen, die durchaus dem geschilderten Aussehen der Cultur entspricht. Die Cultur ist ja natürlich unter allen Umständen das viel feinere Reagens.

Mit derselben Bouilloncultur, die zu den vorher erwähnten Versuchen gedient hatte, wurden noch folgende weitere Experimente angestellt. Je eine Spritze (1 ccm) wurde einem Kaninchen in die Ohrrandvene, einem Meerschweinchen in die Bauchhöhle injicirt. Das Kaninchen erholt sich, das Meerschweinchen stirbt am übernächsten Vormittag, 36 Stunden nach der Einspritzung. Vor Eröffnung der Bauchhöhle wird durch sorgfältige Resection des Sternums das rechte Herz freigelegt und von einem daraus gewonnenen Blutstropfen Gelatineplatten gegossen. Das Deckglaspräparat enthält viele Bacillen zwischen rothen Blutkörperchen, viel mehr als beim ersten Meerschweinchen, so dass sie ohne Mühe schon mit Zeiss D reichlich aufzufinden sind. Vom trüben Peritonäalexsudat wird eine Spritze voll einem kleinen Kaninchen (Kan. V des Protocolls)[1]) in die Ohrvene eingespritzt. Diesem Versuch liegt der Gedanke zu Grunde, es könnte im Meerschweinchenkörper die Virulenz der Cultur eine Steigerung erfahren haben, und es möchten nun vielleicht die Bacillen pathogene Fähigkeiten an den Tag legen, die der Bouilloncultur abgingen. Wir werden das Kaninchen noch einmal erwähnen. Auf Leber und Milz des Meerschweinchens liegen leichte Fibrinflocken und Fetzchen, weniger auf den Därmen. Ueberhaupt ist die Faserstoffmenge geringer als beim ersten Thier. Um Perforationsperitonitis durch einen Canülenstich auszuschliessen, wird Wasser durch den Darm laufen gelassen. Nirgendwo sickert es aus. Es wird kein grösseres Gewicht auf den Versuch gelegt, als er verdient. Ich weiss wohl, dass solche Stiche sehr rasch verwachsen oder durch Faserstoff verkleben können. Die Fibrinnatur der kleinen, im Exsudat schwimmenden, die Leber und Milz überlagernden Zöttchen wird durch Weigert's Fibrinreaction sichergestellt. Die weitgehende Aehnlichkeit der Bacillen im rechten Ventrikel und im Exsudat spricht für die Identität beider Formen. Die Stäbchen des Exsudats sind einheitlich geformt und eindeutig. Ausser rothen Blutkörpern in normalen und mehr noch in Stechapfelformen werden keine anderen Formbestandtheile gefunden, namentlich nichts, was irgend eine Beimischung von Darminhalt verriethe. Neben den weit überwiegenden kurzen Stäbchen kommen hin und wieder längere Fäden vor, die an die im Harn gefundenen erinnern. Das mit Peritonäalexsudat geimpfte Kaninchen (No. V des Protocolls) ist in der darauf folgenden Nacht gestorben. Das Herz, namentlich sein rechter Ventrikel, ist aussergewöhnlich schlaff. Es enthält dunkelviolettes Blut mit grünlichem Stich (lackfarben), das auch bei längerem Stehen im offenen Schälchen nicht gerinnt. Es besteht starke parenchymatöse Trübung der Leber, die indessen

[1]) Es hat nach meiner Ansicht keinen Sinn und ist eine grosse Zumuthung für den Leser, solche Protocolle in extenso wiederzugeben. Die sprechendsten Versuche werden für andere mitsprechen.

noch nicht in Fettdegeneration übergegangen ist, wie eine Probe mit Osmiumsäure lehrt. Die prägnante Bestäubung der Zellen ist also als albuminöse Trübung zu deuten. Die Milz ist dunkelroth, nur wenig geschwollen. Im Dünndarm findet sich Gas und dünnflüssiger Inhalt. Punktförmige Hämorrhagien besetzen die Serosa, am dichtesten sitzen sie auf dem Processus vermiformis. Einzelne hämorrhagische Stippchen sitzen auf dem Colon. Im Blut des linken Herzens sind die Bacillen massenhaft vorhanden, im Lebersaft ebenfalls ungeheure Mengen, viele längere Fäden neben den relativ kurzen Stäbchen. Im Blut der besonders freigelegten und mit Cautelen geöffneten Vena axillaris dextra sind ungeheure Mengen Bacillen, viele längere Fäden darunter. Sie färben sich trotz mehrstündiger Behandlung mit Ehrlich'scher Lösung nicht nach Gram. Das verschiedenste Material dieses Thieres wird zur bakteriologischen Untersuchung verwerthet und es werden angelegt:

1) eine Gelatineplatte vom Blut des linken Ventrikels,
2) - - - Saft der Leber,
3) - - - - - Milz,
4) - Gelatinestrichcultur vom peritonäalen Serum,
5) - - - Blut der Vena axillaris.

Alle die genannten Culturen gehen an und werden bewachsen von einheitlichen, eindeutigen Colonien, nur in verschiedener Menge und Dichtigkeit. Mit der letzten Cultur, die noch erwähnt werden soll, werden noch verschiedene Versuche gemacht. Auch wird von dem Blut der Axillaris ½ ccm einem weiteren Kaninchen in die Ohrvene injicirt. Es stirbt nach 3 Stunden, was mehr für toxischen[1]) Tod spricht. Immerhin sind im Blut viele Stäbchen, auch recht lange Scheinfäden, die durch die Färbung in ihre einzelnen Elemente zerlegt werden.

Achttägige Agarculturen in Kochsalzlösung suspendirt und unter allmählichem Zuträufeln von Hämatoxylin untersucht, lassen wenige verschwommene, offenbar ältere Fäden erkennen, daneben meist ganz kurze, bipolare Kügelchen tragende Stäbchen. Bei ausgelöschtem Strukturbild sieht man zuerst nichts, dann taucht allmählich ein violettes Kügelchen nach dem anderen auf. Das erweckt zunächst den Eindruck von Kokken, bis endlich auch das Stäbchen zwischen je 2 Kügelchen sich zur Aufnahme geringer Farbstoffmengen bequemt und nun die Rolle der Kügelchen und ihre gegenseitige Beziehung klar legt.

In Bouillonculturen wächst der Bacillus in langen glashellen Fäden mit eingelagerten Körnern, gerade so wie er sich aus dem Harn der klinischen Untersuchung dargeboten hatte. Daneben fehlen kürzere Exemplare nicht.

Die französische Literatur über Bacterium coli commune und die neueren Erfahrungen von Schmidt und Aschoff stell-

[1]) Solche Toxine des Colibacillus wurden in neuester Zeit in der That nachgewiesen und in ihrer Wirkung an Poikilothermen studirt durch Roger, Toxines du bacterium coli. La Semaine méd. 1893. No. 29.

ten die Frage, ob nicht auch die pyelonephritische Affection unseres Falles durch diesen neuerdings so berühmt gewordenen Mikroorganismus verursacht sei. Diese Frage schliesst die Aufgabe in sich, den Bacillus auf die wesentlichen Merkmale des genannten zu prüfen. Als erstes Glied in der Kette dieser Merkmale nenne ich die Fähigkeit des Bact. c. c., bei Kaninchen nach Injection in den Ureter Pyelonephritis zu erzeugen. Seine Fähigkeit, Peritonitis beim Meerschweinchen anzufachen, vom Peritonäum in's Blut aufgenommen zu werden, hatte unser Organismus durch die vorangehenden Versuche dargethan.

Eine halbe Spritze (= ½ ccm) einer 8 Tage alten Bouilloncultur wurde in den linken Ureter eines ziemlich starken, weissen Kaninchens injicirt und zwar in der Richtung nach der Niere zu, nachdem unter der Einstichstelle der Ureter unterbunden worden. Ueber der Canüle wurde auch sofort nach Entleerung der Spritze abgebunden. Dass einige Tröpfchen aus der Stichstelle in die Bauchhöhle entwischten, hatte keine schlimme Folgen. Eine Peritonitis hatte sich nicht eingestellt, wie die Section bewies, möglicherweise darum nicht, weil die Tropfen sofort mit in Carbolwasser befeuchteter Watte ausgetupft worden waren. Die Cultur war vorher untersucht worden und ich möchte als nicht uninteressante Thatsache beiläufig erwähnen, dass sich die schönsten Sargdeckelkrystalle in allen Grössen und Formaten darin vorfanden. Der ammoniakalische, leicht urinöse Geruch der Culturen von Bact. c. c. ist ja wohl auch schon Anderen aufgefallen [1]).

Der Versuch gelang über alle Erwartung. Das Thier magerte zusehends ab und wurde 14 Tage nach der Operation, da es elend und sterbenskrank aussah, mit Chloroform getödtet. Die Bauchwunde ist gut geheilt, das Coecum ist mit einigen Strängen an derselben adhärent. Die Innenfläche der Naht trägt eitrige Knöllchen an einigen Stellen, die beim Kaninchen ja so gern ein käseähnliches Aussehen bekommen. Sonst keinerlei Zeichen einer Peritonitis. Die linke Niere ist nach vorn prominent und drückt dadurch die Flexura lienalis coli nach vorn. Sie ist über und über mit stecknadelkopfgrossen gelben Abscessen bedeckt und viel grösser und blasser als die rechte Niere. Ungefähr dem Verlauf des Ureters entsprechend zieht sich eine Prominenz retroperitonäal von der Niere zur Blase. Sie ist schmutzig braun,

[1]) z. B. Ferrati (Arch. f. Hygieine. XVI) und Wurtz und Lendet (Arch. de méd. exp. 91) finden in Bouilloncultureu des Bac. lactis aërogenes, der ja doch höchst wahrscheinlich mit Bact. c. c. identisch ist, alkalische Reaction und freien Ammoniak. Ide (La cellule. Tome VII. 1891. Fasc. 2) nennt B. lactis aërogenes geradezu la baktérie pyogène des voies urinaires. Das Vermögen der Colibacillen, im Harn alkalische Gährung einzuleiten, ist neuerdings bewiesen durch Hallé und Dissard, Annales des maladies des organes génito-urinaires. 1893. Mai.

und fühlt sich weich, fluctuirend an. Die Blase enthält einen stinkenden Urin, der in ammoniakalischer Gährung begriffen ist und sich übrigens schon viele Tage vorher unangenehm bemerkbar gemacht hatte. An einem mit Salzsäure befeuchteten Glasstabe, der über das urinhaltige Schälchen gehalten wird, steigen weisse Nebel auf. Der Geruch ist untrüglich. Das mikroskopische Bild wimmelt von Tripelphosphatkrystallen in mannichfaltiger Grösse und Form. Daneben fehlt es nicht an leukocytären Elementen und rothen Blutkörperchen.

	Gewicht	Länge	Breite	Dicke
Rechte Niere	10 g	37 mm	24 mm	17 mm
Linke Niere	22 -	45 -	34 -	27 -

Die Urethra ist erweitert und trägt eine rothe wulstige Schleimhaut. Sie führt mit weiter Mündung in die Blase, deren Schleimhaut ebenfalls locker und roth, theilweise diphtherisch belegt ist. Der retroperitonäale Abscess steht nicht mit der Blase in Verbindung, sondern endigt nach unten im Psoas. Die Niere lässt sich aus der Kapsel herausschälen, es ist also wohl der retroperitonäale Abscess nicht durch Senkung eines perinephritischen entstanden, sondern wohl eher eine Folge der ausgesickerten Bouilloncultur-tröpfchen. Wiederholungen des Versuches fielen nicht so gut aus wie der erste. Die Thiere starben schon an demselben oder am folgenden Tage. Beide Male waren 3tägige Culturen verwendet worden. Inwiefern der frühe Tod der Thiere beziehungsweise die rasche Wirkung der Culturen vom Alter derselben abhängt, muss ich dahin gestellt sein lassen. Es wäre über diese experimentelle Pyelonephritis manch Wichtiges zu sagen, was mich indessen an dieser Stelle zu weit führen würde. Ich möchte hier diesen Versuch mehr nur als eine Art Reaction angesehen wissen, die zur Bestimmung der Art unerlässlich war. Nur so viel will ich zur Schilderung des Prozesses mittheilen, dass die einzelnen Heerde vollkommen nekrotisch und mit einer zellreichen Demarcationszone umrahmt sind. Schwund der Kerne und Verlust des Färbungsvermögens sind die hervorstechendsten Eigenschaften dieser Nekrose, dazu kommt, namentlich in der Peripherie, angrenzend an den Demarcationswall eine ausgiebige Gerinnung. Fibrinöse fädige Massen erfüllen die Kanälchen und Kapselräume, die Glomeruli sind oft von einem Faserstofffilz durchwirkt. Die Weigert'sche Fibrinmethode findet hier eine dankbare Aufgabe. Es liegt mir natürlich ferne, diesen Befund zu Gunsten meiner Ansicht von der Natur der Cylinder verwerthen zu wollen. Hier handelt es sich um ausgebreitete Nekrosen, bei denen Gerinnungsvorgänge von Niemand beanstandet werden. Ja, Coagulation und Nekrose gehen so Hand in Hand, dass man den Prozess füglich zu den Coagulationsnekrosen zählen darf. Wichtig ist auch, dass in diesem Stadium des Prozesses das ursächliche Moment, die Bakterien, nicht mehr nachzuweisen, beziehungsweise zu färben sind, während doch die ganze Affection durchaus den Stempel einer parasitären mykotischen Wirkung trägt.

Eine Häufung dieser Versuche hätte keinen Zweck gehabt. Schmidt und Aschoff haben sich ja der Aufgabe unterzogen,

diese experimentelle Pyelonephritis in ihrem Verlauf zu studiren und haben dabei in früheren Stadien, wie zu erwarten war, die Bakterien auch nachgewiesen. Ich fühlte keine Veranlassung, die ganze Versuchsreihe zu wiederholen, sobald mein Befund sich in den Rahmen der öfter genannten Arbeit einfügen liess. Aber ich möchte den Versuch nicht verlassen, ohne ihn als prächtige Illustration dieser einschlägigen Prozesse für Vorlesungs- und Demonstrationszwecke empfohlen zu haben.

Noch immer ist man auf hastiger Suche nach unterscheidenden Merkmalen zwischen Typhusbacillus und Bact. c. c., und diese Hast ist auf's Neue angefacht worden durch Würtz und Herman[1]), die in 32 Fällen 16mal Bact. c. c. schon 24—36 Stunden nach dem Tode in den inneren Organen gefunden haben (13mal in der Leber, 12mal in Niere, 6mal in Milz) und die die Virulenz der typhimorphen Varietät des Bact. c. c. durch Injection in die Pleurahöhle der Meerschweinchen dermaassen steigern konnten, dass sie nun bei Meerschweinchen wie ächte Typhusbacillen wirkten. Rodet und Roux[2]) behaupteten die Identität der beiden Formen geradezu. Dadurch wurde die in ihren theoretischen und praktischen Folgen ja ungeheuer wichtige Frage in den Brennpunkt gerückt und das actuelle Interesse zeitigte eine nicht unansehnliche Literatur, die die Kenntnisse über die beiden Arten erheblich erweiterte. Malvoz[3]) gab an, dass die Milch unter dem Einfluss des Bact. c. c. gerinne, unter dem der Typhusbacillen dagegen nicht. Chantemesse und Widal[4]) bezeichneten als Ursache dieses Coagulationsvermögens die Essigsäurebildung und vindiciren[5]) überhaupt dem Bact. c. c. ein höheres kräftigeres Gährungsvermögen als dem Typhusbacillus, was mit Ferrati's Schlüssen übereinstimmt.

Auf dies Verhalten hin soll auch unser Organismus geprüft werden. Zu solchen Versuchen lässt man sich nicht etwa an einer Cultur genügen, sondern es werden jeweilen zur Vergleichung Culturen herangezogen, die inzwischen andere Schicksale

[1]) Archive de médecine expérim. 1891.
[2]) Arch. de méd. exp. T. IV.
[3]) Arch. de méd. exp. 1891.
[4]) Le bulletin médicale. 1891.
[5]) La Semaine méd. 1891. No. 55.

gehabt, einen Thierkörper passirt oder Gährungen bewirkt haben. So wird z. B. auf die Frage der Milchgährung hin untersucht:

1. Eine Cultur, die aus dem Peritonäalexsudat des erwähnten Meerschweinchens stammt.

2. Eine solche, die aus dem rechten Herzen desselben Thieres gewonnen war.

3. Eine aus der Vena axillaris des Kaninchens V.

Alle 3 bejahen die Frage einstimmig, alle 3 bringen sterilisirte Milch in längstens 24 Stunden zur Gerinnung. Also auch dies Merkmal theilt unser Organismus mit Bact. c. c.

Es ist nun diese Milchgährung nicht etwa ein einzelnes Vorkommniss, sondern nur ein Glied in der Kette von Gährungserscheinungen, in denen Bact. c. c. dem Typhusbacillus überlegen ist. Letzterer kann nach Ferrati Traubenzucker nur in geringem Grade vergähren, aber ohne die Gasentwickelung, die Bact. c. c. in Scene setzt. Milchzucker wird überhaupt nur von letzterem vergohren. In Bouillon mit Lactose entstehen durch Bact. c. c. Gasblasen, durch Typhusbacillen nicht, nach Chantemesse und Widal. Auch die Säurebildung des Bact. c. c. in frischer Bouillon kennt der Typhusbacillus nicht, er macht seine Bouillon im Gegentheil alkalisch (nach Péré)[1]).

Da ich nicht auf die Differentialdiagnose zwischen Typhusbacillus und Bact. c. c. abzielte, konnte ich mich mit dem Traubenzuckerversuch zufrieden geben. Eine Cultur von der erstgenannten Herkunft in Traubenzuckergelatine übertragen, lässt daselbst im Brütschrank feinste Bläschen aufsteigen, die sich zu einem Schaumrändchen an der Oberfläche sammeln. Wird nun das Röhrchen aus dem Brütschrank genommen und bei Zimmertemperatur aufgestellt, so bilden sich in der jetzt festgewordenen Gelatine Gasblasen aller Grössen und Formen. Culturen anderer Herkunft werden in Traubenzuckergelatine gestochen, oder gemischt und sofort zur Erstarrung gebracht. Wie immer der Versuch auch modificirt wird, die Gasblasen bleiben nicht aus. Nur brauchen Mischculturen bei erstarrter Gelatine dazu etwas länger. Erst nachdem etwa 2 Tage lang Colonien im ganzen Röhrchen vertheilt gewachsen, macht sich auch die Gasbildung bemerkbar.

[1]) Annales de l'institut Pasteur. T. VI.

Nach A. Schmidt[1]) kommt dem Bact. c. c. die sonderbare Fähigkeit zu, sich nach Weigert's Modification der Gram'schen Methode zu färben, nachdem er auf butterhaltigem Agar oder Gelatine gewachsen ist, während er bekanntlich ohne diese vorhergehende Butternahrung die Färbung nicht aufnimmt. Bacillen aus erstem und drittem Fundort wurden auf Milch gezüchtet, da meines Wissens diese Variation des Schmidt'schen Versuches noch nicht probirt worden ist. Es liess sich ja denken, dass schon in der Milch die Bacillen die Fähigkeit erhalten, die ihnen sonst die Butter verlieh. In der That liess sich ein besonderes Verhalten feststellen. Nach Gram färbten sie sich zwar nicht, worüber Schmidt nichts aussagt, wohl aber nach Weigert's Modification der Gram'schen Färbung, wie sie ja als Fibrin- und Bakterienfärbung bekannt genug ist.

Eine Cultur aus dem zweiten Fundorte (rechtes Herz des Meerschweinchens) wurde auf einer butterhaltigen Agarfläche gezüchtet. Die Butter vermischt sich nicht durch und durch mit der Agarmasse, schwimmt aber vermöge ihrer Leichtigkeit oben auf und bildet auch beim Schräglegen und Erstarren einen, wenn auch nicht ganz gleichmässigen Ueberzug. Reichlicher häuft sich die Butter am Grunde des Röhrchens an. Zuerst misslang der Versuch an Material, das aus einem butterärmeren Theil des Röhrchens entnommen war. Bei wiederholtem Versuch aber wurden Partien aus dem butterreichen Grunde gewählt und damit gelang die Weigert'sche Färbung auf's Beste. Violette Bacillengeflechte sind mit Butterkügelchen verfilzt. Die Bacillen widerstehen der Entfärbung mit Anilinölxylol um so länger, je inniger sie mit Butterkügelchen in Berührung stehen, am Rande, fern von Butterkügelchen, entfärben sie sich auch. Milch- und Butterkügelchen sind zwar nicht durchweg, aber zum grössten Theil blau gefärbt, entfärben sich aber endlich auch, wohl noch etwas früher, als die Bacillen. Immerhin ist es ein positiver Erfolg gegenüber dem raschen und gleichmässigen Abgeben der Farbe, das wir bei gewöhnlichen Culturen ohne Butterzusatz zu sehen pflegen.

Auch das Verhalten der Geisseln ist neuerdings für die Differentialdiagnose herangezogen worden. Zwar meinte Ferrati

[1]) Wien. klin. Wochenschr. 1892. No. 45.

noch, es bestünde weder in der Beweglichkeit, noch in den Geisseln selbst ein Unterschied, jedoch hat Luksch[1]) durch Wort und Bild solche Differenzen erwiesen. Mit den Spinnenbildern der Typhusgeisseln kann denn doch Bact. c. c. nicht concurriren und wenn Typhusbacillus 8—12 Geisselfäden besitzt, so muss sich Bact. c. c. mit deren 1—3 begnügen. Auch wenn die Geisselfäden nicht mehr am Bacillenleib haften, sondern abgefallen oder abgestossen sind, so bleibt doch in der Menge der frei im Gesichtsfeld herumliegenden und verstreuten Geisseln ein grosser Unterschied.

Darin stimmen alle Forscher, die den Colibacillus der Geisselfärbung unterworfen haben, überein, dass bei dieser Art sich die Geisseln schwer darstellen lassen. Ich kann das nur bestätigen. Endlich ist es mir aber gelungen, bei meinem Bacillus die Geisseln zur Anschauung zu bringen und zwar bei Anwendung der Loeffler'schen (nicht der Luksch'schen) Beize ohne Erwärmung, aber bei etwas längerer Einwirkung (2—3 Minuten). Auch bedurfte ich dabei weder eines Alkali-, noch eines Säurezusatzes zur Beize. Ich benützte auch die Gelegenheit, zur Vergleichung eine Typhuscultur mit heranzuziehen, die ich selbst aus einer frischen Typhusmilz gewonnen hatte. Ich kann Luksch's Angaben bestätigen, so weit sie sich auf das differente Verhalten der Geisseln bei beiden Arten beziehen. Von dem ursprünglichen Loeffler'schen Recept abzuweichen, fand ich keine Veranlassung. Als günstiges Object erwies sich mir eine Agarcultur, die über Nacht bei Brüttemperatur gewachsen war. Eine grosse Anzahl Geisseln waren abgestossen und lagen frei im Gesichtsfeld, dennoch gelang es leicht, viele Exemplare in Verbindung mit ihrem Bacillenkörper aufzufinden. Die Geisseln sind nicht nur spärlicher, als bei Typhus, sondern auch steifer, gestreckter, weniger gewunden und geschmeidig. Plumper und dicker kommen sie mir auch vor, nur darf man darauf nicht allzuviel geben, weil man mit der Quellung durch die Beize rechnen muss.

Ich habe mich nun bemüht, eine Anzahl von Merkmalen bei meinem Organismus festzustellen, die als charakteristische

[1]) Centralbl. f. Bakteriologie. XII. S. 427.

dem Colibacillus zugeschrieben werden. Genügen nun diese, um ihn als Bac. coli anzuerkennen?

Neuerdings hat durch eine bemerkenswerthe und interessante Arbeit[1]) unsere Anschauung über diesen merkwürdigen Mikroben eine Wandlung erfahren. Es hat schon einige Zeit Niemand mehr befriedigen können, dass eigentlich kein Merkmal des sogenannten Colibacillus constant ist. Mit Ausnahme des Unvermögens, Gelatine zu verflüssigen und sich nach Gram zu färben, blieb keines der vielen vermeintlichen Erkennungszeichen unangefochten. Sein Entdecker hatte ihm träge Beweglichkeit zugeschrieben, Fraenkel und zuerst auch Tavel wollten weder von Beweglichkeit noch von Geisseln etwas wissen, van Ermenghem, Luksch und Klemensiewicz wiesen Geisseln nach. Die Coagulation der Milch, von Chantemesse und Widal gefunden, konnte van Ermenghem nicht bestätigen. Von den einen wurde ihm Zuckergährung zuerkannt, von anderen abgesprochen. Nach Blachstein sollte er rechtsdrehende Milchsäure produciren, nach van Ermenghem und van Laer linksdrehende. Kitasato hoffte ihn bei der Indolproduction zu fassen, Dunbar bestritt es. Dieser bedauerliche Mangel jeglicher Uebereinstimmung der Merkmale, diese Unsicherheit in der Abgrenzung und Bestimmung der Art wird nun durch de Stoecklin erklärt. Bacterium coli commune bezeichnet nicht eine einzige bestimmte Art, sondern eine Gruppe von Darmbakterien. Zu ihnen gehört Tavel's Bacillus strumitidis α und Bacillus lactis aërogenes. Sie alle verflüssigen Gelatine nicht und färben sich nicht nach Gram. Im Uebrigen aber setzt sich die Gruppe zusammen aus $\frac{2}{3}$ beweglichen, $\frac{1}{3}$ unbeweglichen Arten. Es giebt unter den ersteren monociliare und pluriciliare, so dass die Loeffler'sche Methode das werthvollste Unterscheidungsmittel bleibt. So konnten als Angehörige der Coligruppe 12 verschiedene Arten festgestellt werden, die, wie de Stoecklin versichert, niemals in einander übergehen, aber doch so verwandt sind mit einander, dass darin die Berechtigung der Vereinigung zu einer Gruppe liegt. Kurz und gut, was dem alten Bacterium

[1]) Henry de Stoecklin, Recherches sur la mobilité et les cils de quelques représentants du groupe des Coli-bacilles. Mittheilungen aus Kliniken und med. Instituten der Schweiz. I. Reihe. Heft 6.

termo durch Hauser und andere widerfahren ist, das hat sich nun auch Bact. c. c. durch de Stoecklin gefallen lassen müssen. Der Artbegriff ist aufgelöst und zum Collectivbegriff erweitert worden. Wie dem auch sein mag, meine Argumentation ist dadurch nicht nur nicht hinfällig geworden, sondern beweist um so eindringlicher die Zugehörigkeit unseres Bacillus zur Coligruppe, denn:

Er verflüssigt die Gelatine nicht, färbt sich nicht nach Gram, färbt sich nur nach Wachsthum auf Butter nach Weigert, trübt Bouillon (ohne sie zu röthen), macht ohne ausgesprochene Kahmhaut stärkere Trübung an der Oberfläche, ist beweglich Dank mehrerer, doch nicht übermässig zahlreicher Geisseln, bringt Milch in einem Tage zur Gerinnung, zersetzt den Traubenzucker unter Gasentwickelung, erzeugt nach intraperitonäaler Injection bei Meerschweinchen fibrinös-eitrige Peritonitis, wird dagegen intravasculär von Kaninchen vertragen, tödtet dagegen Kaninchen, wenn zuvor die Virulenz im Meerschweinchenkörper zugenommen hat. Das letztere scheint ein toxischer Vorgang zu sein.

Mikrokokken.

In der Platte vom Trachealinhalt waren einige gelbliche Colonien aufgefallen, von denen Gelatine und Agarculturen angelegt wurden. Es war ein Coccus, der sich nach Gram färbte, Neigung hatte, in Häufchen sich zu gruppiren, kleinere und grössere Exemplare aufwies, deren letztere regelmässig eine feine Theilungsspalte erkennen liessen. Im Brütschrank und bei höherer Zimmertemperatur gewinnen die Agarculturen ein schön dunkelgelbes Pigment. Die Gelatine wird durch sie verflüssigt. Alle Merkmale entsprechen dem Staphylococcus pyogenes aureus. Ich messe dem Befund durchaus keine weitere Bedeutung bei, sondern schalte ihn ohne weiteren Commentar der Vollständigkeit wegen hier episodisch ein; denn, seit B. Fraenkel den goldgelben Traubencoccus im normalen Pharynxschleim, Biondi im Mundspeichel, Bockhart auf der Haut und unter den Fingernägeln und Steffeck im Vaginalsecret gefunden haben, hat es nichts Wunderbares an sich, ihn auch in der Trachea zu finden. Ich reihe diesen Befund als weiteres

Glied an die Kette der genannten Fundorte und möchte dabei nur bemerken, dass mit Soor zusammen das Vorkommen des Staphylococcus doch nicht so ganz harmlos ist, da die Soorfäden bei ihrem Einwachsen in die Schleimhaut anderen pathogenen Organismen eine Bresche schlagen und einen Weg nach den Lymph- und Blutgefässen bahnen können[1]), wobei freilich zur Beurtheilung der drohenden Gefahr die schwankende Virulenz des Staphylococcus aureus auf die neuerdings Burginsky[2]) hingewiesen hat, schwer in die Waagschale fällt.

Sprosspilze.

Im Blaseninhalt und an der Oberfläche der Niere waren Hefen gefunden worden, die unter sich keine Unterschiede darboten. Dagegen zeigte sich die vermeintliche Hefe aus der Trachea alsbald von abweichendem Verhalten. Ihre Colonien wachsen anders als die Harnhefe, es fehlen ihnen die oben geschilderten radiären Ausläufer, die jenen Colonien das stachlige, borstige Aussehen verliehen. Neben Wetzsteinformen, die in der Mitte beider convexen Seiten kleine drusenartige Auswüchse tragen, trifft man oft gleichseitige Dreiecke, aus deren leicht convexen Seiten in der Mitte neue Auswüchse hervorspriessen. Alle anderen, zum Theil etwas complicirteren Formen der Colonien, denen man begegnet, lassen sich in die bezeichneten Hauptformen auflösen oder auf sie zurückführen. Die einzelnen Zellen im Ausstrichpräparat sind wesentlich verschieden von denen der anderen Hefe. Die andere ist gross- und langzellig, diese aber rund- und kleinzellig. Schon die Vergleichung der Deckglaspräparate schützt vor Verwechselung beider und bestimmt ihre Verschiedenheit. Auf Bouillon bildet die Trachealhefe keine Kahmhaut, während die andere eine dicke Kahmhaut bildet, die ganz gleich aussieht wie die ursprüngliche in den stehen gebliebenen Harngläschen. Um die Pathogeneität der beiden Hefensorten (aus Blase und Trachea) zu prüfen, werden mit Bouilloncultureu, die 8 Tage im Brütschrank und 8 Tage bei

[1]) Vergl. Heller, Tageblatt der 62. Versammlung deutscher Naturf. und Aerzte. Heidelberg 1889.

[2]) Arbeiten aus dem Gebiete der path. Anatomie und Bakt. von Baumgarten. Bd. I. Heft 1. S. 63.

Zimmertemperatur gestanden haben, folgende Injectionen vorgenommen:

Von Blasenhefe einem Kaninchen (II) 1 ccm in die Ohrvene.
- - - Meerschweinchen (II) 1 ccm in die Bauchhöhle.
- - einer Maus ½ ccm unter die Rückenhaut.
Von Trachealhefe einem Kaninchen (III) 1 ccm in die Ohrvene.
- - - Meerschweinchen (III) 1 ccm in die Bauchhöhle.
- - einer Maus ½ ccm unter die Rückenhaut.

Von den ersten 3 Thieren stirbt in der Folge keines. Es ist daher kein Grund vorhanden, der Blasenhefe pathogene Eigenschaften zu vindiciren und es ist daher sehr wahrscheinlich, dass sich die Hefe auch in unserem Falle erst secundär in Blase und Niere angesiedelt hat, ohne daselbst sich activ an der Erkrankung der Niere zu betheiligen. Damit würde auch stimmen, dass sie nur unter der Kapsel, nicht aber im Nierenschnitt gefunden wurde, denn unter die unterminirte und unterhöhlte Kapsel kann sie vom Becken aus gedrungen sein, ohne den Weg durch die Niere genommen zu haben. Der negative Ausfall dieser Versuche benahm mir Interesse und Veranlassung, mich weiter mit dieser Hefe zu beschäftigen, deren Vorkommen im Harn, in Blase und an Nierenoberfläche ich nur kurz registriren will.

Von den 3 folgenden Thieren starb nur das Kaninchen, 6 Tage nach der Injection. Meerschweinchen und Maus blieben am Leben. Das todte Thier bietet einen höchst eigenthümlichen Nierenbefund. Die Nieren sind dicht besäet von stecknadelkopfgrossen, eitrig aussehenden gelben Heerden. Mikroskopisch bestehen die Heerde aus nekrotischen Harnkanälchen, peritubulären Infiltraten und intratubulären Hefewucherungen, die in Fäden auswachsen, die Harnkanälchenwandung durchbohren und so radiär auswachsen.

Um noch einmal die beiden Hefen systematisch mit einander zu vergleichen und um womöglich die erwähnte Nierenaffection noch einmal zu Stande zu bringen, werden mit Bouillonculturen, die etwa eine Woche im Brütschrank gestanden haben, 4 Kaninchen intravenös inficirt:

Kaninchen X, Kaninchen XI } mit Trachealhefe, Kaninchen XII, Kaninchen XIII } mit Nierenhefe.

Die beiden letzten bleiben am Leben, die beiden ersten sterben am selben Tag, am 4. Tag nach der Einspritzung. Das Kaninchen X ist in den wenigen Tagen stark abgemagert. Die Section ergiebt dieselbe Nierenaffection, wie sie Kaninchen III darbot, doch sind hier die Heerde etwas kleiner, miliar etwa, und zwischen ihnen findet sich doch noch relativ gesundes Nierengewebe, während dort die normalen Gewebebrücken minimale waren. Das Blut ist eigenthümlich wässerig, mikroskopisch können Hefezellen nicht mehr nachgewiesen werden, ebenso wenig im Harn. In der Blase finden sich fast 20 ccm Harn, der ziemlich stark eiweisshaltig ist. Zwar muss berücksichtigt werden, dass schon normalerweise der Kaninchenharn Eiweissspuren enthält, doch beträgt hier das Eiweisssediment ¼ der ganzen Menge, zeigt also entschieden eine pathologische Vermehrung an.

Die Reaction ist stark sauer, während sie beim Kaninchen in der Norm alkalisch ist. Im Blut finden sich auffallend viele Blutplättchen und zahlreiche eosinophile Granulationen. Auf einer Agarstrichcultur wachsen aus Harn über Nacht im Brütofen etwa 100 einzelne, discret wachsende Tropfen, die späterhin confluiren. Es enthielt also der Harn die Hefezellen doch, wenn sie das Mikroskop auch nicht nachweisen liess. Dagegen sind Culturen aus der Milch, dem Blut des rechten und des linken Herzens dieses Thieres auch in der Folge nicht angegangen. An demselben Vormittag, da das Kaninchen X starb, wird das Kaninchen XI sehr krank gefunden, es neigt sich allmählich wie zum Einschlafen auf die Seite, rafft sich dann wieder auf, bis das Umsinken auf's Neue beginnt. Am Nachmittag, einige Stunden später als das andere, stirbt es. Das Nierenbild ist genau dasselbe wie beim anderen, was beweist, dass die anatomische Veränderung und die Dauer des Prozesses sehr abhängig sind von der Art und dem Alter der Cultur, von der Menge des Infectionsmaterials, hatte doch das Kaninchen III 6 Tage bis zum Tode gebraucht, da es mit einer Cultur inficirt worden war, die wohl um 8 Tage älter war und vor dem Versuch blos bei Zimmertemperatur gestanden hatte. Bei diesem Thier (Kaninchen XI) wurden weisse Punkte und Streifchen, also wohl Heerdchen, auch in den Bauchmuskeln gesehen, was etwas an gewisse Hyphomykosen erinnert.

Gleichzeitig mit dem letzten Versuch wurden auch von beiden Bouillonculturen nochmals Platten angelegt, um die Reinheit zu garantiren. Beide zeigen bald dichtes Wachsthum. Die Colonien der Trachealhefe sind kleiner, runder, compacter, schwärzer, schärfer contourirt. Die der Blasenhefe mehr bräunlich, mit stark und reichlich verzweigten Ausläufern, die radiär ausstrahlen, in Fäden auslaufen, die aus länglichen elliptischen Zellen bestehen.

Man wird aus den vorigen Erfahrungen mit mir zunächst schliessen, dass ich einer Hefenart mit pathogenen Wirkungen auf der Spur gewesen sei und wird geneigt sein, diese Art für einmal als ächten Saccharomyces anzuerkennen. Pathogene Saccharomyceten sind aber meines Wissens noch nicht nachgewiesen und ich darf wohl zum Zeugniss dafür eine Bemerkung Baumgarten's[1]) anführen, dass „bei Untersuchungen des Scheidensecretes durch das Culturverfahren das häufige Vorkommen von Hefepilzen auffalle, die bei Bluttemperatur gediehen und auch innerhalb des Thierkörpers nicht zu Grunde gingen“[2]).

[1]) Jahresbericht für 1891. S. 39, Anmerkung.

[2]) Falk (Arch. f. Anat. u. Physiol. Supplementheft. S. 17) hat gezeigt, dass die Hefe auch im Körper Zucker zu zersetzen vermag, denn injicirter Rohr- oder Traubenzucker erscheint nicht im Harn und experimentelle Melliturie (Piquure, Amylnitrit, Orthonitrophenylpropiolsäure) bleibt aus, wenn zugleich Hefe im Blut ist. Diese aber ist nicht

Meine Hefen hatten aber nicht nur diesen beiden Bedingungen genügt, sie hatten geradezu das Thier umgebracht und eine schwere Nierenkrankheit angefacht, die ich also zunächst als eine Saccharomykose auffassen zu dürfen glaubte. Als solche hatte ich auch die Präparate noch Herrn Collegen Tavel bei seinem Besuch in Heidelberg demonstrirt, woher seine Bemerkung über dieselben stammt[1]). Zunächst aber wurde ich an dieser Deutung irre durch längere Fadenbildungen in der Peripherie der Nierenheerde. Diese Fäden lassen sich nun aber weder durch Färbung, noch auch mittelst stärkerer Vergrösserungen in einzelne Elemente auflösen, wie wir es in den Gelatineplatten der anderen ächten Hefe aus der Blase gesehen haben, sondern stellen mehr oder weniger homogene Fäden dar, die höchstens da und dort seitliche Knospen ausspriessen lassen. Hat man nun einen Organismus vor sich, der nicht recht Farbe bekennen will, sondern schwankt zwischen der Wuchsform der Hefen und der Fadenpilze, so wird man sich heutigen Tages daran erinnern, dass lange Zeit hindurch der Soorpilz in der Systematik keine bleibende Stätte finden konnte, weil die Einen ihn bei Saccharomyceten, die Anderen bei Hyphomyceten unterbringen wollten. So hielt ihn Grawitz früher für identisch mit Mycoderma vini, Plaut dagegen mit Monilia candida, einer Torulacee nach Bonorden. Plaut nennt ihn geradezu einen Schimmelpilz. Stumpf liess sich durch die 2 Wuchsformen sogar verleiten, 2 verschiedene Arten anzunehmen, freilich nicht ohne Widerspruch zu finden mit dieser dualistischen Auffassung (Baginsky und Andere). Es liegt in der Willkür des Experimentators, je nach der Wahl des Nährbodens das Fadenwachsthum zu begünstigen, oder Hefezellen zu produciren aus ein und demselben Ausgangsmaterial. Damit fällt die dualistische Theorie. Klemperer[2]) erhielt auf Pflaumendecoctagar, einem sauern und zuckerreichen Nährboden lauter Hefezellen, auf Fleischpeptonagar Fäden

vermehrungsfähig, so dass Popoff's septicäm. Erkrankungen nach Hefeeinspritzung wahrscheinlich Bakterien zuzuschreiben sind, die zugestandenermaassen im Infectionsmaterial waren.

[1]) Ueber die Aetiologie der Peritonitis. Mittheilungen aus Kliniken und medicinischen Instituten der Schweiz. I. Reihe. 1. Heft. S. 14.

[2]) Centralbl. f. klin. Med. 1885. No. 50.

neben Hefezellen, auf Brodinfusagar vorwiegend Fäden, die aus Sprosszellen ausgewachsen waren. Auch Stumpf[1]) hatte eine solche Abhängigkeit der Wuchsform vom Nährboden beobachtet und gesehen, dass die Mycelbildung auf Kartoffeln aufhört und der Sprossung weicht. Plaut[2]) züchtete auf Apfelscheiben nur Hefeformen, auf zuckerfreiem und stickstoffhaltigem Material neben Sprosszellen auch Mycelien, und da Plaut unter üppiger Entwickelung den Pilz alkoholische Gährung einleiten sah, hielt er ihn damals Grawitz gegenüber nicht für das schwach gährende Mycoderma vini, sondern für den Alkoholgährungspilz, den Hansen in süssen Früchten und in frischem Kuhmist gefunden hatte. Roux und Linossier[3]) bekommen auf gekochten Möhren Hefeformen, und halten dies für den normalen vegetativen Zustand, auf Melonen, Zuckergelatine, Milch, Malzkeiminfus aber wachsen vorwiegend Fäden. Die Fadenbildung soll beeinflusst sein durch Concentrationsgrade der Nahrung, Sauerstoffmangel, das Alter und durch toxische Stoffe.

Laurent[4]) bestätigt das Hefenwachsthum auf zuckerhaltigen schwach sauren Nahrböden und sieht Hefen und Fäden auf Bierwürzegelatine aufspriessen. Schmorl[5]) endlich sah seine aus einem Pharynxschorf cultivirten Hefezellen in zuckerfreier verdünnter Bouillon zu typischen Soorfäden auskeimen. In diesem Zusammenhange wäre auch noch Weidenbaum zu nennen, doch mögen diese Zeugnisse genügen. Aber auch, wenn wir sie alle nicht hätten, so würde uns die directe Beobachtung soorkranker Gewebe lehren, dass der Pilz in zwiefacher Gestalt erscheint. Seit Wagner (1868) sind alle, die sich mit diesem Object abgegeben haben, namentlich Heller und Schmidt darin einig, dass an der Oberfläche der Schleimhäute der Pilz als Saccharomyces vegetirt, in die Tiefe sich aber in Fadengestalt einbohrt und dort in Gefässe und Spaltlücken hineinkriecht,

[1]) Münchener ärztl. Intelligenzblatt. 1885. No. 44.

[2]) Centralbl. f. klin. Med. 1885. No. 3. (Referat.)

[3]) Arch. de méd. expér. et d'anat. pathol. 1890. No. 1 et 2. — Compt. rendus de l'académie des sciences de Paris. Tome CX. 7 et 16.

[4]) Bulletin de la société belge de microscopie. XVIe année. I. II. III. Bruxelles 1890.

[5]) Centralbl. für Bakteriologie. VII. Bd. No. 11.

wodurch überhaupt erst Soormetastasen (Zenker, Schmorl, Ribbert) möglich und verständlich werden. Vortrefflich stimmt mit diesen Erfahrungen das Wachsthum des Pilzes in der Gelatinestichcultur, die analog der spontanen Wucherung an der Oberfläche die Hefezellen, in der Tiefe die Fäden enthält [Baginsky[1]), Legrain[2]), Weidenbaum[3])].

Nierenheerde, auf experimentellem Wege durch intravenöse Injection bei Thieren gewonnen, erwähnt Klemperer. Er hatte sie damals mit Methylenblau gefärbt und Fäden in den Nieren gefunden. Seitdem sich Schmidt im hiesigen Institute mit der Soorfrage beschäftigt hat, kennen wir Weigert's Methode als den besten Nachweis. Ich habe mir erlaubt, auf der Heidelberger Naturforscherversammlung auf die schönen Resultate aufmerksam zu machen, die diese Färbung bei Soor und Aspergillus liefert. An Hand meiner Nierenpräparate habe ich nun noch ein eigenthümliches Verhalten kennen gelernt, welches die Pilze gegenüber Gram's und Weigert's Methoden einnehmen. Im Gram'schen Präparat findet man nicht einen einzigen Faden, jedoch vereinzelte Häufchen vegetativer Hefezellen. Man könnte versucht sein, daraus den Schluss zu ziehen, dass Gram die Hefeformen, Weigert diese und dazu noch die Fäden färbt. Nun sind aber die nach Gram gefärbten Hefezellen bei weitem nicht so zahlreich, wie die nach Weigert gefärbten, so dass jener Schluss nur mit der Einschränkung gilt, dass Gram bei weitem nicht alle Hefezellen, Weigert diese, dazu noch ein Contingent weiterer Hefezellen, und überdies die Fäden färbt. Wie sich die einen Sprossformen von den anderen biologisch unterscheiden, oder mit anderen Worten, welcher biologische Unterschied dem verschiedenen tinctoriellen Verhalten gleicher morphologischer Elemente zu Grunde liege, das kann ich nur durch eine Analogie vermuthungsweise erklären. Erfahrungen auf einem anderen Gebiete, namentlich bei Streptokokken, haben es mir wahrscheinlich gemacht, dass nur lebenskräftige Individuen die Gram'sche Färbung annehmen. Ich habe Strepto-

[1]) Deutsch. med. Wochenschr. 1885. No. 50.

[2]) Compt. rendus de la soc. de biologie. 1889. S. 44.

[3]) Arbeiten d. St. Petersburger Naturforschergesellschaft. Abtheilung für Botanik. 1891. (Referat: Centralbl. f. Bakt. XI. 18.)

kokkeneiter gesehen, dessen Kokken sich nicht mehr nach Gram färbten, aber in Culturen auch nicht mehr wuchsen, sich aber mit Fuchsin noch auf's Schönste färbten. Dann ist es mir begegnet, dass von einer Unmasse von Streptokokken in solchem Eiter sich eine spärliche Elite nach Gram, alle aber mit Fuchsin färbten, während auf Platten spärliche Colonien aufblühten, deren Anzahl, soweit durch annähernde Schätzung bestimmt werden konnte, den Gram'schen Exemplaren entsprach. Aehnliches habe ich bei pyämischen Affectionen gesehen, die durch die bakteriologische Prüfung als reine Wirkungen des Staph. aureus allein ohne Mischinfection erwiesen waren, und in deren miliaren metastatischen Abscessen sich einzelne Kokkenconglomerate sehr gut, andere schlecht, andere gar nicht nach Gram färbten. Ja in ein und demselben Kokkenballen färbten sich nur noch einzelne distinct und scharf nach Gram, so dass sie sich aus dem zooglöaartigen Haufen scharf heraushoben. Das alles hat mich zu der Ansicht gebracht, dass die Vorbedingung zur Annahme der Gram'schen Färbung die Lebens- und Züchtungsfähigkeit der betreffenden Mikrobenexemplare sei, womit ich selbstverständlich nicht etwa meine, dass sie im Moment der Farbstoffaufnahme noch lebensfähig sein müssten. Aber Mikroben, deren Wachsthum erschöpft, deren parasitäre Wirksamkeit erloschen ist, die im Eiter, in Abscessen allmählich abgestorben sind, wofür nun schon so viele Beispiele und Zeugnisse in der Literatur vorliegen, die sind trotz aller sorgfältigen Alkoholhärtung nicht mehr zur Annahme der Gram'schen Färbung zu bewegen. Andererseits ist nach meiner Ansicht die Gram'sche Methode ein guter Index dafür, dass nach ihr gefärbte Kokken zur Zeit des Todes ihres Wirthes noch vermehrungsfähig gewesen seien, dass also der Prozess noch weiter hätte fortschreiten können und sich noch nicht erschöpft habe. Durch sorgfältige Vergleichung der Züchtungs- und Färbungsresultate halte ich mich zu dieser Anschauung berechtigt und theile sie an dieser Stelle mit, um hypothetisch das abweichende Verhalten der Soorheerde den beiden Methoden gegenüber wenigstens durch Analogie zu erklären. Wenn ich nun noch die Topographie der Heerde in's Auge fasse, so finde ich sehr oft im Centrum derselben ein Gefäss und in seinem Lumen sitzen

mit Blutkörperchen vermischt Saccharomycetenformen in grosser Menge. Von den wandständigen Exemplaren dieser Hefezellen wachsen fädige Fortsätze[1]) durch die Wandung hindurch und eine Strecke weit im Gewebe fort und tragen an ihrer Endspitze sehr oft wieder eine sprossende Knospe, die sich durch eine feine schmale Spalte vom Faden zu trennen scheint. So gruppirt sich um eine intravasculäre Saccharomycetengruppe ein radiär auswachsendes Fadensystem, das, je nachdem das Gefäss im Quer- oder Längsschnitt getroffen ist, die Form einer Rosette, einer Aster- oder überhaupt Compositenblüthe, oder aber eines Borstenwischers oder einer behaarten Raupe annimmt. Es wiederholt sich hier im Kleinen und auf anderem Gebiet, was man von jeher an Soorvegetationen der Schleimhäute gesehen hat. Wo es einen Widerstand des Gewebes zu überwinden gilt, da sucht sich der Pilz in Fadenform den Weg zu bahnen, wo er ungehemmt sich vermehren kann, da wächst er in Hefenform, dort an der Oberfläche der Schleimhaut, hier in der Lichtung des Blutgefässes. In den Heerden ist die histologische Struktur verschwommen, weil sie von unzähligen leukocytären Zellen, die sich angesiedelt haben, ganz und gar verdeckt ist. Nichtsdestoweniger kann man gerade durch den Contrast der nicht mehr färbbaren Epithelzellen nekrotische, gewissermaassen sequestrirte Harnkanälchen erkennen und ich konnte öfters sehen, wie Soorfäden in sie hinein und in ihnen eine Strecke weit fortwachsen. Niemals gelingt es auffallender Weise, im Centrum eines Heerdes einen Glomerulus an seinen Umrissen zu erkennen und in ihm so den Ausgangspunkt zu vermuthen. Es bleibt somit nur die Annahme übrig, dass die injicirten und mit dem Blutstrom treibenden Hefezellen vor oder nach der Passage des Glomerulus stecken bleiben, aber gerade im Knäuel selbst nicht so leicht festsitzen. Die meisten Heerde liegen aber in unmittelbarer Nachbarschaft der Knäuel und, wie schon gesagt, im Gebiet der Harnkanälchen, die in dieser Nähe nur als gewundene gelten können, zudem finden sich die Heerde so selten um grössere Gefässe, wie es doch Art. interlobularis und Vas afferens noch sind, dass ich daraus den Schluss ziehen möchte, dass die meisten Pilze hinter dem Glomerulus, in den inter-

[1]) Länge derselben 32, 40, 66, 80, 132, 214 Mikra.

tubulären Capillaren der Labyrinthe stecken geblieben seien, nachdem sie den Glomerulus passirt haben. Doch nicht ausnahmslos, denn gerade jene Bilder, die ich oben mit dicht behaarten Raupen verglichen habe, verdanken diese ihre Aehnlichkeit der Ansiedelung um ein grösseres Gefäss, das eben das tertium comparationis mit dem Körper der Raupe bildet. So ganz apodictisch will und kann ich übrigens die Betheiligung der Glomeruli nicht in Abrede stellen, denn erstens finde ich auch in einzelnen derselben bei eifrigem Suchen bald Hefen, bald Fäden, zweitens ist die Struktur der präexistirenden Gewebselemente innerhalb eines Heerdes so undeutlich oder gar verloren gegangen, dass man nicht beanspruchen kann, einen ehemaligen Glomerulus noch erkennen zu wollen.

Soll nun noch die Leukocytenmasse der Heerde gewürdigt werden, so erhebt sich zunächst die Frage, ob dies Eiter sei, ob die Heerde als miliare Abscesschen zu deuten seien. Dem gegenüber könnte höchstens die Auffassung noch zu Recht bestehen, dass auf eine primäre Nekrose des Gewebes als Pilzwirkung ein Regenerationsbestreben einträte und die zellreichen Heerdchen als Granulationsgewebe gelten müssten. Ob dem Soorpilz pyogene Wirkungen zukämen oder nicht, ist auch schon discutirt worden. Langerhans fand bei Soor im Oesophagus die Schleimhaut entzündet und eitrig infiltrirt und wurde dadurch veranlasst, den chemischen Umsetzungsprodukten des Soorpilzes die Eitererregung zuzuschreiben, während Grawitz, Klemperer und Plaut eine solche Eigenschaft verneinen. Ich muss nun bekennen, dass weder das makroskopische, noch das mikroskopische Aussehen der Nierenheerdchen gegen ihre eitrige Natur sprechen und dass man als einziges Argument dagegen die gut erhaltenen und schön ausgeprägten Formen der Kerne der leukocytären Zellen anführen könnte.

Somit glaube ich, die vermeintliche Hefe der Trachea als Soor erkannt und von der Hefe des Harns scharf abgetrennt zu haben. Ich habe mich seither öfter bemüht, die Harnhefen weiter zu studiren und fand durch das freundliche Entgegenkommen meiner klinischen Collegen mehrfach Gelegenheit, bei Diabetikern solche Hefen zu züchten. Bis jetzt habe ich an ihnen aber weder pathogene noch sonst welche Eigenschaften

kennen gelernt, die sie der Beschreibung werth erachten liessen, weshalb ich mich an dieser Stelle mit der Bemerkung begnüge, dass sie auf Gelatine leicht wachsen und zwar mit weisser Farbe. Als Ergänzung zu Friedreich's Beobachtungen mag es nun ja auch interessiren, dass diese Pilze durch die Cultur festgestellt sind.

Fadenpilze.

Der Aspergillus in den Bronchien war auf Agar gereinigt und auf Brodbrei weiter gezüchtet worden. Nun sollte noch zur Bestimmung seiner Art seine Pathogenität geprüft werden. Von dem Sporenpulver der Brodcultur wird eine Emulsion gemacht und zwar früheren Erfahrungen zu Folge mit 70procentigem Alkohol, Glycerin und Wasser. Davon bekommt ein Kaninchen (VI) eine Spritze voll (1 ccm), ein anderes (VII) die Hälfte davon. Dass die Sporen noch entwickelungsfähig sind, beweist eine unmittelbar nach dem Injectionsversuch von der Emulsion angelegte Brodcultur, die in den ersten 24 Stunden bei Zimmertemperatur noch kein Wachsthum, am 2. Tag aber (nach 24stündigem Verweilen im Brütschrank) an den mit der Nadel berührten 2 Stellen der Brodoberfläche kleinste Mycelien aufspriessen lässt.

Kaninchen VII stirbt am 13., Kaninchen VI am 15. Tag nach der Injection, etwas spät allerdings für Aspergillus fumigatus, aber mit so untrüglichen Anzeichen dieser Hyphomykose, die ich von früheren mehrfachen Versuchen gut kannte, dass ich keinen Anstand nehme, den Pilz als Aspergillus fumigatus zu bestimmen. Aus Nieren und Lungen angelegte Agarculturen (im Brutschrank) tragen schon am nächsten Tag keimende Aspergillusrasen. Am zahlreichsten waren die Heerde diesmal in den Lungen, ziemlich reichlich auch in Nieren, spärlich in der Leber. Die Culturen hatten anfänglich ihre spangrüne Farbe und bekamen später den rauchgrauen Farbenton, der ihnen den Namen verschafft hat. In jüngster Zeit habe ich bei einem anderen Falle von Diabetes wieder einen gleichen Pilzrasen in den grossen Bronchien gefunden ohne alle anderen Affectionen der Lunge. Auch hier wurde der Pilz durch Cultur und Thierversuch als Aspergillus fumigatus bestimmt.

Ich habe seither Gelegenheit gehabt, mit älteren Fachcollegen mit grösserer Erfahrung darüber zu sprechen, die einen solchen Befund bei Diabetes nicht kannten. Da sich mir aber die Duplicität der Fälle in verhältnissmässig kurzer Zeit bewährt hat, kann ich an die grosse Seltenheit dieses Fundes nicht recht

glauben. Um so mehr aber darf ich hier die Bitte aussprechen, bei Diabetessectionen die Bronchien mit ganz reinen Scheeren sehr sorgfältig zu präpariren, um auf die Pilzrasen zu fahnden. Dann werden sie sicherlich öfter gefunden, als man bisher ahnte. An der Oberfläche sind sie deutlich grünlich, an der Unterfläche silberweiss glänzend und schillernd wie ein Fisch. Wenn sie aber mit Bronchialschleim recht vermischt und imprägnirt sind, und das werden sie bei unvorsichtiger Präparation der Bronchien sehr leicht, dann verschwinden Glanz und grüne Farbe, und sie sehen so unscheinbar grau, wie schmutzige Fetzen aus, dass sie leicht verkannt werden können. Die mikroskopische Controle schliesst aber sofort jeden Zweifel aus, denn die charakteristischen Fruchtköpfe mit Conidiensporen habe ich in keinem der beiden Fälle vermisst.

Das ist das Thatsächliche des Falles, soweit es sich durch die vereinten Methoden feststellen liess. Es spricht für sich selbst und kann epikritischer Interpretation entbehren. Es sind bei Diabetes Vertreter aller möglichen niederen Pilzgattungen nachgewiesen worden. Aus der Reihe der Mikrokokken der Staphylococcus aureus, aus der Klasse der Bacillen ein Angehöriger der Coligruppe, von Hefen ächte Saccharomyceten im Harn, in der Blase und Niere, von hefeähnlichen Organismen der Soorpilz und endlich als Repräsentant der Fadenpilze Aspergillus fumigatus. Das ist wohl mehr als ein Zufall. Auch wer mit mir nicht gesonnen ist, dem Nachweis des Staphylococcus als eines fast ubiquitären Ansiedlers und des Soorpilzes als eines so häufigen Vorkommnisses grosse Bedeutung beizulegen, der wird doch seine Aufmerksamkeit den Vertretern der übrigen 3 Gruppen nicht versagen können. Die Umstände, unter denen der Bacillus angetroffen wurde, sprachen doch sehr deutlich gegen eine blos gelegentliche Ansiedlung und für ein Causalitätsverhältniss zwischen ihm und der Nierenaffection, die, wenn auch in den allgemeinen Zügen dem Bild der Pyelonephritis verwandt, doch bis in die histologischen Einzelheiten als höchst eigenartiger, und in seinem mikroskopischen Aussehen seltener und befremdender Prozess gekennzeichnet werden konnte. Es hat also abgesehen von allen bakteriologischen Erwägungen und Betrachtungen ein neues und eigenthümliches pathologisch-ana-

tomisches Bild gezeichnet werden können, das durch seinen ungewohnten Anblick bei der Obduction alle Anwesenden überrascht hatte. Endlich wird man nicht umhin können, dem 2maligen Fund von fructificirenden Aspergillus im Bronchialbaum Diabetischer eine gewisse Abhängigkeit von dieser Krankheit zuzuerkennen. Wie man sich auch im Einzelnen einen solchen Zusammenhang denken mag, erfährt doch das Bild der wunderbaren Krankheit durch dies neue Glied eine Bereicherung. Gerade bei den zuckerliebenden Fadenpilzen kann man den Gedanken nicht los werden, dass ihnen der Zuckergehalt zusage, der bekanntlich in den Lungen und im Auswurf nachgewiesen ist. Wenn es aber der Zuckergehalt nicht wäre — und es lässt sich dies vielleicht eines Tages experimentell feststellen — so könnte es das durch den Zucker geschädigte Gewebe sein, das den Bakterien die Ansiedelung gestattet. So hat sich etwa Bujwid die Frage der Disposition Diabetischer für Eiterungen zurecht gelegt. Nach dieser Auffassung wäre dann der Zucker kein Nahrungsmittel der Bakterien, sondern nur das Mittel, die Gewebe zu schädigen. Was aber nach Bujwid der Zucker fertig bringt, das wirken am Ende auch andere Stoffe wie Aceton, Acetessigäther, Alkohol, deren Vorhandensein beim Diabetes nachgewiesen ist. Aber endlich können die Gewebe schwächende Veränderungen erfahren, die von all den genannten Stoffen unabhängig sind und von Ursachen abhängen, in die wir noch gar keinen Einblick haben. Jeder Obducent kennt das höchst sonderbare Aussehen diabetischer Organe. Mit Worten ist kaum eine Beschreibung davon zu geben. Es auf toxische Wirkungen der oben genannten Stoffe zurückzuführen, ist ja verlockend und naheliegend, aber natürlich doch blos ein vorläufiger Versuch. Die wahren Gründe können uns ja noch verschlossen sein.

Aber auch ohne zunächst eine bündige Erklärung geben zu können, wird man alle Thatsachen, die in diesen Blättern niedergelegt sind, zusammengenommen, diese kaum aus der Hand legen ohne den Eindruck zu behalten, dass der Diabetes für das Wachsthum und Gedeihen der verschiedensten niederen Pilze eine Disposition schaffe und den Boden ebne.

XXIII.

Ueber Vorkommen und Bildung der Bernsteinsäure.

(Aus dem chemischen Laboratorium des Pathologischen Instituts zu Berlin.)

Von Ferdinand Blumenthal,
Cand. med.

Die Entdeckung Pasteur's[1]), dass bei der alkoholischen Gährung constant Bernsteinsäure durch die Lebensthätigkeit der Hefezellen entsteht, ist lange Zeit hindurch isolirt geblieben. Erst 17 oder 18 Jahre später wurde Bernsteinsäure von Alb. Fitz[2]) in erheblicher Quantität aus einem den Kohlehydraten nahestehenden Körper, dem Mannit, einem sechsatomigen Alkohol, erhalten und zwar durch Vergährung desselben durch Schizomyceten, hauptsächlich wohl Bacillus subtilis.

Hieran schloss sich im darauffolgenden Jahre die Auffindung derselben als Produkt der Zersetzung des Eiweiss durch Fäulnissbakterien durch E. und H. Salkowski[3]). Die genannten Autoren fanden diese Säure bei der Fäulniss des Fleisches in ansehnlicher Quantität, so dass sie leicht rein dargestellt und analysirt werden konnte. Die Bildung derselben erfolgte sehr frühzeitig, so dass sie schon 20 Stunden nach Beginn der Fäulniss nachgewiesen werden konnte. Die Quantität der gebildeten Säure schätzten die genannten Autoren auf 1 pCt. des trocknen Eiweiss; es hat sich später gezeigt, dass diese Schätzung noch bei weitem zu niedrig ist, so dass die Menge derselben weit grösser ist, als die aus Zucker durch alkoholische Gährung erhaltene.

Durch diese Untersuchungen war nachgewiesen, dass die Bernsteinsäure als Stoffwechselprodukt von Mikroorganismen auftreten kann und als solches in hohem Grade unabhängig ist von der Natur des Nährmaterials der Mikroorganismen.

[1]) Annales de Chimie et de Physique. 3ème Série. 1860. Tome 58. p. 334.
[2]) Bericht der deutschen chem. Gesellsch. Bd. X. S. 281 und XI. S. 42.
[3]) Ber. d. d. chem. Gesellsch. Bd. XII. S. 650.

Auf der anderen Seite liegen mancherlei Angaben darüber vor, dass die Bernsteinsäure sich auch in frischen normalen Organen vorfindet. Da die Bernsteinsäure ein Stoffwechselprodukt der Fäulnissbakterien ist, so liegt bei allen diesen Angaben der Verdacht nahe, dass die untersuchten Gewebe nicht in absolut frischem Zustande verarbeitet worden sind. Allerdings ist auch die Möglichkeit in Betracht zu ziehen, dass auch die thierischen Zellen Bernsteinsäure bilden.

Auf Anregung und unter Leitung von Herrn Prof. E. Salkowski habe ich die Frage, ob die Bernsteinsäure ein ausschliessliches Stoffwechselprodukt von Mikroorganismen ist, oder ob sie auch den thierischen Zellen als Stoffwechselprodukt zukommt, zum Gegenstande einer Untersuchung gemacht.

Diese Frage ist deshalb von nicht geringem theoretischem Interesse, weil es nur wenige Verbindungen giebt, welche sowohl von Mikroorganismen als auch von den Zellen des Thierkörpers als Stoffwechselprodukte gebildet werden.

I. Methoden der Untersuchung.

Da es keine Reactionen giebt, durch welche die Bernsteinsäure in Gemischen nachgewiesen werden kann, so bleibt zum Nachweis der Bernsteinsäure nichts anderes übrig, als sie als solche darzustellen und durch Reactionen zu identificiren.

In manchen Fällen kann an Stelle der Bernsteinsäure selbst auch ein Salz derselben dargestellt werden und dieses durch sogenannte Atomgewichtsbestimmung identificirt werden, d. h. durch eine Bestimmung des in einer gewogenen Quantität des dargestellten Salzes enthaltenen Metalls. Meistens wird hierzu das Silbersalz gewählt, weil sich der Silbergehalt ausserordentlich leicht durch einfaches Glühen bestimmen lässt.

Wie man auch die schliessliche Erkennung der Bernsteinsäure oder ihrer Salze ausführen mag, in jedem Falle handelt es sich um die angängige Isolirung der Bernsteinsäure, d. h. um ihre Trennung von einer Anzahl, mitunter grossen Anzahl ausserdem noch vorhandener Stoffe. Da die Natur dieser ausserdem noch vorhandenen Stoffe je nach dem Material, um welches es sich handelt, eine sehr verschiedene ist, so ist es einleuchtend, dass auch die Methode zur Aufsuchung der Bernsteinsäure nicht

ein und dieselbe sein kann, sondern nach der Natur des Untersuchungsmaterials wechseln muss.

1. Auffindung der Bernsteinsäure in gegohrenen alkoholhaltigen Flüssigkeiten.

Die Auffindung der Bernsteinsäure in derartigen Flüssigkeiten ist da, wo es sich nur um vergohrene Zuckerlösungen handelt, eine verhältnissmässig sehr einfache Aufgabe, da hierbei nur die Trennung von Glycerin und den kleinen Quantitäten von Extractivstoffen der Hefe in Betracht kommt. Pasteur, welcher in seiner berühmten Arbeit über die alkoholische Zuckergährung zuerst nachwies, dass die Bernsteinsäure ein constantes und wesentliches Produkt derselben sei, hat sich zu ihrem quantitativen Nachweis ihrer Ueberführung in ihr Calciumsalz mittelst Kalkwasser bedient, indem er das Calciumsalz wog uud aus dem Gewicht die Menge der daran betheiligten Bernsteinsäure berechnete. Es ist diese Methode, wie man sich aus der Originalarbeit Pasteur's leicht überführen kann, eine sehr complicirte und schwer auszuführende. Ihr hauptsächlichster Mangel besteht, wie ich mich überzeugte, darin, dass bei jeder Trennung, die bei diesem Verfahren vorgenommen werden muss, etwas Bernsteinsäure verloren geht, indem Bernsteinsäure sowohl in die ätherischen Auszüge übergeht, als auch in den 80procentigen Alkohol, mit welchem das bernsteinsaure Calcium zu seiner Reinigung von den Extractivstoffen der Hefe behandelt war. In allen diesen Fällen konnte ich mit Hülfe der Methode des directen Ausschüttelns mittelst Aether, welche ich weiter unten beschrieben habe, Bernsteinsäure nachweisen und zwar betrug die hierbei noch gewonnene Menge 2—2,6 cg.

Abgesehen davon gelingt es mit dem Pasteur'schen Verfahren nur den Nachweis der freien Säure zu führen, während die eventuell an Alkalien gebundene Bernsteinsäure dabei unberücksichtigt bleibt.

Man könnte daran denken, die Bernsteinsäure direct durch Bindung mit Bleioxyd zu isoliren, ein Verfahren, welches sich zur Trennung von Bernsteinsäure und Milchsäure bewährt hatte. Die zunächst angestellten Controlversuche ergaben Folgendes:

20 g Hefe wurden mit 100 ccm Wasser versetzt und dies zum Sieden erhitzt, um die Hefezellen abzutödten. Diesem Gemisch

wurden 10 ccm einer 5procentigen wässrigen Lösung von Bernsteinsäure und 2,5 g Glycerin hinzugefügt. Das Ganze wurde auf dem Wasserbad zur Syrupdicke verdampft. Der Rückstand wurde mit 90procentigem Alkohol ausgezogen, der Auszug filtrirt und das Filtrat zur Trockne eingedampft. Der Rückstand wurde in wenig Wasser gelöst und mit Bleioxydhydrat gekocht[1]). Der endgültig erhaltene Rückstand wurde, um den Antheil der in demselben enthaltenen Bernsteinsäure festzustellen, in das Silbersalz der Bernsteinsäure übergeführt und als solches getrocknet und gewogen. Dieses wurde sodann im Porzellantiegel geglüht und als met. Silber wieder gewogen[2]). In diesen Fällen wurde gefunden:

	Bernsteinsaures Silberoxyd.	Met. Silber aus diesem.	pCt.	
1.	0,304 g	0,193 g	63,5	berechnet
2.	0,307 g	0,198 g	64,5	65,06.

Die Quantität der Bernsteinsäure kann man nun entweder aus dem bernsteinsauren Silberoxyd oder aus dem durch Glühen des bernsteinsauren Silbersalzes erhaltenen met. Silber berechnen. Demnach ergiebt sich folgende kleine Tabelle.

	Bernsteinsäure aus dem Silbersalz berechnet.	pCt.	Bernsteinsäure aus dem met. Silber berechnet.	pCt.	
1.	0,109	21,8	0,111	22,2	der ursprüng-
2.	0,109	21,8	0,109	21,8	lichen Säure.

Die grosse Differenz zwischen der ursprünglichen und endgültig erhaltenen Säure hat zum Theil seinen Grund darin, dass die Verluste, welche das Silberverfahren mit sich bringt, nicht unerheblich sind. Ist die Bernsteinsäure isolirt, so erhält man mit der Silberbestimmung, wie weiter unten gezeigt wird, 83—95 pCt., ist sie in Mischungen vorhanden, nur 66—74 pCt. wieder. Aber selbst unter Berücksichtigung dieser Verluste, bleiben die Resultate, die das Verfahren mit Bleioxydhydrat liefert, höchst mangelhafte. Hier sei noch bemerkt, was erst nach Anwendung der eben geschilderten Methode in Erfahrung gebracht wurde, dass J. Macagno[3]) sich des Bleihydroxyds

[1]) Die weitere Beschreibung des Verfahrens siehe S. 550.

[2]) Die genauere Beschreibung der Silberbestimmung siehe S. 547.

[3]) Bericht d. d. chem. Gesellsch. Bd. 8. S. 254.

zur Bindung der Bernsteinsäure im Wein schon früher bedient hat. Da jedoch sein Verfahren anscheinend sehr umständlich ist und die endgültig zum Nachweis der Bernsteinsäure angestellte Reaction mit Eisenchlorid nicht beweisend genug für das Vorhandensein derselben ist, so wurde es gar nicht erst versucht, dies Verfahren bei der Hefegährung anzuwenden.

Die oben geschilderten Methoden beruhen auf der Ueberführung der Bernsteinsäure in ihr Kalk- bezw. Bleisalz. Die angegebenen Resultate zeigen, dass bei letzterem mit erheblichen Verlusten gearbeitet worden ist. Es fragte sich deshalb, ob es nicht möglich sei, dies zu vermeiden, indem, wie es E. Salkowski für die thierischen Flüssigkeiten empfiehlt[1]), die Bernsteinsäure direct durch Ausschütteln mittelst alkoholhaltigen Aethers gewonnen wird. Zu diesem Zweck wurde folgendermaassen verfahren. Die vergohrene Flüssigkeit wurde filtrirt und zur Syrupdicke auf dem Wasserbad bei mässiger Flamme eingedampft. Der Rückstand wurde mit 90procentigem Alkohol ausgezogen und der Auszug filtrirt. Das Filtrat wurde zu Syrup eingedampft. Der Syrup wurde in Wasser gelöst, mit Salzsäure stark angesäuert und mit einem Gemisch von Aether und Alkohol (10 : 1) im Schütteltrichter mehrere Male durchgeschüttelt[2]). Hierbei geht die Bernsteinsäure in den Aether über, und bleibt das Glycerin in der wässrigen Flüssigkeit zurück. Die ätherhaltige Flüssigkeit wurde abgehoben, der Aether abdestillirt und die Destillationsflasche mit etwas Alkohol ausgespült. Die vom abdestillirten Aether befreiten Rückstände wurden in einer Porzellanschale mit der Spülflüssigkeit vereinigt und vorsichtig zur Trockne verdampft, der Rückstand bei 80° getrocknet und gewogen. Ein Probegemisch, wie es oben beschrieben ist, ergab nach diesem Verfahren.

	Aether. Rückstand.	Berechnet.
1.	0,388 g	0,5 g
2.	0,4065 -	0,5 -
3.	0,408 -	0,5 -

[1]) Pflüger's Archiv f. Physiolog. Bd. 4. S. 95.

[2]) Die Ausschüttelung mit Aether muss natürlich so lange wiederholt werden, als Bernsteinsäure in diesen übergeht. Gewöhnlich genügen 4 bis 6 Ausschüttelungen.

Nach dem Silberverfahren behandelt, lieferte der ätherische Rückstand

1. 0,610 bernsteinsaures Silberoxyd,
2. 0,618 - -

Dieses lieferte nach dem Glühen

1. 0,381 g met. Silber = 62,5 pCt.
2. 0,386 - - - = 62,5 - , berechnet 65,06.

Hieraus berechnet sich Bernsteinsäure

	Aus dem bernsteinsauren Silberoxyd.	pCt. der ursprünglichen Bernsteinsäure.	Aus dem met. Silber.	pCt. der ursprünglichen Bernsteinsäure.
1.	0,217 g	43,4	0,229 g	45,8
2.	0,216 -	43,2	0,232 -	46,4

Statt das Silberverfahren anzuwenden wurde im Fall 3 die Reinigung des Rückstandes durch Kohle und Thonplatten vorgenommen. Dazu wurde der ätherische Rückstand in Wasser gelöst und mit einer Messerspitze Knochenkohle bis zur Entfärbung gekocht, von der Kohle abfiltrirt und das Filtrat zur Trockne verdampft. Zur weiteren Reinigung wurde der Rückstand auf eine Thonplatte gebracht, nach etwa 24 Stunden vorsichtig abgenommen und auf einem tarirten Uhrglas getrocknet und gewogen. Es wurde im Fall 3 gefunden 0,297 g Bernsteinsäure = 59,4 pCt. der ursprünglichen Säure. Bei den meisten Versuchen wird man wegen der geringen Färbung des ätherischen Rückstandes sich die Entfärbung durch Kohle ersparen und den Rückstand direct auf Thonplatten bringen können. Dann dürfte das Resultat noch wesentlich günstiger ausfallen. Die so gewonnene Bernsteinsäure hatte ihren Schmelzpunkt bei 180°, war also fast chemisch rein.

Dieses Verfahren berücksichtigt auch die in Form von Salzen vorhandene Bernsteinsäure, indem dieselbe durch die Salzsäure aus diesen Verbindungen in Freiheit gesetzt wird.

Nach Beendigung dieser Vorversuche sollte es festgestellt werden, ob die zuletzt beschriebene Methode auch bei Gährungsversuchen, bei denen, wie Pasteur nachgewiesen, durch die Lebensthätigkeit der Hefezellen noch andere variable Produkte sich bilden, dem von Pasteur angegebenen Verfahren überlegen sei.

Es wurden deshalb je 200 g Rohrzucker, 10 g in Wasser suspendirte und aufgekochte Hefe mit 10 g frischer Hefe[1]) und

[1]) sogenannte Pressbefe.

1 Liter Leitungswasser versetzt. Die Flasche, welche die Gährungsflüssigkeit enthielt, wurde mit einem nicht zu dicht schliessenden Glasstöpsel versehen und neben den Wärmeschrank gestellt, an einen Ort, dessen Temperatur constant zwischen 26—30° betrug. Das Ende der Gährung wurde durch den negativen Ausfall der Trommer'schen Probe festgestellt.

I. Versuch.

Nach 72 Stunden war die Gährung beendet. Die Flüssigkeit wurde filtrirt; das Filtrat auf dem Wasserbad zur Trockne verdampft, die Rückstände mit Alkohol ausgezogen, der Auszug filtrirt, das Filtrat gemessen und in zwei ganz gleiche Theile getheilt.

Die eine Hälfte wurde mit Kalk behandelt, die Bernsteinsäure aus dem Kalksalz durch Lösung desselben mittelst Schwefelsäure und Ausschütteln der mit Wasser verdünnten Lösung durch Aether gewonnen.

Ihre Menge betrug 0,386 g.

Die andere Hälfte wurde nach dem oben zuletzt beschriebenen Ausschüttelungsverfahren mit Aether behandelt. Der ätherische Rückstand wurde durch Behandlung mit Kohle und auf Thonplatten gereinigt.

Menge der erhaltenen Bernsteinsäure 0,479 g.

II. Versuch.

Nach 36 Stunden war die Gährung beendet. Die vergohrene Flüssigkeit reagirte stark sauer.

Bis zu ihrer Trennung in zwei gleiche Hälften wurde sie, wie bei Versuch I angegeben, behandelt; dann die eine Hälfte nach Pasteur verarbeitet. Es wurde hierbei gefunden 0,704 g bernsteinsaurer Kalk; daraus berechnet sich Bernsteinsäure 0,5329 g. In den einzelnen Filtraten konnte, wie dies schon oben erwähnt ist, im Ganzen 0,026 g Bernsteinsäure nachgewiesen werden, indem die betreffenden Flüssigkeiten zur Trockne verdampft, der Rückstand in Wasser gelöst, mit Salzsäure angesäuert und die Bernsteinsäure durch Ausschütteln mit Aether gewonnen wurde.

Die andere Hälfte wurde nach dem Ausschüttelungsverfahren mit Aether behandelt. Der ätherische Rückstand wurde direct auf Thonplatten gebracht. Es wurde an Bernsteinsäure 0,594 g erhalten. Schmelzpunkt 181°.

III. Versuch.

Nach 96 Stunden war die Gährung beendet. Die vergohrene Flüssigkeit reagirte stark sauer.

Der eine Theil nach Pasteur behandelt, ergab 0,664 bernsteinsaures Calcium. Daraus berechnet sich Bernsteinsäure 0,5026 g. In den einzelnen Filtraten noch nachgewiesene Bernsteinsäure 0,021 g.

Die andere Hälfte nach dem Ausschüttelungsverfahren mit Aether behandelt.

Der ätherische Rückstand wurde direct auf Thonplatten gebracht. Menge der gefundenen Bernsteinsäure 0,578 g. Schmelzpunkt 182°.

Hieraus geht hervor, dass das von E. Salkowski zur Isolirung der Bernsteinsäure empfohlene Verfahren der Ausschüttelung mit alkoholhaltigem Aether (nach dem Ansäuern) vor den sonst angegebenen Verfahren den Vorzug verdient. Für andere Gährungen, bei denen die Bernsteinsäure nur als Nebenprodukt neben anderen Säuren auftritt, ist das Pasteur'sche Verfahren selbstverständlich nicht anwendbar, für diese auch nicht berechnet. Es ist für diese um so weniger anwendbar, als man bei diesen Gährungen vielfach genöthigt ist, dem Gährungsgemisch von Zeit zu Zeit Alkali zuzusetzen; die an Alkalien gebundene Bernsteinsäure durch das Pasteur'sche Verfahren aber nicht gefunden wird.

Für gegohrene Flüssigkeiten ist von Rau[1]) noch eine quantitative Methode angegeben worden, welche speciell für den Nachweis der Bernsteinsäure im Wein geeignet sein soll. Es war ursprünglich nur meine Absicht, das Vorkommen der Bernsteinsäure in den thierischen Flüssigkeiten zu prüfen, und ich versuchte deshalb diese Methode, welche ja erheblich genauer und einfacher zu sein schien, als die bisher bekannten, bei diesen anzuwenden. Rau verfuhr folgendermaassen:

100 ccm Wein werden bis zur Syrupdicke verdampft, wiederholt auf dem Wasserbade mit kochendem Alkohol ausgezogen und der alkoholische Auszug jedesmal nach dem Erkalten abfiltrirt. Die Auszüge werden vermischt, der Destillation unterworfen und der Destillationsrückstand in wenig heissem Wasser gelöst. Nach dem Erkalten wird die Lösung, wenn sie trüb ist, filtrirt, hierauf mit Baryumnitratlösung und mit dem 3—4fachen Volumen 90procentigen Alkohols versetzt und tüchtig umgerührt. Nachdem sich der Niederschlag gut abgesetzt hat, wird er auf ein Filter gebracht, mit 70procentigem Alkohol gut ausgewaschen und hierauf eine Zeit lang mit einer genügenden Menge von Natriumcarbonatlösung erwärmt. Die Flüssigkeit wird hierauf abfiltrirt, mit Salpetersäure neutralisirt, auf ein kleines Volumen eingedampft und nach Neutralisation mit Ammoniak mit Magnesiamischung (aus Magnesiumnitrat, Ammoniumnitrat und Ammoniak bestehend) versetzt. Nach 3—4stündigem Stehen wird die Flüssigkeit abfiltrirt, mit Kalilauge erhitzt, bis alles Ammoniak entfernt ist, hierauf von dem ausgeschiedenen Magnesiumhydroxyd abfiltrirt und mit Salpetersäure ganz genau neutralisirt. Nun wird auf 100—150 ccm verdünnt und mit Silbernitratlösung (1 : 20) ge-

[1]) Rau, Die Bernsteinsäure als Produkt der alkohol. Gährung zuckerhaltiger Flüssigkeiten, nebst Studien über quantitative Bestimmung derselben im Wein. München 1892, bei R. Oldenburg.

fällt. Der erhaltene Niederschlag wird auf einem tarirten Filter gesammelt, gut ausgewaschen, getrocknet und gewogen. Hierauf wird er zur Controle im Porzellantiegel geglüht und als metallisches Silber wieder gewogen. Die aus beiden Wägungen berechneten Resultate müssen übereinstimmen.

Es wurden zu einem Probeversuche dem wässrigen Auszug von je 200 g feingehacktem Kaninchenfleisch nach Coagulation der Eiweissstoffe mittelst Aufkochens und Entfernung derselben durch Filtration 0,1 g Bernsteinsäure hinzugefügt und dann nach Rau verfahren. Drei Versuche, also behandelt, ergaben nach genauer Neutralisation beim Zusatz von Silbernitrat einen so geringen Niederschlag, dass dessen Sammlung auf ein tarirtes Filter überhaupt nicht verlohnte.

Da es ohne weiteres nicht ersichtlich war, warum dies Verfahren beim Wein glänzende quantitative Resultate, bei thierischen Flüssigkeiten angewandt aber fast vollständig negative Resultate liefern sollte, so wurden Versuche an einem genau nach Rau hergestellten Kunstwein angestellt. Hier endeten 3 von mir angestellte Versuche ebenso ungünstig wie bei thierischen Flüssigkeiten; ein vierter Versuch, von Herrn Prof. E. Salkowski selbst angestellt, hatte ein ähnliches, vollkommen negatives Resultat.

Es galt nun festzustellen, worauf die Unbrauchbarkeit der Rau'schen Methode beruhen konnte, oder vielmehr beruhen musste. Zu diesem Zwecke wurden einzelne Theile derselben geprüft.

Je 0,1 g Bernsteinsäure wurden in Wasser gelöst, mit Natronhydrat genau neutralisirt, auf 120 ccm verdünnt und mit Silbernitrat (1 : 20) gefällt. Der Niederschlag wurde auf einem tarirten Filter gesammelt, mit wenig Wasser ausgewaschen und bei 100—120° 2—3 Stunden getrocknet und gewogen. Dann wurde er im Porzellantiegel geglüht und als metallisches Silber wieder gewogen.

Es wurde gefunden:

	Bernsteinsaures Silberoxyd.	Berechnet.	pCt. des wiedergefundenen Silbersalzes.	Davon metall. Silber	Gefunden. pCt.	Für bernsteinsaures Silber berechnet.
1.	0,266	0,2813	94,56	0,1725	64,85	65,06
2.	0,265		94,20	0,1744	65,81	
3.	0,234		83,19	0,150	64,11	
4.	0,268		95,28	0,1756	65,52	

Um den Einfluss des im Wein enthaltenen phosphorsauren Natrons auf das Resultat zu erproben, wurden 0,3 g Bernsteinsäure in Wasser gelöst,

mit Natronhydrat neutralisirt, auf 300 ccm verdünnt und in drei gleiche Theile getheilt. Jedem Theil wurden 2 ccm einer 10procentigen Lösung von phosphorsaurem Natron hinzugefügt und mit Magnesiamischung (3 ccm Magnesiumnitrat, 60 ccm Ammoniumnitrat, 80 ccm Ammoniak, 160 ccm Wasser) versetzt. Drei bis vier Stunden wurde die Flüssigkeit stehen gelassen, dann filtrirt und auf etwa 120 ccm eingeengt. Nachdem sie sich abgekühlt hatte, wurde sie mit Salpetersäure genau neutralisirt und mit Silbernitrat gefällt u. s. w. Es wurden gefunden:

	Bernsteinsaures Silberoxyd.	Berechnet.	pCt.	Metall. Silber.	Gefunden in pCt. d. angewendeten Silbersalzes.	Berechnet pCt.
1.	0,2015	0,2813	71,28	0,1302	64,62	65,06
2.	0,1870		66,48	0,1240	66,31	
3.	0,2098		74,58	0,1348	64,25	

In diesem kleinen Theile des Verfahrens gehen bereits gegen 30 pCt. der ursprünglich vorhanden gewesenen Säure verloren.

Völlig unklar wird das ganze Princip der Methode und unbegreiflich die Behauptung, dass sie quantitativ sei, wenn man die übrigen Theile derselben einer Untersuchung unterzieht. Die unvollkommene Fällung der Bernsteinsäure in Gemischen durch Silbernitrat kann allein das gänzliche Versagen der Methode nicht erklären. Es konnte dies nur daran liegen, dass Baryumnitrat die Bernsteinsäure in unzureichender Weise fällt. Um diese Annahme zu prüfen, wurden folgende Versuche angestellt.

Je 0,1 g Bernsteinsäure wurden in 100 ccm Alkohol gelöst, eingedampft und der Rückstand in wenig heissem Wasser (10—15 ccm) gelöst: hierauf wurde mit Baryumnitratlösung und dem 3—4fachen Volumen 90procentigen Alkohols versetzt und tüchtig umgerührt. Nach etwa 60 Stunden wurde filtrirt, Rückstand und Filtrat besonders behandelt.

Der Rückstand wurde in Wasser gelöst, mit Salzsäure angesäuert und mit Aether — wie oben angegeben — behandelt.

Das Filtrat wurde eingedampft; der Rückstand in Wasser gelöst und mit Salzsäure angesäuert. Dann wurde die Lösung mit Aether behandelt.

Es zeigte sich in 3 Versuchen, dass der Rückstand, der nach Rau die gesammte Bernsteinsäure hätte enthalten müssen, nur geringe Mengen dieser Säure aufwies, während sichtlich der grösste Theil derselben in das Filtrat übergegangen war.

Nach diesen Darlegungen muss das von Rau angegebene Verfahren quantitativ und qualitativ als unbrauchbar bezeichnet werden, wegen der ganz unvollkommenen Fällbarkeit der Bernsteinsäure durch Baryumnitrat und Silbernitrat.

Auch eine Combination der Aethermethode mit der Silberbestimmung wurde versucht, indem der ätherische Rückstand, in Wasser gelöst, mit NH_3 neutralisirt und mit Silbernitrat gefällt wurde u. s. w.

Es wurde gefunden an bernsteinsaurem Silber:

1) 68,26 pCt., 2) 75,7 pCt., 3) 52,22 pCt.

derjenigen Menge, welche theoretisch hätte gefunden werden müssen.

An der gefundenen Menge war das Silber betheiligt im Fall

1) mit 65,67 pCt., 2) 62,44 pCt., 3) 61,90 pCt.

Im Fall 2 und 3 stimmt die Silberbestimmung zu wenig.

Nachdem sich so die Unbrauchbarkeit des Rau'schen Verfahrens ergeben hatte, wurde noch versucht auf andere Weise die Bernsteinsäure von der Apfelsäure zu trennen, jedoch ohne Erfolg.

2. Nachweis der Bernsteinsäure in normalen thierischen Flüssigkeiten und Gewebsauszügen.

Für den Nachweis in den thierischen Flüssigkeiten ist natürlich das Verfahren abhängig von den übrigen, daselbst vorkommenden Substanzen, es muss sich daher verschieden gestalten, je nachdem es sich um Auszüge aus frischen Organismen oder um gefaulte Flüssigkeiten handelt. Die Milchsäure, welche nur in den normalen, nicht fauligen Flüssigkeiten vorzukommen scheint, bietet in diesen bei der Isolirung der Bernsteinsäure eine bedeutende Schwierigkeit dar. Sie geht ebenfalls, wie die Bernsteinsäure, in den Aether über und es blieb somit nichts übrig, als die Löslichkeit ihrer Salze zu prüfen und das Verhalten derselben gewissen Reagentien gegenüber zur Trennung zu benutzen. Es zeigte sich hierbei, dass Milchsäure nicht wie die Bernsteinsäure, von Silbernitrat gefällt wird. Es ist aber zu dieser Trennung nicht zu rathen, da Silbernitrat noch mit zahlreichen anderen Substanzen (Chloride, Xanthinkörper u. s. w.) einen Niederschlag giebt und die Feststellung der Identität des bernsteinsauren Silbers bei Verunreinigungen zu complicirt und nicht genau genug sein würde.

Nachdem noch andere Trennungsversuche sich als unbrauchbar erwiesen hatten, wurde auf Anrathen des Herrn Prof. E. Salkowski folgender Weg eingeschlagen.

Die gleichzeitig Milchsäure und Bernsteinsäure enthaltende Flüssigkeit wurde mit Bleioxydhydrat auf dem Wasserbad zur Trockne eingedampft, der Rückstand zunächst mit Wasser behandelt, welches das milchsaure Blei aufnimmt, das bernsteinsaure Blei dagegen nicht löst; der nun noch bleibende Rückstand wurde in Eisessig gelöst, die Lösung mit Schwefelwasserstoff entbleit, vom Schwefelblei abfiltrirt und eingedampft. Dies Verfahren erwies sich als recht brauchbar.

Bei einer Mischung von:

I. je 10 ccm einer 2procentigen wässrigen Lösung von Bernsteinsäure (= 0,2 g) und Milchsäure (= 0,2 g) wurde wiedergefunden an Bernsteinsäure 1) 0,160 g, 2) 0,168 g.

II. Mischung von je 10 ccm einer 2procentigen wässrigen Lösung von Bernsteinsäure = 0,2 g und 25 ccm einer 4procentigen Lösung von Milchsäure = 1 g. Wiedergefunden Bernsteinsäure 1) 0,156 g, 2) 0,180 g.

III. Mischung von je 10 ccm einer 2procentigen wässrigen Lösung von Bernsteinsäure = 0,2 g und 50 ccm einer 20procentigen Lösung von Milchsäure = 10 g wurden wiedergefunden Bernsteinsäure 1) 0,150 g, 2) 0,157 g.

Die Quantität der wiedergefundenen Bernsteinsäure betrug zwischen 75 und 90 pCt. der ursprünglichen Säure und ist es möglich, mit Hülfe dieses Verfahrens geringe Mengen Bernsteinsäure bei Anwesenheit grosser Mengen Milchsäure zu finden.

Zum Nachweis der Bernsteinsäure in den normalen thierischen Flüssigkeiten wurde demnach folgendermaassen verfahren.

Der wässrige Auszug des fein zerhackten Fleisches (Organ) wurde aufgekocht und durch Leinewand colirt; der Rückstand wurde unter der Presse von jeder Flüssigkeit befreit und die Filtrate vereinigt. Nach schwacher Ansäuerung mit Essigsäure wurden durch Kochen die Eiweissstoffe coagulirt und das Filtrat zur Syrupdicke verdampft. Nun wurde mit Wasser gelöst, filtrirt und das Filtrat stark mit HCl angesäuert. Die wässrige Flüssigkeit wurde wiederholt mit einem Gemisch von Aether und 90procentigem Alkohol (10 : 1) im Schütteltrichter durchgeschüttelt. Die ätherischen Auszüge wurden durch Destillation vom Aether befreit, der Rückstand in Wasser gelöst und in einer Porzellanschale mit 1—2 Messerspitzen Bleioxydhydrat gekocht, auf dem Wasserbad zur Trockne verdampft und der erhaltene Rückstand mit heissem Wasser übergossen. Das milchsaure Blei, welches hierbei in Lösung ging, wurde abfiltrirt, der übrig gebliebene Rückstand mit Eisessig übergossen, erwärmt und durch dasselbe Filter filtrirt und mit Wasser nachgewaschen. Die Flüssigkeit wurde durch Schwefelwasserstoff entbleit, vom Schwefelblei abfiltrirt und das Filtrat zur Trockne verdampft. War der Rückstand nicht ganz rein, so wurde er mit einem Gemisch von absolutem Alkohol und Aether zu gleichen Theilen versetzt, worin Bernsteinsäure leicht

löslich ist. Dann wurde filtrirt und zur Trockne verdampft. War Bernsteinsäure vorhanden, so schied sie sich krystallinisch aus.

3. Nachweis der Bernsteinsäure in Fäulnissmischungen.

Beim Nachweis der Bernsteinsäure in den Fäulnissmischungen sind die Schwierigkeiten der Isolirung der Bernsteinsäure abhängig von der Gegenwart der Fäulnissprodukte, namentlich der Fettsäuren mit höherem Molekulargewicht, sowie der Phenylessigsäure und der Hydrozimmtsäure, mehr aber noch der nicht flüchtigen aromatischen Oxysäuren und der Scatolcarbonsäure. Für die vollständige Trennung von den letzteren giebt es noch keine Methode, doch sind sie bei kurzdauernder Fäulniss nur in geringer Menge vorhanden.

Bei vorliegenden Untersuchungen, bei denen es sich nur um kurzdauernde Fäulniss handelte, für gewöhnlich 24—72 Stunden, kam es demnach nur darauf an, die Trennung der Bernsteinsäure von der Hydrozimmtsäure und der Phenylessigsäure herbeizuführen und so konnte das Verfahren, welches E. und H. Salkowski[1]) für die Untersuchung der Eiweissfäulniss im Ganzen angegeben haben, etwas vereinfacht werden.

In vorliegenden Versuchen ist bei den Fäulnissmischungen im Wesentlichen folgendermaassen verfahren worden.

Die gefaulte Flüssigkeit wurde zur Hälfte eingedampft eventuell aus einem eisernen Verschlusstopf destillirt, welcher gestattete, das entweichende Methylmercaptan in einer 3procentigen Quecksilbercyanidlösung aufzufangen. Während des Eindampfens wurde die Flüssigkeit durch Zusatz von Schwefelsäure schwach sauer gehalten, um die Eiweisskörper zu coaguliren. Nun wurde filtrirt und unter Zusatz von Natriumcarbonat bis zur alkalischen Reaction stark eingedampft und etwa mit dem 3fachen Volumen 90procentigen Alkohols versetzt und nach 24 Stunden filtrirt[2]). Das Filtrat wurde in einer Porzellanschale bis zur Syrupdicke eingedampft, der Rückstand in Wasser gelöst und mit Schwefelsäure oder Salzsäure[3]) angesäuert. Darauf wurde filtrirt, das Filtrat im Schütteltrichter mit einem Gemisch von Aether und Alkohol (6 : 1) mehrere Male durchgeschüttelt, der Aether abgehoben und abdestillirt. Der Destillationsrückstand wurde eingedampft.

[1]) E. Salkowski, Practicum. S. 286—297.

[2]) In 2 Fällen wurde die gefaulte Flüssigkeit stark eingedampft und direct mit dem dreifachen Volumen Alkohol versetzt. Da diese Modification keine Störung verursacht, so ist sie der Einfachheit halber vorzuziehen.

[3]) Bei vorliegenden Versuchen ist im Anfang Salzsäure angewandt worden, später wurde zur Schwefelsäure übergegangen, weil sich beim Ver-

Es zeigte sich nun im Laufe der Versuche, dass, wenn vor der Ausschüttelung mit Aether der wässrige Auszug nur ganz schwach angesäuert wird, der grösste Theil der Hydrozimmt- und Phenylessigsäure in den Aether übergeht, während die Bernsteinsäure bis auf Spuren in der wässrigen Lösung zurückbleibt und erst nach sehr starkem Ansäuern aus ihren Verbindungen in Freiheit gesetzt, von dem Aether aufgenommen wird. Diese Thatsache wurde zur leichteren und sicheren Gewinnung der Bernsteinsäure benutzt, indem die zu extrahirende Flüssigkeit Anfangs nur schwach angesäuert und mit Aether ausgeschüttelt wurde (in diesen Auszügen befanden sich die genannten Säuren), dann stark angesäuert und wieder mit Aether ausgeschüttelt wurde. In diese Aetherauszüge ging die Bernsteinsäure über. Da die Bernsteinsäure nicht gleich beim ersten Ausschütteln vollständig in den Aether übergeht, so muss man mehrere Male extrahiren, mindestens so lange, bis die ätherische Flüssigkeit im Schütteltrichter ganz klar und ungefärbt erscheint; dampft man diesen ätherischen Auszug in einer besonderen Schale ein, so kann man aus der Menge des erhaltenen Rückstandes einen Schluss ziehen, ob noch eine weitere Extraction sich verlohnt. Mit 5 Extractionen nach der starken Ansäuerung bin ich in der Regel ausgekommen. Die nach der starken Ansäuerung erhaltenen Rückstände wurden in Wasser gelöst, vereinigt und mit Knochenkohle bis zur Entfärbung gekocht. Von der Kohle wurde abfiltrirt und das Filtrat eingedampft. War der Rückstand noch etwas unrein, was fast immer noch der Fall war, so wurde er auf eine Thonplatte gebracht, auf welcher die Bernsteinsäure rein zurückblieb. Die so erhaltene Bernsteinsäure wurde bei 80° 2 bis 3 Stunden getrocknet und gewogen. Der nach schwacher Ansäuerung er-

dunsten des Aetherauszuges Kochsalz in störender Weise ausschied. Die Entfernung des Kochsalzes wurde erzielt durch wiederholte Extraction mit absolutem Alkohol. Aber auch die Verwendung der Schwefelsäure hat ihre Schattenseiten. Es schied sich fast immer im Schütteltrichter beim Umschütteln mit Aether und Alkohol etwas schwefelsaures Natron aus, das durch Abgiessen oder Filtration zu entfernen ist. Da aber wenigstens nach Ansäuerung mit H_2SO_4 der ätherische Auszug frei ist von anorganischen Salzen, so ist Schwefelsäure vorzuziehen.

haltene Rückstand wurde für sich ebenso oder nach dem Bleioxydhydratverfahren behandelt. Er enthielt aber stets nur Spuren von Bernsteinsäure, wie aus den einzelnen Resultaten zu ersehen ist, Spuren, welche, da das Verfahren doch nur ein annähernd quantitatives ist, vernachlässigt werden können.

Diese zuletzt geschilderte Methode wurde da nicht angewandt, wo es sich gleichzeitig um Parallelversuche mit normalen thierischen Flüssigkeiten handelte. Bei diesen wurde der ätherische Rückstand zur Trennung der Milchsäure von der Bernsteinsäure mit Bleioxydhydrat behandelt. Es sind dies sämmtliche Versuche mit Thymus, Milz und Ascitesflüssigkeit, sowie ein Theil der Versuche mit Rindfleisch.

Im Anschluss an die Erörterung der Methoden zur Isolirung der Bernsteinsäure erscheint es nöthig, darüber zu sprechen, was als Beweis für das Vorhandensein von Bernsteinsäure gelten soll.

E. Salkowski führt folgende Reactionen an[1]):

1) Im Glührörchen erhitzt, schmilzt die Säure und sublimirt unter theilweisem Uebergang in Bernsteinsäureanhydrid.

2) Beim Erhitzen auf dem Platinblech verflüssigt sie sich unter Bildung von Dämpfen, welche ausserordentlich zum Husten reizen.

3) Versetzt man die wässrige Lösung mit neutralem Bleiacetat, so bleibt sie zunächst klar, erwärmt man aber gelind und schüttelt die Mischung, so scheidet sich Bleisuccinat als schwerer krystallinischer Niederschlag aus.

Wo es irgend anging, namentlich, wo es sich um Constatirung der Reinheit der Säure handelt, wurde der Schmelzpunkt bestimmt, der bei 180° von einigen, von anderen bei 183° angegeben ist.

Da aber die Menge des erhaltenen endgültigen Rückstandes oft sehr klein ist, so ist es in diesen Fällen gar nicht möglich, die Reactionen 1 und 3, sowie die Schmelzbestimmung zu machen. Hier ist man allein auf das Verhalten des Rückstandes auf dem Platinblech angewiesen. Der Reiz, den die Dämpfe der Bernsteinsäure ausüben, ist ein so starker, dass, wer diese Probe einmal gemacht hat, durch dieselbe sofort die Bernsteinsäure erkennen wird. Es ist daher ein positiver Ausfall dieser

[1]) E. Salkowski, Practicum der phys. u. path. Chemie. S. 303.

Probe unter Umständen schon für sich allein für das Vorhandensein von Bernsteinsäure genügend. Man darf dabei nicht übersehen, dass der Gang zur Isolirung der Säure gewissermaassen eine Reihe von Reactionen darstellt.

II. Die Entstehung der Bernsteinsäure durch Lebensvorgänge von Mikroorganismen.

Bei der Alkoholgährung zerlegt der Hefepilz den Zucker in der Richtung des Entstehens von Bernsteinsäure. Die Constanz dieser Zerlegung, welche von Pasteur nachgewiesen ist, bleibt unter den verschiedensten Bedingungen bestehen, so dass sie ohne jeden Zweifel der Wirkung des Hefepilzes allein zugeschrieben werden darf. Ebenfalls scheint den Fäulnissbakterien die Fähigkeit eigen zu sein, Bernsteinsäure zu bilden. E. und H. Salkowski waren die ersten, welche nachwiesen, dass bei der Eiweissfäulniss Bernsteinsäure constant entstehe. In dieser Richtung sind auch zu verwerthen die Befunde von Marie Ekunina[1]), welche bei der Leberfäulniss, und E. Brieger[2]), der im jauchigen Eiter Bernsteinsäure fand. Ebenso wurden auch in den Versuchen von E. und H. Salkowski, in welchen Fibrin der Fäulniss unterworfen wurde, stets reichlich Bernsteinsäure erhalten, jedoch sind die näheren Angaben hierüber noch nicht veröffentlicht.

Ebenfalls auf Rechnung der bakteriellen Zersetzung in der Richtung der Entstehung von Bernsteinsäure sind die weiter unten angegebenen Befunde zu setzen. Ich habe in Culturen von Fäulnissbakterien Bernsteinsäure gefunden.

Die Fäulnissbakterien waren so gewonnen, dass 10 g gehacktes Rindfleisch mit 100 ccm Wasser und 2 ccm Natriumcarbonat[3]) 48 Stunden im Wärmeschrank stehen gelassen wurden. Dann wurde mit einer ausgeglühten Platinnadel eine faulige Fleischflocke in eine Peptonlösung gebracht, die aus 10 g Pepton, 400 ccm Wasser und 2 ccm concentrirte Natriumcarbonatlösung hergestellt war. Die Peptonlösung wurde mit Watte verschlossen 48 Stunden im Wärmeschrank, dessen Temperatur constant 39—41° betrug, stehen gelassen und dann, stark faulig riechend, untersucht. Die Menge der gefundenen Bernsteinsäure konnte wegen stattgefundener Verluste derselben nicht

[1]) Journal für praktische Chemie. 21. 479.
[2]) Zeitschr. für physiol. Chemie. 5. 366—369.
[3]) E. Salkowski, Practicum. S. 291.

festgestellt werden. Ihre Identität wurde nachgewiesen durch die Dämpfe und die Reaction mit neutralem Bleiacetat. Die Menge war nur gering und betrug höchstens einige Centigramm.

Auch in den Culturen anderer Mikroorganismen ist Bernsteinsäure gefunden worden. So fand sie Kunz[1]) in den Culturen des Bacillus strumitis Tavel und des Spirillum cholerae asiaticae; Fitz bei der Gährung des Mannits durch Schizomyceten, wie bereits im ersten Theil erwähnt. Tate[2]) züchtete aus reifen Birnen, wie weiter unten genauer berichtet wird, ein Gemisch von Stäbchen und Kokken, die aus Traubenzucker und Mannit sehr beträchtliche Mengen Bernsteinsäure bildeten.

Hierher gehören auch einige Beobachtungen, welche ich über die Bildung der Bernsteinsäure aus Milch durch bakterielle Einwirkung gemacht habe.

Ich fand in einer Milch[3]), welche etwa 2½ Monate im Laboratorium sich selbst überlassen und vollkommen verkäst war, 0,378 g Bernsteinsäure. Die Quantität der verarbeiteten Milch betrug ursprünglich etwa 500 ccm. Ausserdem wurden noch Leucin und flüchtige Fettsäuren gefunden, dagegen keine Milchsäure.

Nach diesem Befunde war es klar, dass die Bildung der Bernsteinsäure nur durch bakterische Prozesse vor sich gegangen sein konnte, und dass die Bernsteinsäure bildenden specifischen Mikroorganismen in dieser Milch enthalten sein mussten. Nach diesen Mikroorganismen wurde nun gefahndet.

Es wurden 3 Oehsen aus der verkästen Milch in ein Röhrchen, welches verflüssigte Gelatine enthielt, übergeimpft, aus diesem 2 Oehsen in ein zweites ebensolches Gelatineröhrchen. Diese beiden Röhrchen wurden auf Platten ausgegossen. Die erste Platte war nach 48 Stunden bereits verflüssigt und in Folge dessen unbrauchbar. Die zweite wurde mit 25facher Vergrösserung untersucht. Es hatten sich besonders 2 Arten entwickelt:

1) diffuse Colonien,
2) runde Colonien.

Von jeder dieser Arten wurde ein Theil mittelst einer Platinnadel auf Gelatine übertragen.

[1]) Baumgarten's Jahresberichte. 1888.

[2]) s. S. 563.

[3]) Der verkäste Rückstand der Milch wurde mit 1½ Liter Wasser extrahirt und dann nach der Methode verfahren, wie sie oben für faulige Flüssigkeiten angegeben ist.

Beide wuchsen sehr rasch in die Tiefe, weniger schnell in die Breite; nach 48 Stunden begann bereits die Verflüssigung der Gelatine; bei der runden Art etwas schneller, als bei der diffusen. Nach wenigen Tagen hatte die diffuse Art längs der Glaswand der verflüssigten Gelatine ein Häutchen gebildet; die runde Art dagegen nicht. Deckglaspräparate liessen die diffuse Art als mächtige Stäbchen erkennen, gleichend Oidium lactis, nur dadurch verschieden, dass Oidium lactis alkalisch reagirende Gelatine nicht verflüssigt [1]). Allerdings hatte ich die diffuse Art nicht in Reincultur erhalten, sondern es fanden sich einige Stäbchen und namentlich Kokken vor, so dass es trotz der Verflüssigung der Gelatine sehr wahrscheinlich ist, dass ich Oidium lactis erhalten habe. Die runden Colonien auf Deckglas untersucht, erwiesen sich, mit Methylviolett gefärbt, als kurze Stäbchen. Hier hatte ich anscheinend eine Reincultur erhalten.

Nachdem dies über Aussehen und Wachsthum der beiden Mikrobenarten festgestellt war, wurde untersucht, ob einer von beiden oder beide als Bernsteinsäure bildende Mikroben anzusehen waren.

I. Versuch.

Von der diffusen Art (Oidium lactis?) wurden 4 Oehsen aus der Gelatine auf 500 ccm vorher sterilisirte frische Milch übertragen. Die Flasche, welche die Milch enthielt, wurde mit Watte verschlossen und bei 26—30° stehen gelassen. Nach 20 Stunden war die Milch bereits coagulirt, nach einigen Tagen zeigten sich fettartige Häutchen auf der Milch. Nach 10 Tagen wurde die Verarbeitung [2]) begonnen. Die Reaction der Milch war nunmehr stark sauer. Ihr Geruch erinnerte an Parmesankäse. Bei der Untersuchung zeigte es sich, dass ein grosser Theil von Milchzucker noch nicht zersetzt war. Es wurden sehr grosse Mengen von Milchsäure im ätherischen Rückstand gefunden. Nun wurde versucht durch Behandlung mit Bleioxydhydrat eventuell vorhandene Bernsteinsäure aufzufinden. Nach dem Verdampfen der entbleiten Flüssigkeit zeigte sich ein minimaler krystallinischer Rückstand, der die Hustenreaction gab.

Es waren also nur geringe Spuren von Bernsteinsäure gefunden worden.

II. Versuch.

500 ccm sterilisirte frische Milch in gleicher Weise wie I. mit der runden Art (kurze Stäbchen) geimpft. Nach 20 Stunden war die Milch coagulirt. Es zeigte sich keine Häutchenbildung. Nach 10 Tagen wurde die Untersuchung begonnen. Die Flüssigkeit reagirte stark sauer und erinnerte ihr Geruch an Parmesankäse. Es wurden noch sehr beträchtliche Mengen Milchzucker gefunden. Bei der Untersuchung erhielt ich Spuren von Milchsäure und an Bernsteinsäure 0,138 g. Der Schmelzpunkt derselben lag bei 181°.

[1]) Günther, Einführung in das Studium der Bakteriologie. S. 354.

[2]) Methode der gefaulten Flüssigkeiten.

Wenn man bedenkt, dass die zur Untersuchung gelangte Milch etwa 20 g Milchzucker und 25 g Eiweissstoffe enthielt, von denen sichtlich nur der kleinere Theil zerlegt war, so muss die Menge der gefundenen Bernsteinsäure eine verhältnissmässig grosse genannt werden, so dass wohl behauptet werden darf, dass die kleinen Stäbchen, welche auf der Platte die runden Colonien bilden, die specifischen Bernsteinsäurebildner in der Milch sind. Ob sie mit den von Tate in reifen Birnen gefundenen identisch sind, kann natürlich ohne Weiteres nicht entschieden werden. Um zu controliren, ob die zur Untersuchung gelangende Milch nicht vielleicht beim Ueberimpfen der runden Art verunreinigt durch andere Bakterienarten war, wurde, ehe die Untersuchung begonnen wurde, eine Oehse aus der Milch auf Gelatine übertragen. Diese Gelatine verflüssigte sich jetzt nur sehr langsam und das Wachsthum war gleichfalls ein sehr schwaches. Deckglaspräparate aus der Gelatine nach 4 Tagen angefertigt, liessen aber Reincultur von kurzen Stäbchen erkennen. Dass die Gelatine jetzt sehr viel langsamer verflüssigt wurde und ihr Wachsthum nur sehr schwach war, hat entschieden seinen Grund darin, dass durch die in der Milch gebildete, nicht gebundene Säure die Lebensfähigkeit dieser Bacillen abgeschwächt wurde.

III. Kommt Bernsteinsäure als Produkt des Stoffwechsels der Wirbelthiere vor?

Nach diesen Angaben, welche darthun, dass die Bernsteinsäure durch die Thätigkeit der Bakterien gebildet wird, namentlich durch solche Mikroben, welche post mortem den thierischen Organismus in Angriff nehmen, kann die Möglichkeit nicht ohne Weiteres von der Hand gewiesen werden, dass die Bernsteinsäure in jedem Fall, in welchem man sie in den Organen gefunden hat, ihre Entstehung der Thätigkeit der Bakterien verdankt. Es handelte sich also darum, festzustellen, ob sie, wie Gorup-Besanez[1]) behauptet, in der Milz des Rindes, der Thymus und Thyreoidea des Kalbes normaler Weise vorkäme oder ob der Verdacht postmortaler Bildung gerechtfertigt sei. Bei der Prüfung dieser Frage konnte die Untersuchung

[1]) Annalen der Chemie und Pharmacie. XCVIII. S. 28.

nicht auf die von Gorup-Besanez angeführten Organe beschränkt bleiben, sondern es mussten, da die cadaveröse Bildung der Bernsteinsäure in Betracht kam, auch andere eiweisshaltige thierische Flüssigkeiten untersucht werden. Es wurden zu diesem Zweck der bequemeren Beschaffung wegen hauptsächlich Versuche mit Rind- und Pferdefleisch und des besonderen Interesses halber mit Ascitesflüssigkeit vorgenommen.

1. Versuche mit Rindfleisch.

Rindfleisch, so wie es vom Schlächter eingekauft war, wurde gehackt, ein Theil a sofort auf Bernsteinsäure verarbeitet, ein Theil b mit Wasser (und Na_2CO_3-Lösung) angerührt in den Wärmeschrank gestellt, und die Temperatur constant auf 39—41° gehalten [1]).

1. a) 100 g mit 400 ccm Wasser versetzt, wurde, wie es für normale thierische Flüssigkeiten oben angegeben ist, behandelt. Der ätherische Rückstand, an dem eine Krystallisation direct nicht wahrnehmbar war, wurde ohne vorherige Behandlung mit Bleioxydhydrat auf eine Thonplatte gebracht. Der nunmehr bleibende Rückstand charakterisirte sich durch seinen Schmelzpunkt von 49° und seine sonstigen Eigenschaften als Fettsäuregemisch.

b) 100 g mit 400 ccm Wasser und 20 ccm Natriumcarbonat (aus Versehen statt mit 10 ccm) versetzt. Nach 24stündiger Fäulniss verarbeitet. Die Flüssigkeit roch noch nicht stark faulig. Der Rückstand enthielt viel Fettsäuren. Schmelzpunkt derselben 54°. Erhitzt giebt er keine Hustenreaction.

2. a) 100 g mit 400 ccm Wasser versetzt. Der ätherische Rückstand lässt keine Bernsteinsäure erkennen. Schmelzpunkt 52°.

b) 100 g mit 400 ccm H_2O und 10 ccm Na_2CO_3-Lösung versetzt, nach 22stündiger Fäulniss, stark faulig riechend, untersucht.

Der geringe ätherische Rückstand zeigt Krystallisation und giebt auf dem Platinblech erhitzt die Hustenreaction. Also Spuren von Bernsteinsäure.

In den folgenden Versuchen wurden die ätherischen Rückstände mit Bleioxydhydrat, wie oben angegeben, behandelt.

3. a) 100 g mit 400 ccm H_2O versetzt. Der geringe Rückstand hatte eine schmierige Beschaffenheit und unbestimmte Consistenz. Er liess keine Bernsteinsäure erkennen.

b) 100 g Rindfleisch wurden mit 400 ccm Wasser und 10 ccm Natriumcarbonat versetzt und in den Wärmeschrank zur Fäulniss gestellt. Dort blieben sie 25 Stunden und wurden dann in Arbeit genommen. Der ätherische Rückstand gab die Hustenreaction. Nach der weiteren Behandlung desselben mit Bleioxydhydrat u. s. w. wurde ein krystallinischer Rückstand

[1]) Bei diesen Versuchen war noch nicht auf den Grad der Ansäuerung vor dem Ausschütteln der Bernsteinsäure mittelst Aethers geachtet worden.

erhalten, der alle Reactionen auf Bernsteinsäure zeigte und dessen Schmelzpunkt 176° war.

Die Menge des in diesem Falle gefundenen Rückstandes war der Schätzung nach grösser als die bei 2 b) gefundene Quantität.

4. 50 g Liebig's Fleischextract wurden wie 3. behandelt. Schmieriger, zum Theil krystallinischer Rückstand, in welchem sich keine Bernsteinsäure nachweisen liess.

5. 500 g Rindfleisch wurden sofort nach dem Einkauf in Arbeit genommen. Es blieb ein geringer schmieriger Rückstand. Bernsteinsäure konnte darin nicht nachgewiesen werden.

6. In 150 g Cibil's Fleischextract liess sich ebenfalls keine Bernsteinsäure finden.

2. Versuche an Rindermilzen.

Etwa 48 Stunden, nachdem die Thiere getödtet waren, wurden von 5 Pfund Rindermilzen je 500 und 600 g verarbeitet. Der Rest wurde auf Eis im Eisschrank aufbewahrt.

A. 500 g von den sofort verarbeiteten Milzen ergaben, nach oben angegebener Methode behandelt, nach mehrfacher Umkrystallisation, abwechselnd mit Wasser und einer Mischung von absolutem Alkohol und Aether zu gleichen Theilen folgendes Resultat. Es wurden wenige kleine gelblich gefärbte Krystalle erhalten, die auf dem Platinblech erhitzt die Hustenreaction gaben [1]).

B. 600 g wie A. behandelt, ebenfalls sogleich verarbeitet. Es wurde ein minimaler, gelblich gefärbter Rückstand erhalten, dessen Dämpfe beim Einathmen kratzten, aber keinen Hustenreiz ausübten. Zu weiteren Reactionen reichte der Rückstand nicht aus.

C. 520 g, welche 7 Tage auf Eis gelegen hatten, wurden wie A. verarbeitet.

Ein geringer krystallinischer Rückstand zeigte sich, dessen Identität mit Bernsteinsäure durch die Hustenprobe, sowie durch sein charakteristisches Verhalten zu neutralem Bleiacetat nachgewiesen wurde. Der Schmelzpunkt dieses Rückstandes betrug 163°. Nach der Extraction des wässrigen Rückstandes mit Alkohol bildeten sich beim Eindampfen dieser Lösung auf derselben kleine Häutchen; dieselben liessen mikroskopisch untersucht Leucin erkennen. Diese Häutchen sind bei den nicht gefaulten Milzen nicht beobachtet worden.

D. 660 g, nach 7tägigem Aufbewahren auf Eis nach Analogie von A. behandelt, lassen ebenfalls Leucin und Bernsteinsäure erkennen.

3. Versuche mit Ascitesflüssigkeit.

1. 500 g wurden 24 Stunden nach der Punction verarbeitet nach dem oben angegebenen Verfahren. Es wurde ein krystallinischer Rückstand ge-

[1]) Die gelbliche Farbe rührte von einer kleinen Quantität Salpetersäure her, durch die das Bleioxydpräparat verunreinigt war.

funden, der zum grössten Theil aus anorganischen Salzen bestand. Bernsteinsäure war nicht nachweisbar.

2. 500 ccm derselben Flüssigkeit nach 5tägigem Stehen im Laboratorium, faulig riechend, verarbeitet. Es wurden Spuren von Bernsteinsäure gefunden. Dieselbe konnte nur durch die Hustenprobe erkannt werden.

3. 100 ccm einer frischen Leiche entnommen, sofort untersucht. Keine Bernsteinsäure nachweisbar.

4. 500 ccm von derselben Flüssigkeit sofort untersucht, keine Bernsteinsäure nachweisbar.

5. 250 ccm von derselben Flüssigkeit nach 4tägigem Stehen im Laboratorium untersucht, stark faulig riechend. Spuren von Bernsteinsäure.

4. Versuche mit Thymus.

1. 340 g wurden gleich nach dem Einkauf fein zerhackt, mit 50 ccm Wasser versetzt und bei 50° digerirt. Dann wurde colirt und mit Essigsäure angesäuert. Durch Erhitzen wurden die Eiweissstoffe, welche eine hellrosa Färbung zeigten, coagulirt und dann weiter, wie oben angegeben, verfahren. Es konnte keine Bernsteinsäure nachgewiesen werden.

2. 430 g Thymus ebenso behandelt, lassen keine Bernsteinsäure finden. In diesem Falle fehlte die Rosafärbung der Eiweissstoffe.

5. Versuche mit Pferdefleisch.

1. a) 500 g gleich nach dem Einkauf gehackt und mit 2 Liter Leitungswasser und etwas Chloroform versetzt. Dies wurde im Wärmeschrank bei 39—41° 48 Stunden stehen gelassen und dann untersucht. Es war in dem schmierigen Rückstand keine Bernsteinsäure nachzuweisen.

b) 500 g desselben Fleisches mit 2 Liter Wasser und 30 ccm Natriumcarbonat versetzt, nach 48stündiger Fäulniss untersucht.

Es wurde ein schmieriger ätherischer Rückstand erhalten, der Hydrozimmtsäure und Phenylessigsäure, jedoch keine Bernsteinsäure erkennen liess. Daran, dass keine Bernsteinsäure gefunden wurde, mögen zwei Umstände Schuld haben: erstens der zu grosse Alkalizusatz, der, wenn er zu reichlich wird, wie weiter unten erörtert werden wird, die Bernsteinsäurebildung zu hemmen scheint; zweitens ist vielleicht der wässrige Auszug vor seiner Ausschüttelung mit Aether zu schwach angesäuert gewesen, eine Vermuthung, die sich leider nicht mehr controliren liess, als diese Möglichkeit bei einem späteren Versuche festgestellt wurde, da die betreffende Flüssigkeit schon fortgegossen war.

2. 500 g nach 48stündiger Fäulniss zur Controle von 1 b) untersucht. Es sollte hier geprüft werden, ob der grosse Alkalizusatz an dem negativen Resultate von 1 b) Schuld sei. Zu diesem Zweck wurde das gehackte Fleisch, ehe es faulen gelassen wurde, mit 2 Liter Wasser und nur 15 ccm Natriumcarbonat versetzt, ein Alkalizusatz, wie er früher von E. Salkowski zur Gewinnung der Bernsteinsäure aus Pferdefleisch angewandt war. Bei diesem Versuch wurden zuerst in dem ätherischen Rückstand nur Spuren von Bern-

steinsäure gefunden. Der ätherische Rückstand weiter behandelt nach E. Salkowski's Practicum S. 289 ergab 0,017 g Bernsteinsäure. Bei nochmaliger Prüfung der wässrigen Lösung, welche zum Ausschütteln mit Aether benutzt war, ergab sich, dass dieselbe nur schwach sauer war. Es lag nun die Möglichkeit vor, dass vielleicht der grösste Theil der Bernsteinsäure, der hauptsächlich als Natriumsalz in der Lösung sich befand, noch nicht aus seiner Verbindung befreit war. Diese Vermuthung wurde nunmehr durch starke Ansäuerung der wässrigen Lösung geprüft. Die Lösung wurde dann mit Aether in der oben angegebenen Weise ausgeschüttelt. Beim Eindampfen des ätherischen Rückstandes erstarrte derselbe nunmehr krystallinisch. Die Krystalle wurden durch Behandlung mit Kohle in wässriger Lösung, Eindampfen, Absaugen der Krystalle auf Thonplatten, wie oben angegeben, gereinigt und gewogen. Es wurde gefunden **1,933** g! Hustenprobe, Reaction mit neutralem Bleiacetat und Schmelzpunkt 178° liessen erkennen, dass es sich um Bernsteinsäure handelte.

3. 500 g zu gleicher Zeit und ebenso wie 2. behandelt, gleichfalls zur Prüfung von 1 b) angestellt. Der ätherische Rückstand nach schwacher Ansäuerung enthält 0,014 g Bernsteinsäure. Nach starker Ansäuerung **1,9975** g Bernsteinsäure. Berechnet man, wie viel Bernsteinsäure sich in diesen beiden Fällen aus dem Eiweiss gebildet, so ergeben sich fast 2 pCt. des trockenen Eiweiss.

Diese Versuche unterstützen die Angabe Gorup-Besanez', dass die Bernsteinsäure ein Produkt des normalen Stoffwechsels sei, in keiner Weise. Es ist zwar auch hier einmal in der normalen Milz eine Spur Bernsteinsäure gefunden worden, doch ist es sehr wahrscheinlich, dass dieses blutreiche, sehr schnell in Fäulniss übergehende Organ, nicht mehr frisch genug zur Verarbeitung gelangte. Bedenkt man nun ferner, mit welchen Massen Gorup-Besanez arbeitete — 168 Stück Thymusdrüsen vom Kalb und nicht unter 10 Pfund Rindermilzen auf einmal —, so ist in diesen Fällen gewiss nicht anzunehmen, dass die Organe in frischem Zustand zur Verarbeitung gelangten. Es muss auch nach den oben angeführten Versuchen als feststehend gelten, dass die Bernsteinsäure ein cadaveröses Produkt ist und es hindert uns nichts, anzunehmen, dass überall da, wo sie in thierischen Organen gefunden wurde, dieser Befund gleichfalls einer postmortalen Einwirkung zuzuschreiben ist. Wenn Gorup-Besanez ferner die Frische seiner Organe dadurch nachzuweisen sucht, dass er nur in der Milz, Thymus und Thyreoidea, sonst aber in keinem anderen Organ, obwohl dieselben in analogem Zustande zur Untersuchung kamen, Bern-

steinsäure gefunden habe, so muss darauf erwidert werden, wie später noch genauer dargelegt werden wird, dass es nicht blos von der Intensität der Fäulniss abhängt, ob keine Bernsteinsäure oder bis zu 2 pCt. der trockenen Eiweisssubstanz gebildet wird. Es können begleitende Umstände dahin wirken, dass in einem Falle eine geringe und kurze Einwirkung von Fäulnisserregern Mengen dieser Säure hervorbringt, welche im anderen Falle erst nach längerer Frist zur Entstehung gelangen können oder vielleicht überhaupt nicht.

IV. Aus welchen Stoffen bildet sich die Bernsteinsäure bei der bakteritischen Zersetzung?

Bei der Entstehung der Bernsteinsäure unter dem Einflusse von Bakterien ist es von Interesse, das Material, aus welchem dieselbe sich zu bilden pflegt, einer Betrachtung zu unterziehen und die Bedingungen und Mengenverhältnisse hierbei zu beobachten.

1. Bildung von Bernsteinsäure aus Kohlehydraten.

Bei der Alkoholgährung stellt der Zucker (Traubenzucker, Frucht-, Rohr-, Milchzucker) das Material für die Entstehung der Bernsteinsäure dar und die Untersuchungen von Pasteur haben gezeigt, dass die langsame Gährung, welche sich über Wochen hinzieht, ihre Entstehung am meisten begünstigt. Die Menge der gebildeten Säure beträgt dabei unter den verschiedensten Verhältnissen 0,5—0,7 pCt. vom Gewicht des vergohrenen Zuckers. Pasteur hat dabei folgende wichtigen Beobachtungen gemacht. Je länger die Gährung dauert, je erschöpfter und älter die Hefe ist und je geringer die Nährmittel sind, welche ihr Wachsthum begünstigen, desto mehr Bernsteinsäure und Glycerin und desto weniger Alkohol bildet sich. Auch die Reaction der vorgohrenen Flüssigkeit zeigt an, wie die Vergährung in Bezug auf die Bildung von Bernsteinsäure und Glycerin verlaufen ist. Reagirt die Flüssigkeit sauer, so ist sie ungünstig verlaufen, reagirt sie neutral, sehr günstig. Saure Reaction zeigt häufig die Gegenwart von Milchsäure an, deren Entstehung die Hefe ungünstig zu beeinflussen scheint in Bezug auf die Bildung der Bernsteinsäure. Welches der Grund dieser Erscheinungen ist,

hat Pasteur nicht ermitteln können. Als Material für die alkoholische Zuckergährung eignen sich alle Zuckerarten, doch liefert nach Pasteur Milchzucker die besten Resultate.

Die Hefezellen sind aber nicht die einzigen Mikroorganismen, welche aus Kohlehydraten unter anderen Produkten Bernsteinsäure zu bilden vermögen. Die Beobachtung von Fitz ist schon oben erwähnt. Ferner ist auch das Gemisch von Bakterien, welche bei der Eiweissfäulniss thätig sind, im Stande, aus Kohlehydraten Bernsteinsäure zu produciren. Hierfür kann ich zunächst einen von E. Salkowski früher angestellten, nicht veröffentlichten Versuch anführen. 200 g Amylum wurden mit 3 Liter Wasser übergossen, in die Mischung einige Flocken faulenden Fleisches eingetragen, gut durchgerührt und bei etwa 40° stehen gelassen. Die Mischung nahm bald saure Reaction an, welche von Zeit zu Zeit durch Natriumcarbonatlösung beseitigt wurde, so dass die Mischung immer schwach alkalisch war. Nach 2 Monaten wurde die Mischung ganz so wie die Fäulnissgemische aus Fleisch verarbeitet. Nur zum Schluss war das Verfahren etwas anders. Die entstandenen Säuren waren, wie gewöhnlich, in den Aether übergeführt, der Aether abdestillirt. Aus dem beim Verdunsten des Aethers zurückbleibenden ölförmigen Rückstand wurden die reichlich vorhandenen flüchtigen Fettsäuren durch Destillation im Wasserdampfstrom entfernt, der dann bleibende Rückstand in Wasser gelöst und filtrirt, die Lösung mit basischem Bleiacetatgefällt, der Niederschlag abfiltrirt, ausgewaschen, in Essigsäure gelöst, die Lösung durch Einleiten von H_2S entbleit, vom Schwefelblei abfiltrirt, das Filtrat zur Krystallisation eingedampft, die Krystalle dann auf einer Thonplatte abgesogen. Es wurden so 0,2 g völlig reine Bernsteinsäure vom Schmelzpunkt 183° erhalten. Natürlich ist diese Zahl nur eine Minimalzahl, da bei der Darstellung und Reinigung der Bernsteinsäure erhebliche Quantitäten verloren gegangen sein müssen.

Sodann hat in neuerer Zeit Tate[1]) aus reifen Birnen Mikroorganismen gezüchtet, nach der Beschreibung aus „Stäbchen und Kokken“ bestehend, welche aus Traubenzucker und Mannit

[1]) Ber. d. deutsch. chem. Ges. XXVI. Referatband S. 878. Referat aus Journal of the Chem. Soc. 1893. p. 1263.

linksdrehende Milchsäure, daneben Alkohol und Bernsteinsäure erzeugen. Aus je 9 Mol. Traubenzucker bildeten sich bei der bakteriellen Zersetzung 2 Mol. Alkohol, 1 Mol. Bernsteinsäure und 7—8 Mol. linksdrehende Milchsäure, neben kleinen Mengen Essigsäure und Ameisensäure. Da das Molekulargewicht des Traubenzuckers 180, das der Bernsteinsäure 118 ist, so haben 1620 Theile Traubenzucker 118 Bernsteinsäure geliefert. Der Traubenzucker hat also 7,2 pCt. seines Gewichtes an Bernsteinsäure geliefert, wohl die grösste Quantität, welche je aus Kohlehydraten erhalten worden ist. Ich selbst habe folgenden Versuch mit Rohrzucker angestellt.

200 g Rohrzucker wurden mit 3 Liter Wasser übergossen, in die Mischung einige Flocken faulenden Fleisches eingetragen, mit 10 ccm Natriumcarbonat versetzt und gut durchgerührt; die Flüssigkeit wurde bei 40° stehen gelassen. Die Flüssigkeit wurde bald sauer und zeigte Buttersäuregeruch, so dass sie von Zeit zu Zeit immer wieder von Neuem mit je 10 ccm Natriumcarbonat alkalisirt werden musste. Es wurden 210 ccm Natriumcarbonat im Laufe der Zeit hinzugefügt. Es hatten sich also, da 10 ccm gelöstes Na_2CO_3 ungefähr 1,6 g reines Na_2CO_3 enthielten, etwa 50 g Säure gebildet. Der Versuch wurde am 13. Januar begonnen und am 21. Februar abgeschlossen, obwohl ein grosser Theil des Zuckers noch nicht zerlegt war. Es wurden gefunden Essigsäure, Milchsäure und Bernsteinsäure. Die beiden letzteren in nicht unerheblichen Mengen.

2. Bildung der Bernsteinsäure aus Eiweiss.

Es ist als zweifellos anzusehen, dass auch durch Zersetzung von Eiweiss Bernsteinsäure entstehen kann. Zwar könnte man meinen, dass die Versuche an Fleisch allein nicht ganz beweisend seien wegen des Gehaltes desselben an Kohlehydraten, jedoch ist der Gehalt an Kohlehydraten für die unter Umständen sehr grosse Ausbeute an Bernsteinsäure viel zu gering und ausserdem ist sie auch im jauchigen Eiter, bei der Fibrinfäulniss und in faulender Ascitesflüssigkeit gefunden worden, wo dieser Einwand fortfällt. Die Menge der gebildeten Säure ist natürlich abhängig von den Bedingungen, unter welchen ihre Bildung stattfindet. Von grossem Einfluss auf die Quantität der bei der Fäulniss gebildeten Bernsteinsäure ist der Alkalescenzgrad der Mischungen.

Dies beweisen die folgenden Versuche.

1. 250 g Pferdefleisch wurden gehackt, mit 1 Liter Wasser und 7½ ccm Na_2CO_3 versetzt, dann bei constanter Temperatur von 39—41° 48 Stunden

stehen gelassen und nach dem Verfahren, wie es oben für Fäulnissflüssigkeiten angegeben ist, untersucht. Es wurde gefunden an Bernsteinsäure 1,028 g.

2. 250 g von demselben Pferdefleisch ebenso behandelt, und mit 30 ccm Na_2CO_3 versetzt, ebenfalls nach 48stündiger Fäulniss untersucht. Es wurde gefunden an Bernsteinsäure 0,106 g.

3. 250 g Rindfleisch mit 1 Liter Wasser und 7½ ccm Natriumcarbonat versetzt, nach 48stündiger Fäulniss untersucht. Es wurde gefunden an Bernsteinsäure 0,467 g.

4. 250 g von demselben Rindfleisch ebenso behandelt ohne Alkalizusatz nach 48stündiger Fäulniss untersucht. Es wurde gefunden 0,314 g Bernsteinsäure.

Man kann aus diesen Versuchen erkennen, welche Bedeutung in den fauligen thierischen Flüssigkeiten der Gehalt an Alkali hat. Wie oben S. 561 bereits berichtet ist, lieferte Pferdefleisch bei einem Zusatz von Natriumcarbonat von 15 ccm der concentrirten Lösung auf 2 Liter Wasser ungefähr 2 pCt. seines Eiweissgehaltes, an Bernsteinsäure. Dieser Alkalizusatz scheint das Optimum für die Bildung dieser Säure zu sein. Dann folgt die natürliche Fäulniss, während bei einer Steigerung des künstlichen Alkaligehaltes um das Vierfache, nur noch der zehnte Theil Bernsteinsäure sich bildet. Gleichfalls scheint folgendes Ergebniss dafür zu sprechen, dass der Gehalt an Alkali ein wesentlicher Factor für die Intensität der Fäulniss ist. Als bei den Versuchen 3 und 4 die sich entwickelnden Gase in 3procentige Cyanquecksilberlösungen geleitet wurden, hatte sich im ersten Falle fast nur Quecksilbersulfid gebildet, ein Zeichen dafür, dass das entweichende Gas H_2S war; im zweiten Falle hingegen zeigte sich ganz überwiegend Quecksilbermercaptid von dem entstandenen Mercaptan herrührend. Aus allen diesen Versuchen geht also hervor, dass ein Plus oder Minus von Alkali sehr wesentliche Abweichungen in dem Ablauf der Zersetzungsvorgänge verursacht. Im Hinblick auf solche Fälle kann man sich leicht vorstellen, dass die Mikroben, beeinflusst von dem Alkaligehalt des zu zersetzenden Materials in dem einen Falle Toxine bilden, in dem anderen nicht. Man könnte daran denken, auf diese Ursache es zurückzuführen, wenn nach erfolgter Infection

in dem einen Falle die Krankheit zu Tage tritt, in dem anderen nicht. Und es ist dieses vielleicht ein Punkt, der dazu beiträgt, den unbestimmten Einfluss von Ort und Zeit auf die toxische Thätigkeit der Bakterien zu erklären.

Um noch einmal auf den schon oben erwähnten Einwurf Gorup-Besanez' zurückzukommen, worin er die Frische seiner Organe zu beweisen sucht: es können, wie aus obigen Versuchen gefolgert werden muss, die hemmenden Momente der Bildung von Bernsteinsäure so sehr entgegenwirken, dass dieselbe gleich 0 wird. Nicht die alkalische Reaction der zu untersuchenden Flüssigkeit allein genügt, um der Entstehung dieser Säure nicht hinderlich zu sein, sondern der richtige Gehalt an Alkali. Wenn also Gorup-Besanez unter analogen Bedingungen in der Milz u. s. w. Bernsteinsäure gefunden hat, im Pankreas, in den Nieren dagegen nicht, so ist das kein Beweis für ihr Vorhandensein daselbst ante mortem, sondern dies muss nach vorliegenden Untersuchungen als Zeichen dafür angesehen werden, dass hier die zu ihrer Bildung günstigen, dort die ungünstigen Momente post mortem prävalirten.

Erwähnt mag hierbei noch werden, dass das Muskelfleisch der verschiedenen Wirbelthiere je nach seiner Zusammensetzung im Hinblick auf Eiweiss und Kohlehydrate verschiedene Resultate liefert in Bezug auf die Mengenverhältnisse der entstehenden Bernsteinsäure. Aus Rindfleisch wurde bei sonst durchaus auch hinsichtlich des Alkaligehaltes gleichartigen Bedingungen stets weniger Bernsteinsäure erhalten als aus Pferdefleisch, nehmlich nur 1,8 pro mille gegenüber 4 pro mille vom Gewicht des frischen Fleisches. Man könnte daran denken, diesen Unterschied auf den grösseren Gehalt des Pferdefleisches an Kohlehydraten, nehmlich Glykogen, zurückzuführen, jedoch ist der Gehalt des Pferdefleisches an Glykogen, wenn auch weit grösser, als im Rindfleisch, doch viel zu gering, um darauf die Bernsteinsäure zurückzuführen.

3. Bildung der Bernsteinsäure aus Leim.

100 g Gelatine wurden in 2 Liter Wasser gelöst, 2 g KH_2PO_4, 1 g $MgSO_4$ hinzugefügt, eine faulige Fleischflocke in das Gemisch eingetragen, mit 12 ccm Na_2CO_3 alkalisirt und bei constanter Temperatur von 39—41° stehen gelassen. Nach 8 Tagen wurde die Untersuchung nach der Methode

für gefaulte Flüssigkeiten begonnen. Es fand nur geringe Gasbildung statt und enthielt die Cyanquecksilberlösung nur geringe Mengen von Quecksilbermercaptid. Es wurde beim Eindampfen des ätherischen Rückstandes ein starker Geruch von Dämpfen der Phenylessigsäure bemerkt. Schliesslich blieb ein öliger Rückstand. Derselbe wurde mit Bleioxydhydrat behandelt und gelang es auf diese Weise, nicht geringe Mengen von Bernsteinsäure zu finden. Der wässrige Auszug aus dem durch Kochen mit Bleioxydhydrat erhaltenen Rückstande wurde gleichfalls durch H_2S entbleit, vom Schwefelblei abfiltrirt und das Filtrat eingedampft. Es wurde eine krystallinische weisse Masse erhalten, welche auf eine Thonplatte gebracht wurde. Die so erhaltenen weissen Krystalle wurden mikroskopisch und chemisch untersucht, doch kein Anhaltspunkt für ihre Zusammensetzung gefunden. Der Schmelzpunkt lag über 200°.

Mit einigen Worten möchte ich noch eingehen auf das Vorkommen von Bernsteinsäure in der Echinokokkenflüssigkeit, wo sie zuerst von Heintz[1]) gefunden wurde. Dass hier Irrthümer durch ihr Auftreten als Fäulnissprodukt vorkommen können, erscheint nach obigen Versuchen mit Ascitesflüssigkeit in der sich erst nach 4- bis 7tägiger Fäulniss Bernsteinsäure fand, so gut wie ausgeschlossen, da schwerlich jemand so lange warten dürfte, ehe er seine Versuche beginnt.

Fassen wir zum Schluss die Ergebnisse der Untersuchungen zusammen, so möchten sich dieselben in folgenden Sätzen ausdrücken lassen.

1) Die beste Methode zur Isolirung der Bernsteinsäure ist, in Uebereinstimmung mit älteren Angaben von E. Salkowski, ihre Ueberführung in alkoholhaltigen Aether.

2) Zur Reinigung der beim Verdunsten des Aetherauszuges erhaltenen Bernsteinsäure lässt sich kein generelles Verfahren angeben. Dasselbe hängt ab von den besonderen Umständen.

3) Für Fäulnissmischungen lässt sich mit Vortheil ein Verfahren der fractionirten Ansäuerung der mit Aether zu extrahirenden Flüssigkeit anwenden.

4) Die Bernsteinsäure ist ein Produkt der Lebensthätigkeit verschiedener Mikroorganismen und kann durch diese sowohl aus Kohlehydraten, sowie diesen nahestehenden Substanzen, als auch aus Eiweiss gebildet werden. Ihre Quantität ist in letzterem Falle von dem Alkaligehalt der Mischung abhängig.

[1]) Jen. Annalen der Physik u. Medicin. I. S. 180—191.

5) Die Organe enthalten in physiologisch frischem Zustande keine Bernsteinsäure. Wo sie sich in diesen findet, ist sie als postmortales Produkt anzusehen; sie ist also kein Stoffwechselprodukt der animalen Zellen, sondern der Mikroorganismen.

6) Beim Stehen sauer gewordene und Monate lang aufbewahrte Milch enthält Bernsteinsäure. Bei der bakteriologischen Untersuchung derselben findet man unter anderem einen kurze Stäbchen bildenden Bacillus, welcher auf Gelatine runde, scharf abbegrenzte, verflüssigende Colonien bildet. Impft man Milch mit einer Cultur dieser Kurzstäbchen, so bildet sich in ihr nach wenigen Tagen Bernsteinsäure.

Zum Schluss erfülle ich die ebenso ehrenvolle, wie angenehme Pflicht, Herrn Prof. E. Salkowski für die Anregung zu dieser Arbeit, sowie für die freundlichst jeder Zeit gewährte Unterstützung bei derselben meinen innigsten Dank auszudrücken.

XXIV.

Die Entstehung der zelligen Infiltration bösartiger Tumoren.

Von W. Heidemann,
I. Assistenten am Pathologischen Institut der Universität. Greifswald.

In Bd. 129 dieses Archivs (S. 77) habe ich Untersuchungen mitgetheilt über die Entstehung und die weiteren Schicksale der kleinzelligen Infiltration in der Umgebung von Carcinomen; ich habe damals gefunden, dass die kleinzellige Infiltration aus einer Umwandlung des Gewebes hervorgegangen ist, bei welcher im derben Fasergewebe an der Grenze des Carcinoms viele neue Zellen auftreten, welche hart an den Krebszapfen meist jungen Gewebszellen oder Leukocyten ähnlich sehen, dagegen in der Nähe der derben ruhenden Nachbarschaft solche Formen enthalten, die weder mit diesen Aehnlichkeit haben, noch überhaupt als voll ausgebildete Zellen zu betrachten sind.

Wer die Wandlungen, welche die Ansichten über die Entstehung dieser „kleinzelligen Infiltration“ an der Grenze wuchernder Krebszapfen im Laufe der letzten Decennien durchgemacht haben, verfolgt, der muss sich ebenso sehr über den Wechsel der Anschauungen als über die Motive wundern, die diesen Wechsel veranlassten. Nachdem bis vor etwa 30 Jahren Virchow dem Bindegewebe den Hauptantheil bei der Bildung der zelligen Infiltration zugeschrieben und hierfür zahllose Beobachtungen beigebracht hatte, genügten die Beobachtungen der Auswanderungsfähigkeit der Blutzellen durch Cohnheim und Andere vor und nach ihm, um bei sehr vielen Untersuchern das Bestreben wachzurufen, in den auf irgend welche Reize hin in den Geweben zahlreicher hervortretenden Zellen, so viel als möglich mit dem Blut- oder Lymphstrom eingewanderte Zellen zu erblicken, obwohl irgend welche positive Beobachtungen hierfür, soweit es die Carcinome betrifft, niemals gemacht worden sind. Eine erhebliche Modification erfuhr diese Anschauung bereits, als durch Entdeckung der Karyokinese und genauere Erforschung des Wesens der Zelltheilung die Möglichkeit der Betheiligung der fixen zelligen Elemente der Gewebe an der Entstehung der kleinzelligen Infiltration sicher gestellt wurde. Bekanntlich sind mitotische Theilungsfiguren in Carcinomen weit früher in Krebszellen als in der diese umgebenden kleinzelligen Infiltration beobachtet worden und auch, nachdem dies erfolgt war, ist niemals eine Untersuchung darauf gerichtet gewesen, ob denn neben dieser sichergestellten Thatsache auch noch die früher hypothetisch angenommene Emigration an der Entstehung der kleinzelligen Infiltration einen Antheil habe. Soweit ersichtlich, hat die Aehnlichkeit oder Uebereinstimmung kleiner Zellen der Infiltrationszone mit farblosen Blutkörperchen ausgereicht, um sie als ausgewandert zu bezeichnen; die grossen sternförmigen Gebilde sind eo ipso als Bindegewebszellen erkannt worden und die bei unserer Beschreibung vorzugsweise berücksichtigten kleinsten Kernformen ohne Zellsubstanz, die im Verlaufe der Fibrillenbündel oder elastischen Fasern gelegen sind, sind ausser Beachtung geblieben.

Die Erklärung hierfür liegt vielleicht darin, dass die Gewebelehre von ihren ersten Anfängen an aufgebaut ist auf dem

Vergleiche der verschiedenen Gewebsarten, die alle, weil sie Fasern enthielten, als Tela fibrosa oder Bindegewebe zusammengefasst worden sind.

Von diesem einheitlichen „Bindegewebe“ giebt es nun nahezu so viele Modificationen, wie es verschiedene Organe giebt, und wer in dem Lehrbuch von Kölliker die verschiedenen Modificationen des Bindegewebes studirt hat, wird zu dem Ergebniss kommen, dass jeder Grad des Kern- oder Zellenreichthums an gewissen Stellen und zu gewissen Zeiten als normal zu betrachten ist, woraus dann hervorgeht, dass man an der Grenze von Carcinomen nur dasjenige als wirklich pathologisch angesehen hat, was dem Bau des Granulationsgewebes entspricht, während man eine mässige Vermehrung der offenbar dem Bindegewebe angehörenden Kerne und Zellen immer noch als im Rahmen des „normalen Bindegewebstypus“ liegend erachtet hat. Anstatt also nur dasjenige normal zu nennen, was in dem erkrankten, vom Krebs ergriffenen Organe in einiger Entfernung vom Tumor sich zeigt, und jede hiervon abweichende erhebliche Vermehrung von Bindegewebskörpern in der Nähe des Tumors schon als pathologisch zu betrachten, so hat man sich damit begnügt, festzustellen, dass Bindegewebe mit gleich reichlichen Kernen, unter anderen Umständen, an anderen Organen, in anderem Lebensalter, bei anderen Thierklassen normal vorkommt. Der Schwerpunkt meiner früheren Beweisführung liegt darin, dass erstens diese in der Peripherie der Geschwülste liegenden vermehrten Bindegewebskörperchen die Vorstufen der sogenannten kleinzelligen Infiltration sind, und zweitens, dass diese im Verhältniss zur normalen Nachbarschaft vermehrten Bindegewebskerne und Zellen an dem Orte, an welchem wir sie finden, zum Vorschein gekommen sind, ohne dass dabei eine Einwanderung oder eine Vermehrung im Sinne der Nucleation und Cellulation stattgefunden hätte.

Ich mache also den Anhängern der Emigrationstheorie den Vorwurf, dass sie bei der Beurtheilung der Entstehung der zelligen Infiltration erstens die oft sehr zahlreichen kleinen schmalen länglichen Kerngebilde ohne Zellleib als etwas Besonderes übersehen oder ihre Bedeutung für die Entstehung der „zelligen Infiltration“ nicht genügend anerkannt haben, dass sie zweitens

die ausgebildeten, aber kleinen Zellformen durch Einwanderung erklärt haben, ohne die Möglichkeit, dass auch leukocytenähnliche Zellgebilde aus den Geweben entstehen können, genügend zu berücksichtigen. Ich werde in der nun folgenden Beweisführung den Gegenstand der Controverse der Art behandeln, dass ich zunächst Geschwülste bespreche, deren zellige Infiltration hauptsächlich aus den kleinen schmalen Kernformen besteht, welche als die Vorstadien der kleinzelligen Infiltration zu betrachten sind, dass ich zweitens solche zelligen Infiltrationen behandele, die zum grossen Theil aus ausgebildeten Zellformen bestehen; hierbei werde ich die Eventualität einer Entstehung auf mitotischem und amitotischem Wege oder durch Einwanderung erörtern, und die Gründe anführen, die für eine Entstehung dieser Zellen in loco sprechen.

Eine grosse Anzahl der von mir in den letzten 2 Jahren auf diese Frage hin untersuchten Objecte, wurde mir durch die Liebenswürdigkeit von Herrn Prof. Helferich und Herrn Geheimrath Pernice und ihrer Herren Assistenten sehr oft sogleich bei der Operation zur Fixirung übergeben, wofür ich auch an dieser Stelle nochmals meinen besten Dank ausspreche.

Auch die in meiner früheren Abhandlung beschriebenen Präparate waren zum grössten Theil, theils von mir selbst, theils von den Herren Assistenten der chirurgischen Klinik direct bei der Operation in Fixationsflüssigkeit gebracht, so dass ich den mir von Hansemann (dieses Archiv, Bd. 133, S. 147) gemachten Einwand, dass nur unmittelbar bei der Operation lebenswarm fixirte Objecte eine sichere Chromatinfärbung geben, für erledigt ansehe. Derartige rein technische Fragen, mit denen sich jeder Histologe fast tagtäglich beschäftigt, auf Grund von bekannten Thatsachen ausführlich zu erörtern, halte ich in Rücksicht auf den Leser nicht für zulässig.

Von einer ausführlichen Beschreibung meiner sehr zahlreichen Präparate sehe ich jedoch deshalb ab, weil ich die Ueberzeugung gewonnen habe, dass sich eine Verständigung über die schwebenden Fragen doch nur am concreten Object erzielen lässt. So viel es angeht, werde ich mich auf die früher gegebenen Abbildungen und auf Photogramme in dem Atlas der Gewebelehre von P. Grawitz beziehen.

I. Die Vorstadien der kleinzelligen Infiltration.

Wenn man über die ersten Anfänge dieser kleinzelligen Infiltration Aufschluss erhalten will, so ist es naheliegend, zunächst die äusserste Randzone der Carcinomwucherung darauf hin zu betrachten. Bei einem im Fortschreiten begriffenen Tumor wird man dort immer den frischesten Theil des Prozesses finden, und schon die Erwägung, dass an derselben Stelle, wo wir heute dieses Anfangsstadium der zelligen Infiltration sehen, sich später ein dem Tumor näher gelegener Theil derselben Zellinfiltration und noch später das Stroma mit dazwischen liegenden Krebszellen findet, müsste uns veranlassen, auf demselben Wege auch die verschiedenen auf einander folgenden Stadien der Entwickelung der kleinzelligen Infiltration zu suchen.

Zwar complicirt das manchmal höchst ungleichmässige Wachsthum, welches die Carcinome an den verschiedenen Stellen ihrer Randzone zeigen, natürlich auch den Befund der kleinzelligen Infiltration. Wer oftmals von verschiedenen Stellen der Randzone desselben Tumors untersucht hat, der weiss, wie höchst schwankend das Bild dort sein kann. Einmal enthält bei demselben Tumor das Gesichtsfeld eine sehr reichliche Menge von Mitosen in den epithelialen Kernen, das andere Mal sehr wenige; ebenso liefern die regressiven Erscheinungen der Fettmetamorphose, die an einzelnen Stellen der Randzone vorhanden sind, an anderen fehlen, einen Beweis für die bedeutenden Differenzen der Wachsthumsenergie der verschiedenen Stellen. Eine eingehende Berücksichtigung dieser complicirten Verhältnisse würde uns jedoch zu sehr in das Gebiet der Theorien führen; ich hebe sie nur deshalb hervor, um die Verschiedenheit in dem Verhalten der kleinzelligen Infiltration dadurch zu erklären.

Man findet nun des öfteren Carcinome, bei denen das Bild der zelligen Infiltration dadurch sehr vereinfacht wird, dass dieselbe vorzugsweise, stellenweise sogar ausschliesslich, aus den erwähnten schmalen schlanken Kernen besteht, die hierbei als die erste Entwickelungsstufe der Zellenbildung zu betrachten sind.

Solche Bilder der zelligen Infiltration sah ich an der Randzone von Krebsen der verschiedensten Organe, wie Uterus,

Mámma, Lippe, Gaumen u. s. w. Einige Beispiele führe ich in Kürze an.

Bei einem Carcinom des weichen Gaumens, einem typischen Cancroid, dessen Plattenepithelien sehr reichliche Mitosen zeigen, bestehen die Zellformen der kleinzelligen Infiltration und des Stromas durchweg aus den beschriebenen kleinen schmalen schlanken Kernformen, die in den Verlauf feiner dünner Bindegewebsfasern eingelagert sind. In der allernächsten Nähe der epithelialen Wucherung bieten dieselben ein etwas anderes Aussehen dar, wie in den weiter davon gelegenen Theilen. Während hier das fibröse Gewebe zwar entschieden kernreicher ist als normal, gleicht es doch nach Aussehen und seinem Verhalten Farbstoffen gegenüber dem ruhenden Gewebe. Die Fasern sind breit und lassen den welligen Verlauf des ruhenden normalen Bindegewebes erkennen. Anders in der allernächsten Umgebung der Epithelwucherung. Dort sind die Fasern bedeutend schmaler und feiner und die in ihnen liegenden Kerne gleichfalls schmaler und länger. Die dünnen Fasern bilden hier mehrfach ein Netzwerk feiner Fibrillen, in welches Kerne derart eingelagert erscheinen, dass von einem Kerne gelegentlich 6—8 dünne Fäserchen ausgehen. Andere Zellformen, nehmlich ausgebildete Bindegewebszellen und kleine Zellen mit kleinem rundem, chromatinreichem Kern, sind nur vereinzelt vertreten. Da trotzdem die Kerne der Epithelien nun recht zahlreiche Mitosen aufweisen und klinisch eine sehr schnelle Entwickelung der Neubildung beobachtet wurde, so kann der Einwand, dass es sich etwa um einen Uebergang in Narbengewebe handeln könne, nicht gemacht werden.

Ganz ähnliche Verhältnisse fand ich bei einem Uteruscarcinom einer älteren Frau. Die Krebsalveolen sind mit grossen platten Epithelien dicht angefüllt, deren Kerne eine sehr grosse Anzahl von Mitosen aufweisen. Während die grösseren Alveolen und Epithelzapfen durch eine Art Kittleiste gegen die Umgebung in ähnlicher Weise scharf abgegrenzt sind, wie dies bei Drüsenschläuchen durch die Membrana propria geschieht, verliert die alveoläre Struktur an der Grenze der Neubildung an Deutlichkeit; die Epithelien liegen hier mehrfach vereinzelt oder in langen schmalen Zügen ohne diese scharfe Begrenzung. Die kleinzellige Infiltration des Tumors besteht fast ausschliesslich aus kleinen

schmalen, neben vereinzelten kleinen runden und ovalen Kernen; die grösste Mehrzahl derselben ist aber in den Verlauf von Fasern eingelagert oder steht mit diesen oder dünnen Fibrillen in Zusammenhang. Gelegentlich sieht man von einem einzigen Chromatinpartikelchen eine ganze Anzahl intensiv gefärbter, sehr dünner Fibrillen ausgehen, die nach verschiedenen Richtungen höchst unregelmässig zwischen den Bündeln des fibromusculösen Gewebes verlaufen. Stellenweise zeigen diese dicht neben einander liegenden Kerne die denkbar verschiedensten Grössen und unregelmässigsten Formationen; es sind rundliche, ovale, längliche, gebogene, mit spitzen oder buckligen Prominenzen versehene Formen. Die Faserbündel, in deren Verlauf sie eingelagert sind, haben vielfach eine beinahe ebenso starke Verwandtschaft zu Farbstoffen, wie Saffranin, Fuchsin u. s. w., wie die Kerne selbst. Hierdurch kommen jene eigenartigen Bilder zu Stande, die als Spiessfiguren, Entzündungsspiesse u. s. w. schon bekannt sind. Auch der Atlas von P. Grawitz zeigt ähnliche Figuren auf Tafel XX, Platte 1, 2, 3 und Tafel XXI Platte 1, wo Bilder von einem ganz frischen, über Nacht entstandenen Erysipel dargestellt sind. Ich habe dieselben auch bei anderen Carcinomen, Entzündungs- und aseptischen Heilungsprozessen wiederholt angetroffen.

Durch eine besondere Gleichmässigkeit in den Formen der Kerne der kleinzelligen Infiltration zeichnete sich ein metastatisches Carcinom des Unterarmes aus, bei welchem der Primärtumor ein Cancroid der Lippe war. Die grossen epithelialen Zellen der Alveolen, die vielfach zu Cancroidperlen gruppirt sind, enthalten eine sehr reichliche Anzahl von grossen und deutlichen Kerntheilungsfiguren. Nur an der Grenzzone des Carcinoms findet sich in dem Stroma eine ganz geringe Anzahl kleiner runder Kerne mit kleinem Zellleib; unter einer grossen Anzahl von Präparaten fand ich in diesen Zellen ein paar vereinzelte karyokinetische Kerntheilungsfiguren. Sonst besteht das Stroma und die sehr reichliche kleinzellige Infiltration aus schmalen länglichen Kernen von verschiedener Grösse, die, wie die Saffraninfärbung ergiebt, theils in den Verlauf von elastischen Fasern eingelagert erscheinen, theils der Randzone von leimgebenden Bindegewebsbündeln angehören. Es finden sich unter ihnen so-

wohl solche, die sich intensiv und diffus gefärbt haben, wie auch solche, bei denen die Rothfärbung auf die Kernmembran und körnigen Chromatinpartikelchen beschränkt ist. Bei einer gewissen Gleichmässigkeit in der äusseren Form tritt aber ein Unterschied in der Grösse sehr hervor. Von den relativ grossen, beinahe bläschenförmigen Gebilden, die an der Grenzzone der Bündel liegen, sieht man Uebergänge bis zu den allerkleinsten Formen in Gestalt von kleinen strich- oder punktförmigen Chromatinpartikelchen.

Ich könnte diese Beschreibung mit geringen Modificationen noch bei einer Anzahl von weiteren Präparaten wiederholen. Wer die Randzone von Carcinomen in einer grösseren Zahl von Fällen untersucht, wird sicherlich dieselben Bilder finden. Die erste Lieferung des Atlas von P. Grawitz, die eine Anzahl von Carcinomen photographisch wiedergiebt, veranschaulicht auf Tafel IV, Platte 1 und Tafel V, Platte 2 Bilder, welche diese kleinen, länglichen, in Fasern gelegenen Kernformen enthalten. In meiner Abhandlung (dieses Archiv, Bd. 129) stellt Figur 3 ein Mammacarcinom dar, bei welchem an der Randzone der Epithelwucherung derartige schmale Kerne gleichfalls zahlreich vertreten sind.

Die vorher beschriebenen Bilder ergaben gegenüber den wenig zahlreichen, mit Kern und protoplasmatischem Zellleib versehenen Zellformen eine solch reichliche Menge von kleinen schmalen, in Bindegewebs- und elastischen Fasern gelegenen Kernen, dass dieselben an diesen Stellen als der wesentlichste Theil der kleinzelligen Infiltration zu betrachten sind. Die Beurtheilung der Entstehung derselben ist somit in diesen Fällen dadurch sehr vereinfacht, dass wir es nur mit einer Art von Zellen oder besser gesagt von Kernen zu thun haben, die ohne eine Spur von Zellleib von der gleichmässig gefärbten Grundsubstanz dicht umgeben oder bei fibrösen Geweben in den Verlauf der Fasern eingeschlossen liegen. Dass diese Kerne in loco aus der Grundsubstanz entstanden und wirklich als die erste Entwickelungsstufe der kleinzelligen Infiltration zu betrachten sind, will ich als den wichtigsten Theil dieser Abhandlung erörtern, nachdem ich zuvor den Nachweis geführt habe, dass die übrigen bekannten Factoren der mitotischen und amitotischen

Kerntheilung und der Zellenwanderung nicht zur Erklärung der zelligen Infiltration ausreichen.

II. Die ausgebildeten Zellformen der kleinzelligen Infiltration.

Die ausgebildeten, mit Kern und Zellleib versehenen Zellen der zelligen Infiltration bieten an Grösse und Form erhebliche Varietäten. Wenn ich die beiden Extreme, zwischen denen es Uebergangsbilder in allen Entwickelungsstufen giebt, kurz charakterisire, so handelt es sich hier einerseits um grosse Zellformen mit relativ grossem Zellleib und ovalem bläschenförmigem Kern und andererseits um kleine Gebilde mit geringem, oft sehr minimalem Zellleib und chromatinreichem kleinem rundem oder kleeblattförmig getheiltem Kern. Die ersteren sind als die präexistirenden fixen Bindegewebszellen, die letzteren in Folge der Aehnlichkeit ihrer Formen als Wanderzellen angesehen und die Entstehung der übrigen hat man sich bisher auf karyokinetischem oder auch amitotischem Wege gedacht. Es soll auch das Vorkommen dieser letzterwähnten Art von Zellenbildung eben so wenig gänzlich in Abrede gestellt werden, wie die Möglichkeit einer Einwanderung von Blut- und Lymphzellen. Wer jedoch mit diesen beiden Factoren die Entstehung der kleinzelligen Infiltration für genügend erklärt halten will, der müsste zuvor die folgenden drei Fragen erörtern:

1. Rechtfertigt der Befund an Mitosen die Annahme der Entstehung eines grösseren Theiles der Zellen auf diesem Wege?
2. Können nicht leukocytenähnliche Zellgebilde in loco entstehen?
3. Wie entstehen die oft an der Peripherie sehr zahlreich gelegenen, vorher als die Vorstadien der kleinzelligen Infiltration bezeichneten kleinen schmalen Kerne und was wird aus ihnen?

1. Rechtfertigt der Befund an Mitosen die Annahme der Entstehung eines grösseren Theiles der Zellen auf diesem Wege?

Der Reichthum an Theilungsfiguren in den epithelialen Kernen, ist, wenn es sich um frisch fixirte Objecte handelt, in den meisten Carcinomen ein sehr grosser. Um so auffälliger

muss es erscheinen, dass die Zellen der kleinzelligen Infiltration bei Carcinomen Mitosen nur ganz vereinzelt aufweisen. An sehr zahlreichen, gut fixirten und gefärbten Präparaten, die ich neuerdings wiederum auf diese Frage hin durchmustert habe, konnte ich sehr oft ein vollständiges Fehlen oder höchstens ein nur vereinzeltes Vorkommen von karyokinetischen Figuren constatiren. Hansemann ist (dieses Archiv, Bd. 133, S. 147) zu entgegengesetzten Resultaten gekommen. Er hat „bei jedem geeignet präparirten Carcinom, dessen Stroma eine wirkliche Zellvermehrung gegenüber dem Mutterorgan aufwies, in diesem Stroma Mitosen gefunden, manchmal sogar in erheblicher Anzahl“. Ob es sich in diesen Fällen nicht um eine Complication von acuter Entzündung und Geschwulstwucherung gehandelt hat, entzieht sich meiner Beurtheilung, da Hansemann keinerlei nähere casuistischen Angaben macht. Ich hege aber deshalb die Vermuthung, dass etwas Derartiges in Frage kommt, weil ich bei Phlegmonen, frischen Wunden u. s. w. mit derselben Präparationsmethode sehr häufig reichliche Mitosen im Bindegewebe gefunden habe. Auch ein Vergleich mit der kleinzelligen Infiltration bei Sarcomen liefert bereits ganz andere Resultate. Der Befund an Mitosen ist bei schnell wachsenden Sarcomen entschieden reichlicher wie bei den Carcinomen. Bei dem später zu besprechenden Sarcom der Mamma finden sich mehrfach in demselben Gesichtsfeld eine Anzahl von Mitosen sowohl in den Geschwulstzellen, wie in den Bindegewebszellen der nächsten Nachbarschaft. Dieser minimale Befund an Bindegewebsmitosen beim Carcinom, der im Vergleich mit den reichlichen Kerntheilungsfiguren in den epithelialen Krebszellen, ebenso wie im Vergleich mit anderen Prozessen im Bindegewebe selbst, als auffallend geringfügig bezeichnet werden muss, verdient sicher für die Genese der kleinzelligen Infiltration besondere Berücksichtigung. Jedenfalls ist er keineswegs ausreichend, bei Carcinomen mit einigermaassen reichlicher Zellinfiltration der Umgebung uns eine Erklärung für die Entstehung eines wesentlichen Theiles dieser Zellgebilde zu geben.

Dass eine Zellvermehrung auf amitotischem Wege hierbei eine besondere Rolle spiele, ist eben so wenig aus den Befunden zu erschliessen. Etwaige Uebergangsformen, bei denen Kerne

oder Zellen noch protoplasmatischen Zusammenhang zeigen, finden sich höchstens vereinzelt; vielmehr sind dort, wo bindegewebige Grundsubstanz zwischen den Zellen liegt, die letzteren stets durch Fasern der Art getrennt, dass die Annahme einer einfachen Kern- oder Zellenabschnürung für das derbe Fasergewebe gar nicht in Frage kommen kann.

2. Können leukocyten- oder lymphocytenähnliche Zellformen in loco entstehen.

Die früheren Untersucher, welche diese Zellen sämmtlich als eingewanderte betrachteten, haben zur Entscheidung dieser Frage vornehmlich solche Stellen ausgewählt, an welchen die zellige Infiltration am weitesten vorgeschritten war, an welchen also die Zellen sehr zahlreich und beinahe ohne Zwischensubstanz dicht neben einander lagen. Ueber irgend welche genetische Beziehungen zu der Grundsubstanz und den Zellen des Gewebes konnte man daher hier keinen Aufschluss erhalten. Die Möglichkeit, dass Gewebszellen die vorbenannten wanderzellenähnlichen Formen annehmen, ist von zahlreichen Autoren anerkannt. Einen sehr werthvollen Beitrag zu dieser Frage hat Flemming (Ueber die Bildung von Richtungsfiguren in Säugethiereiern beim Untergang Graaf'scher Follikel. Arch. f. Anatomie und Entwickelungsgeschichte. 1885) geliefert, der die Veränderungen der Graaf'schen Follikel bei ausgewachsenen Thieren beobachtete. Flemming sagt: „unter den grösseren Follikeln fallen fast in jedem Längsschnitt des Eierstocks einige durch eine ganz eigenthümliche Beschaffenheit des Epithels auf". Er fand „kleine compacte Brocken von stark chromatischer Substanz, die sich in einer grossen Zahl von Follikelepithelzellen an Stelle der Kerne befinden, bald einfach, bald mehrfach, in den verschiedensten Grössen und theils von runden, theils unregelmässigen Formen". Den Vorgang der Bildung dieser Kernformen bezeichnet Flemming als Chromatolyse und sagt: „Ich wähle dabei absichtlich die Endung „lysis" um anzudeuten, dass man es nicht blos mit einem Zerfall der chromatischen Substanz und weiter der Zellen zu thun hat". Auch Flemming weist die Möglichkeit einer Verwechselung mit Leukocyten entschieden zurück. „Jede genauere Untersuchung zeigt die Verschiedenheit beider Dinge."

„Ausserdem aber müsste, wenn ein Eindringen von Wanderzellen von aussen irgendwie bei dem Processus betheiligt sein sollte, doch in der Theca der betroffenen Follikel auch eine besondere Zahl von Leukocyten gefunden werden; dies ist niemals der Fall.“ Aehnliche karyolytische Figuren sind beschrieben von Hermann am Haarbalg von Säugethieren, an Knorpelzellen an der Verknöcherungszone, ferner von Werner, Cornil und Demarbaix an Riesenzellen.

Unter den Geschwulstzellen findet man gar nicht selten, sowohl bei Carcinomen wie bei Sarcomen Gebilde mit getheiltem Kern und hat dort auch Gelegenheit, alle Uebergangsformen von den grossen epithelialen bis zu den verkümmerten leukocytären Formen zu sehen.

In einem Lippenkrebse, welcher innerhalb der Cancroidperlen diese Kernformen sehr reichlich enthielt, fanden sich: 1) chromatolytisch getheilte Kerne bei erhaltener Kernmembran in einem grossen Zellleib; 2) chromatolytisch getheilte Kerne, bei denen die Kernmembran fehlt, bei denen aber der Zellleib durch Grösse und Form, sowie durch Riffelung seines Randes den epithelialen Charakter verrieth; 3) chromatolytisch getheilte Kerne ohne Kernmembran mit kleinem Zellleib und unter diesen solche Formen, welche den Leukocyten glichen. Ebenso fand ich gelegentlich in grosszelligen Sarcomen zwischen auffallend grossen Sarcomzellen die leukocytenähnlichen Formen sehr reichlich vertreten.

Nicht nur diese Leukocytenformen sollen eingewanderte Zellen sein. Hansemann weist (dieses Archiv. Bd. 133) darauf hin, dass auch Geschwulstzellen active Locomotionen vornehmen und sagt dort: „wir wissen von der Wanderungsfähigkeit der Geschwulstzellen, eine Kenntniss, zu der Grawitz selbst in seiner Dissertation beigetragen hat“ ..... Da Grawitz nun bei den 1873 dort mitgetheilten Untersuchungen nur bei 2 Lymphosarcomen Contractionserscheinungen von Zellen beobachtete, dieselben aber bei anderen Sarcomen und Carcinomen gänzlich vermisste und Locomotionserscheinungen von Zellen überhaupt nicht fand, so kann ein Leser diese Dissertation wohl kaum als einen Beitrag zur Kenntniss der Wanderungsfähigkeit der Geschwulstzellen ansehen. Ob ausser dieser Quelle noch andere literarische

Beweise für die von Hansemann als feststehend angenommene Wanderungsfähigkeit von Geschwulstzellen vorliegen, ist aus den Angaben (a. a. O.) nicht zu ersehen.

Die Thatsache, dass man bei entzündlichen Prozessen leukocytenähnliche Zellgebilde zwischen den Epithelzellen der Epidermis manchmal in grösserer Anzahl findet, ist oft erwähnt, und als Beleg für die Möglichkeit der Wanderung dieser Zellen angeführt. Klebs hat beide Zellformen durch protoplasmatischen Zusammenhang verbunden angetroffen und daraus geschlossen, dass dort Leukocyten durch Abschnürung von Epithelien entstehen.

Dass die in dem katarrhalischen Secret der Schleimhäute enthaltenen leukocytenähnlichen Zellformen von den Epithelzellen der Schleimhaut abstammen, wies E. Neumann (Ueber flimmernde Eiterzellen. Centralblatt für die med. Wissensch. No. 24. 1876) an dem Secret der Schleimhaut der Mund- und Rachenhöhle bei Fröschen nach. Nachdem er durch Application einer $\frac{1}{4}-\frac{1}{2}$procentigen Osmiumsäurelösung eine katarrhalische Entzündung veranlasst hatte, fand er nach 24—28 Stunden Zellen, die mit den Epithelien die Cilienbekleidung gemeinsam hatten, im Uebrigen aber den Eiterkörperchen glichen. Aehnliche runde und birnenförmige Flimmerzellen wurden schon früher von Rindfleisch, Cornil und Ranvier und Brücke beschrieben. Socoloff (Ueber die Bildung der Eiterzellen und die Veränderungen der Membrana propria der Schleimhaut bei Entzündungen der Luftwege. Dieses Archiv. Bd. 68), der im Pathologischen Institut in Berlin die Herkunft der Eiter- und Schleimkörperchen auf der katarrhalisch entzündeten Schleimhaut einer experimentellen Untersuchung unterwarf, kam auch zu dem Resultat, dass dieselben in der Epithelschicht selbst entstanden seien. Die Untersuchungen dieser Autoren geben ein entscheidendes Zeugniss für das bestrittene Vorkommen einer wirklichen epithelialen Eiterung, welches allerdings mit dem exclusiven vasculären Ursprung der Eiterkörper nicht vereinbar ist.

Nachdem somit constatirt worden, dass aus epithelialen Zellen leukocytäre Formen hervorgehen können, kann das Vorkommen dieser Zellen zwischen den Epithelien nicht mehr als ausreichender Beweis für die Einwanderung der letzteren angesehen werden.

Da nun fast überall, wo in der Literatur gekerbte Kerne in Epithelzellen oder in Muskelbündeln beobachtet worden sind, die Erklärung als selbstverständlich betrachtet worden ist, dass Wanderzellen in die Gewebszellen eingedrungen seien, so weise ich hier auf die im Greifswalder pathologischen Institut gearbeitete Dissertation von G. Budde hin, in welcher die Entstehung dieser Zellformen in ihrer ganzen Aufeinanderfolge am lebenden Hornhautgewebe beobachtet worden ist. Die Untersuchung hat ergeben, dass an der herausgeschnittenen Hornhaut im Inneren der sternförmigen Hornhautkörperchen während der Beobachtungszeit sich Veränderungen vollziehen, welche mit der Bildung wandernder Protoplasmaklumpen abschliessen. Die Fixirung der erst im Verlaufe der Beobachtungszeit mit solchen Wanderzellen erfüllten Gewebsabschnitte ergab dieselben Kernformen, die in den ersten Stunden nach Impfung mit Tuberkelbacillen aufgetreten und im Atlas von P. Grawitz auf Taf. X und den benachbarten Tafeln dargestellt sind. Während das lebende Object einen anscheinend kernlosen amöboiden Körper zeigt, tritt nach der Fixirung und Färbung ein einfacher, doppelter, dreifacher oder gekrümmter Kern hervor, welcher durchaus den mehrkernigen Leukocyten gleicht. Diese Untersuchungsmethode dürfte wohl keinen Zweifel darüber lassen, dass alle diejenigen Autoren, welche gekerbte Kerne sogar in den Epithelien für eingewanderte bezeichnen, in Zukunft wirkliche Beweise dafür beizubringen haben. Auf den Unterschied zwischen wandernden Zellen, und solchen, die wirklich eingewandert sind, hat schon Stricker aufmerksam gemacht. In dem bindegewebigen Stroma der Krebse finden sich nun diese leukocyten- und besonders die lymphocytenähnlichen Zellformen gelegentlich recht zahlreich und liegen dann häufig in nächster Nähe der Grenze der Epithelwucherung dicht gedrängt. Hansemann spricht in diesem Falle von einem „Infiltrationswall, der sich vor die Carcinomzellen legt, und fast stets lymphoiden Charakter trägt“. Wer jedoch an gut fixirten und gefärbten Präparaten die Gestalt dieser Zellformen genau vergleicht, dem muss hier eine Differenz in der Grösse und Form der einzelnen Zellen auffallen, die man bei den Zellen der Blut- oder Lymphflüssigkeit nicht findet. Während die letzteren eine grosse Uebereinstimmung ihrer Zellen

aufweisen, findet man diese Gleichmässigkeit der Formen bei der kleinzelligen Infiltration nicht. Die Kernformen der kleinen Rundzellen, die man nach Cohnheim für Leukocyten hält, zeigen neben den Grössendifferenzen oft eine so auffallend unregelmässige Verklumpung des Chromatins, wie man sie bei den normalen Zellen der Lymphdrüsen oder des Blutes nie sieht. Auf diesen Unterschied der Formen hat unter Anderen auch E. Neumann (Farblose Blut- und Eiterzellen. Berliner klin. Wochenschr. No. 41. 1878) hingewiesen, der bei einem Fall von lymphatischer Leukämie die farblosen Zellen des Blutes mit den in Vesicatorblasen desselben Individuums befindlichen Eiterkörperchen verglich, und einen erheblichen Unterschied constatirte, der gleichfalls zwischen jenen und den im katarrhalischen Sputum des Patienten vorhandenen Zellen in gleicher Deutlichkeit hervortrat.

Fragen wir uns nun, wie kommt es, dass man diese Zellen, die allerdings oft eine grosse Aehnlichkeit, aber doch keine absolute Uebereinstimmung mit den Zellen des Blut- und Lymphstromes zeigen, für eingewanderte hält, und welche positiven Beweise sind bisher hierfür erbracht worden?

Bezüglich der bösartigen Geschwülste hat sich nie eine Arbeit intensiv mit der Frage der Herkunft dieser Zellen beschäftigt. Cohnheim, der die Emigrationstheorie lehrte, und in erster Linie ihre Verantwortung trägt, hat dieselben auch nur bei dem Capitel Entzündung zu beweisen sich bestrebt. Er beobachtete an dem unter dem Mikroskop ausgespannten Mesenterium mit Curare gelähmter Frösche, also unter ganz abnormen Verhältnissen, die Randstellung und den Austritt der farblosen und rothen Blutkörperchen aus den venösen Gefässen, und zog daraus den Schluss, dass jede Zellvermehrung bei der Entzündung durch eine Auswanderung von Blutzellen erklärt werden müsse. Zur Illustration citire ich seine Beweisführung bei dem Capitel Entzündung, wo er S. 256 (Allgem. Pathologie. 1882) wörtlich sagt: „Wie die farblosen Zellen, welche den Namen Exsudat- oder Eiterkörperchen erhielten, in die entzündlichen Ergüsse hineingekommen, darüber hat es im Laufe der letzten Decennien mehrere Theorien gegeben, auf deren eingehende Darlegung Sie heutzutage gerne verzichten werden, nachdem es gelungen ist,

den Durchtritt der farblosen Blutkörperchen aus dem Inneren der Gefässe in die Umgebung unter den Augen unmittelbar zu beobachten. Wir wissen jetzt, dass die Eiterkörperchen nicht blos, worauf Virchow schon vor sehr langer Zeit wiederholt und nachdrücklich hingewiesen, mit den farblosen Blutkörperchen in Gestalt und Eigenschaften vollkommen übereinstimmen, sondern dass sie eben nichts anderes sind, als extravasirte weisse Blutkörperchen."

Welch weitgehende Schlüsse Cohnheim aber aus der einfachen Beobachtung des Durchtritts von Zellen durch die Venenwandung gezogen hat, sehen wir auf S. 338, wo er wörtlich sagt: „Aber wenn Sie von einer Wunde, die seit etwa 8 Tagen granulirt, oder aus einem etwa ebenso alten umschriebenen Exsudat der Bauchhöhle oder des Unterhautgewebes einen Tropfen Flüssigkeit unter das Mikroskop bringen, so werden Sie in der Regel zwischen zahllosen gewöhnlichen und etlichen verfetteten Eiterkörperchen noch eine beschränkte Anzahl anderer Gebilde sehen, die erheblich grösser sind als jene, von verschiedener Gestalt, kuglig oder mehr elliptisch oder auch unregelmässig geformt, einige mit einem grossen Kern, andere mit mehreren, einzelne sogar mit sehr vielen, dabei einige blass und feinkörnig, andere dagegen ganz grob granulirt. Was bedeuten diese Gebilde? und woher stammen sie? Denn aus dem Blute, aus den Gefässen können sie nicht gekommen sein, einfach deshalb, weil es ihresgleichen niemals im Blute giebt. Sie müssen ausserhalb der Gefässe entstanden sein, und da sie einerseits nur in den Entzündungsprodukten vorkommen, andererseits in diesen aber an jeder Localität des Körpers, so muss sich die Vermuthung unwillkürlich aufdrängen, dass es die Eiterkörperchen sind, aus denen jene ihren Ursprung genommen haben."

Da nun Cohnheim bei Besprechung der Krebsgewächse zu der hier gegebenen „Beweisführung" keine Ergänzung hinzufügt, so liegt es allen denjenigen Autoren, welche wie Hansemann die Einwanderung von Leukocyten wie eine bewiesene Thatsache behandeln, ob, ihrerseits einen wirklichen Beweis anzutreten, anstatt einen Ton anzuschlagen, als wenn wir mit unserem Zweifel an den zuverlässigsten Grundlagen der histologischen Wissenschaft rüttelten; denn es handelt sich nicht darum,

aus der Formähnlichkeit auf die Möglichkeit einer Einwanderung zu schliessen, sondern diese Deutung als die einzig mögliche nachzuweisen, wozu meines Wissens bisher auch nicht der Anfang gemacht worden ist.

Eben so wenig kann ich es als einen positiven Beweis ansehen, wenn Hansemann eine gewisse Aehnlichkeit in den Kerntheilungsfiguren dieser beiden Zellenarten für die Identität derselben anführt.

Eine sichere Beurtheilung der Herkunft aller dieser wanderzellenähnlichen Gebilde ist ja zur Zeit noch mit grossen Schwierigkeiten verknüpft. Von Seiten der Grawitz'schen Schule ist aber bereits der positive Beweis erbracht, dass ein Theil dieser leukocytenähnlichen Zellgebilde unbedingt als Gewebszellen betrachtet werden muss.

In dem Atlas der pathologischen Gewebelehre von Grawitz ist auf Tafel XVIII, Platte 1 ein Präparat einer 24 Stunden alten Wunde bei Oelimmersion wiedergegeben, welches in einem spindelförmigen Zellleib Kerne erkennen lässt, die genau wie die Kerne von Leukocyten dreifach getheilt sind. Auf Platte 2 derselben Tafel, welche ein Präparat einer 3¾ Stunden alten Wunde bei sehr starker Vergrösserung (Zeiss, Oelimmersion und Ocular 8) wiedergiebt, sieht man innerhalb und am Rande eines quergetroffenen Bindegewebsbündels eine Anzahl leukocytenähnlicher Zellgebilde von der verschiedensten Grösse und den auffälligsten Formen unterschieden. Wenn schon die Lage derselben innerhalb der Bindegewebsfibrillenbündel und der Zusammenhang mit elastischen Fasern nothwendig darauf hinweisen, das wir es mit Gewebszellen zu thun haben, so sagt uns bereits ein Blick auf diese verschieden grossen Zellformen, dass, wenn die grösseren derselben etwa Leukocyten wären, dann die etwa um das 5fache kleineren Gebilde unbedingt etwas anderes sein müssten.

Unter den Zellen der kleinzelligen Infiltration bei Carcinomen finden sich, besonders wenn man eine intensive Gegenfärbung der Grundsubstanz vorzunehmen pflegt, oftmals leukocytäre Zellformen in der Grundsubstanz mit derselben durch faserige Ausläufer verbunden, oder der Art in sich verbreiternde Bindegewebsfibrillen eingelagert, wie ich es in diesem Archiv, Bd. 129

beschrieben und Tafel II, Figur 2 abgebildet habe. Die Abbildung stammt von einem Carcinom der Nasenhaut. Man sieht dort in den Verlauf der Fasern eingelagert sowohl die kleinen schmalen länglichen Kernformen mit allen Uebergangsstadien bis zu ovalen bläschenförmigen Gebilden. Man sieht ferner leukocytenähnliche Formen mit drei- oder vierfach getheiltem Kern, und zwar liegen dieselben stellenweise frei ohne erkennbaren Zusammenhang mit den Fibrillen; stellenweise sieht man jedoch (rechts unten) dieselben der Faser der Art anliegen, dass ein protoplasmatischer Zusammenhang zwischen beiden besteht, oder man sieht sie in den Verlauf einer feinen sich an dieser Stelle verbreiternden Fibrille eingeschaltet.

Derartige Bilder findet man bei einer genaueren Färbung der Grundsubstanz gar nicht so selten, sowohl bei Carcinomen wie bei Sarcomen. Ich habe derartige Präparate und Photogramme von einem grosszelligen Sarcom der Mamma einer älteren Frau.

Es handelt sich um eine Neubildung mit sehr grossen epithelähnlichen Geschwulstzellen. Der sehr umfangreiche, meist durch eine deutliche Zellmembran begrenzte Zellleib erscheint zum Theil hell, homogen, zum Theil körnig granulirt. Während bei den meisten die Zellmembran eine scharfe Zellgrenze markirt, fehlt dieselbe einem anderen Theile völlig, so dass es sich hier um diffus in das Protoplasma der leimgebenden Grundsubstanz übergehende grosse Protoplasmaklumpen handelt. Die meisten Kerne sind grosse bläschenförmige Gebilde mit einem oder mehreren Kernkörperchen. Vielfach liegen mehrere oder eine ganze Anzahl solcher bläschenförmigen Kerne dicht gedrängt zusammen; das Zellprotoplasma dieser grossen Zellen erscheint dann sehr feinkörnig granulirt und es fehlt ihnen meist die Zellmembran. Zwischen diesen Geschwulstzellen finden sich nun Bündel ruhender Grundsubstanz neben dünnen Bindegewebsfasern mit kleinen Kern- oder Zellformen der verschiedensten Art. Eine scharfe Trennung von Geschwulstzellen und bindegewebigem Theil des Tumors, eine alveoläre Struktur, ist jedoch nicht vorhanden.

Unter den in den Fibrillenbündeln gelegenen Kern- und Zellformen finden sich höchst unregelmässige schmale längliche

und gebogene, sowie eine Anzahl mit getheiltem Kern, von denen einige ohne Zellprotoplasma in den Fasern liegen, während andere mit einem sehr kleinen Zellleib sich zwischen denselben befinden.

Das Resultat unserer Untersuchungen ist also dahin zusammenzufassen, dass es erstens der trotz einer gewissen Aehnlichkeit bei aufmerksamer Betrachtung sehr in die Augen fallende Unterschied an Grösse und Form, zweitens der directe, gelegentlich sehr innige Zusammenhang mit den Fasern der Grundsubstanz ist, die uns veranlassen, diese Zellen für etwas anderes als Wanderzellen zu halten und uns für eine Entstehung in loco zu erklären.

3. Wie entstehen die oft an der Peripherie der kleinzelligen Infiltration sehr zahlreich gelegenen, vorher als die „Vorstadien" derselben bereits beschriebenen kleinen schmalen Kerne und was wird aus ihnen?

Die Genese und die weitere Entwickelung dieser Kerne steht für die Beurtheilung der zelligen Infiltration deshalb im Vordergrunde des Interesses, weil sie die erste Stufe der Entstehung dieser Zellen darstellen. Ich habe daher eine Beschreibung solcher Carcinompräparate, deren Peripherie fast ausschliesslich aus diesen Kernformen besteht, an die Spitze dieser Abhandlung gestellt.

Es fragt sich nun, können diese Bilder auch eine andere Deutung erfahren. — Man könnte ja vielleicht einwenden, dass es sich um an der Kante getroffene gewöhnliche fixe Bindegewebszellen handele (vergl. Referat von Ribbert. Deutsche Medic. Wochenschr. No. 13. 1894). Doch lässt sich dem entgegenhalten, dass sowohl bei normalem wie bei entzündetem Gewebe die Chance, von den Gewebszellen Ecken oder Kanten abzuschneiden, relativ gleich ist, und dass vor allen Dingen sich so keine Erklärung für die Thatsache finden lässt, dass diese kleinen länglich schmalen Kerne meistens in grosser Anzahl zusammen an der Grenze des Wucherungsheerdes oder dort sich finden, wo wir dicht neben ihnen ruhende Grundsubstanz erblicken. —

Es liesse sich demnach vielleicht die Entgegnung machen, die Weigert (Artikel der Deutschen Medicin. Wochenschrift) erhoben hat, dass es sich hier nicht um die Entstehung von

Zellen aus Fasern, sondern um den umgekehrten Vorgang, um eine Rückbildung in Narbengewebe handele. Dieser Einwand wird durch solche Präparate widerlegt, die eine sehr starke zellige Infiltration ihrer Umgebung und sehr reichliche Mitosen ihrer Epithelien gerade an der betreffenden Randzone aufweisen, wodurch man zu der Annahme einer zur Zeit lebhaften Ausbreitung des Carcinoms berechtigt ist. Bei derartigen Carcinomen, von denen ich (dieses Archiv, Bd. 129) eine grössere Anzahl beschrieb, zeigten die äussersten Partien der zelligen Infiltration die erwähnten schmalen schlanken Kernfiguren in den Fasern liegend, während die der Epithelwucherung näher gelegenen Theile in der Hauptsache aus runden Zellformen bestanden, mit einem kleinen runden Kern (Typus c) oder kleeblattförmig getheilten Kern (Typus l), wie dies a. a. O. regelmässig aus den Protocollen hervorgeht.

Gerade diese Gruppe von Krebsen habe ich damals aus der Zahl der von mir untersuchten zur genaueren protocollarischen Beschreibung ausgewählt, da sie mir zur Klarstellung des Princips am geeignetsten zu sein schienen, ein Umstand, der allerdings Hansemann veranlasst hat, mich darauf aufmerksam zu machen, dass es auch Carcinome gäbe, welche gar keine zellige Infiltration ihrer Umgebung haben. Hierzu muss ich nun bemerken, dass ich seit über 2 Jahren die in den hiesigen Kliniken vorkommenden und zahlreiche von auswärts gelieferten Carcinomfälle systematisch der Art untersucht habe, dass ich immer von verschiedenen Stellen der Randzone des Tumors entnahm. Ich habe stellenweise einmal eine geringe kleinzellige Infiltration gefunden; ein vollständiges Fehlen derselben ist mir nie vorgekommen. — Doch ganz abgesehen davon, dass bei einer Untersuchung über das Wesen und die Bedeutung der kleinzelligen Infiltration bei Krebsen solche Stellen der Schnitte, welche gar keine zellige Infiltration haben, kaum Wesentliches zur Lösung dieser Frage beitragen können, so möchte ich dem gegenüber besonders hervorheben, dass gerade die schnell wachsenden Tumoren mit einer starken zelligen Infiltration ihrer Umgebung uns die frischesten Zustände dieser zelligen Infiltration zeigen, und dass für die Beurtheilung eines Prozesses immer die frühesten Anfänge den klarsten Aufschluss geben. —

Dieser Gesichtpunkt ist für die Beurtheilung der Entstehung der zelligen Infiltration in gleicher Weise maassgebend bei Carcinomen, wie bei Entzündungsprozessen, Wundheilung u. s. w. Als ich früher auf Veranlassung von Herrn Professor Grawitz Versuche über Wundheilung am Muskel und Nerven anstellte, da bildeten die Präparate, welche von 2—4 Stunden alten Wunden gewonnen waren, die besten Beweisobjecte[1]). In den Muskelfasern war in der nächsten Nähe der Wunde eine sehr auffällige Vermehrung der Kerne von kleiner schmaler länglicher Form aufgetreten, wobei die räumlich getrennte Lage der Kerne und das frühe Stadium des Prozesses die Möglichkeit einer Entstehung durch mitotische Theilung ausschloss, und wobei die Kleinheit der Kerne und die länglich schmale Form eine Verwechselung mit Leukocyten unmöglich machte (siehe Atlas von P. Grawitz, Taf. XIX. Platte 1). — In den Nervenfasern waren die Vorgänge an Axencylinder und Markmantel zu dieser Zeit noch vorwiegend degenerativer Natur, aber das Perineurium zeigt auch hier bereits eine ganz auffällige Vermehrung seiner Kerne, die gleichfalls kleine schmale längliche Form hatten.

Untersucht man frische, wenige Stunden alte Wunden der Haut, so findet man in dem derben Fasergewebe der Nachbarschaft der Wunde in nächster Nähe derselben längliche oder unregelmässig verklumpte Chromatingebilde, die theils am Rande der Bindegewebsbündel liegen, theils mit elastischen Fasern in Zusammenhang stehen. Diese elastischen Fasern sind dann, wie ihre vergrösserte Breite und ihr Verhalten Farbstoffen gegenüber zeigt, aufgequollen; man findet Kerne, die den Fasern anliegen und solche, die an den Umbiegungsstellen solcher Fasern liegen; vor allen Dingen findet man auch Kerne, die in den Fasern gelegen sind. Je weiter vom Wundrand, um so kleiner sind diese Kerngebilde. Zu äusserst liegen kleinste punkt- oder strichförmige Chromatinpartikelchen in Bindegewebs- oder elastischen Fasern.

Diese Gebilde können in Anbetracht des frühen Stadiums des Prozesses, in dem es anerkanntermaassen im derben Faser-

[1]) Wenn Ribbert (Deutsch. med. Wochenschr. No. 13) diesen Umstand so darstellt, als ob nur in den ersten Anfangsstadien die von uns beschriebenen Umbildungsvorgänge in der Grundsubstanz zu beobachten seien, so beruht diese Auffassung wohl auf einem Missverständniss.

gewebe Kerntheilungsfiguren noch nicht giebt und, da dort überhaupt theilungsfähige Zellen nicht in der Nähe liegen, nicht auf mitotischem Wege entstanden sein; gegen eine amitotische Kernabschnürung spricht aber ihre räumlich getrennte Lage. Der innige Zusammenhang mit den Fasern der Grundsubstanz weist ferner darauf hin, dass wir es mit Kernformen des Gewebes zu thun haben, die auch wegen der unregelmässigen Formen und ihrer sehr verschiedenen Grösse keine Wanderzellen sein können. Sollte das letztere doch jemand annehmen und es für möglich halten, dass etwa der Wachsthumsdruck derartige Formveränderungen der eingewanderten Zellen des Blut- oder Lymphstromes zu Stande bringe, so müsste man auch die Consequenzen ziehen, und in Zukunft Wanderzellen definiren als Kerngebilde mit oder ohne Zellleib, innerhalb von Fasern wie an denselben gelegen, von der verschiedensten Grösse und den denkbar verschiedensten Formen. Da diese feinsten Chromatinpartikelchen, welche sich bei wenige Stunden alten Wunden an der Peripherie der zelligen Infiltration finden, eben so wenig eingewandert sein, wie von vorhandenen Zellen abstammen können, so sind wir zu der Annahme gezwungen, dass sie authochthon an Ort und Stelle innerhalb der Grundsubstanz entstehen.

Die soeben erschienene Abhandlung von Ribbert (Beiträge zur Histogenese des Carcinoms. Dieses Archiv. Bd. 135. S. 433) hat in dieser Frage bis zu einem gewissen Grad ähnliche Befunde mitgetheilt, mit einer allerdings etwas anderen Deutung. Ribbert sagt: „Es giebt eben in jedem Bindegewebe theils jene kaum sich färbenden, theils äusserst feine, schmale, aber Farbstoffe aufnehmende Kerne, die aber wegen ihrer geringen Masse nur wenig in's Auge fallen. Beide können bei entzündlichen und sonstigen Prozessen anschwellen, das zugehörige Protoplasma vermehrt sich gleichfalls und so tauchen in der That sehr schnell Zellen auf, die früher nur undeutlich hervortraten, die aber nach ihrer Vergrösserung gewiss auch weiterer Vermehrung fähig sind. Werden sie nun in so kurzer Zeit viel besser sichtbar als vorher, so imponirt uns mit einem Male das Bindegewebe durch seinen scheinbar ganz neu entstandenen Reichthum an Zellen. Aber diese waren ja doch schon vorher vorhanden, wenn auch in einem, wenn ich so sagen

soll, reducirten Zustande. Kann ich also in diesem Punkte Grawitz eben so wenig beistimmen, wie viele andere Beobachter, so ist mir doch so viel sicher, dass seine Befunde nicht nur auf Verwechselung mit neugebildeten und zugewanderten Elementen zu beziehen sind, sondern dass in der That in dem angedeuteten Umfange eine Art „Erwachen" stattfindet, aber freilich nur so, dass bis dahin wenig entwickelte, oder in eine Art Reifezustand versetzte Zellen wieder grösser und vermehrungsfähig werden."

Hiermit ist aber bereits eine nicht ganz unwesentliche Uebereinstimmung mit der von Grawitz gegebenen Deutung gefunden. Die Ribbert'sche Deutung ist lediglich dadurch different, dass sie sagt, die Kerne verschwinden bei der normalen Entwickelung des Gewebes nicht vollständig, sondern bleiben als verkleinerte chromatinarme Gebilde nachweisbar. Für einen kleinen Theil der embryonalen Kerne mag dies auch manchmal zutreffen. Zur Erzielung einer völligen Einigung wäre nur die Frage nöthig zu untersuchen, verschwindet nicht bei der normalen Entwickelung das Gros der Kerne so vollständig in der ruhenden Grundsubstanz, dass sie mit unseren besten und prägnantesten Chromatinfärbungen und Gegenfärbungen der Grundsubstanz nicht mehr deutlich zu machen sind, und kommen nicht bei progressiven Ernährungsstörungen wieder sehr zahlreiche Kerne zum Vorschein, deren Existenz vorher nicht nachzuweisen war? Wer diese letztere Frage an der äussersten Grenzzone von Carcinomen oder an der Randzone der zelligen Infiltration frischer, wenige Stunden alter Wunden verfolgt, der wird in der That an der äussersten Zone derartig feine, punkt- oder strichförmige Andeutungen von Chromatinsubstanz in den leimgebenden Bündeln zu Gesicht bekommen, dass dieselben mit den stärksten Vergrösserungen eben noch als Theile chromatischer Substanz dicht neben den chromatinfreien Bündeln fibrillärer Grundsubstanz zu erkennen sind; da man bei den frischen Wunden einen wenige Stunden alten, nach der Peripherie hin in schnellem Fortschreiten begriffenen Prozess vor sich hat, so folgt daraus, dass diese feinen Chromatinpartikelchen das ganz frische Produkt der Wundentzündung darstellen.

In der Gewebelehre überhaupt ist es seit ihren ersten Anfängen als zulässig betrachtet worden, die einzelnen Bestand-

theile einer Zelle, als da sind Membran, Zellleib, Kern und Kernkörperchen, auch solchen Gebilden zuzuschreiben, welche den einen oder anderen Antheil nicht erkennen liessen; so hat in der früheren Zeit Donders auch den spindelförmigen Bindegewebskörperchen eine Membran zugeschrieben, und hat aus dieser Membran die Bildung der elastischen Fasern hergeleitet. In ähnlicher Weise wird auch jetzt noch ein jeder Kern, der sich im reifen Fasergewebe findet, als der Mittelpunkt eines protoplasmatischen Zellkörpers gedacht, obgleich es leicht nachweisbar ist, dass dieser im jungen Gewebe allerdings vorhandene Zellkörper später in Grundsubstanz übergegangen ist. Da nun aber auch einschliesslich der kleinsten Kernfiguren das Cutisgewebe auf gleichem Raume ausserordentlich viel weniger Kerngebilde enthält, als es zur Zeit der Entwickelung besass, und da hierüber trotz aller sonstigen Meinungsverschiedenheiten Einigkeit besteht, so muss man folgerichtig auch schliessen, dass der Gehalt an Chromatinsubstanz für uns maassgebend ist, um den Kerngehalt eines Gewebes zu prüfen, und dass es nicht angängig ist, von dicken Bindegewebsbündeln, welche auch bei sorgfältigster Kernfärbung einen Chromatingehalt nicht zeigen, dessen ungeachtet das Vorhandensein zahlreicher Kerne und Zellen als solcher zu erschliessen. Wenn wir also bei Ernährungsstörungen auch in den vorher chromatinfreien dicken Fibrillenbündeln reichliche chromatinhaltige Körper zur Anschauung bringen können, so kann man nicht behaupten, dass hier Kerne oder gar Zellen in verkleinerter Gestalt bereits als solche gelegen hätten, sondern dass entweder im Heitzmann'schen Sinne ein Netzwerk bestanden habe, aus welchem die Kerne und Zellkörper hervorgegangen seien, oder mit unserer Darstellung, dass auch unabhängig davon eine Chromatin- und Protoplasmabildung aus der Substanz der Fibrillenbündel erfolgt ist.

Eine ganz eigenartige Erklärung für das Zustandekommen dieser Anfangsstadien der zelligen Infiltration ist nun (dieses Archiv. Bd. 133. Heft 1. S. 147) von Hansemann gegeben worden. Hansemann hat dort die sehr allgemein gefasste Erklärung abgegeben, dieselben Befunde auch gehabt zu haben; er stellt dieselben als eine „Verjüngung des Gewebes“ oder eine „Rückkehr zum embryonalen Zustand“ als etwas längst Bekanntes

hin [1]). Nun die Bezeichnung Rückkehr zum embryonalen Zustand ist allerdings früher oft angewandt worden. Dieselbe sollte aber dann nur besagen, dass das Gewebe wieder zellenreicher wird und sie giebt uns vor allen Dingen keinerlei Erklärung über den Modus, wie diese Rückkehr in den zelligen Zustand erfolgt. Nimmt man aber an, dass bei der Entwickelung des Individuums die Grundsubstanz durch eine directe Umwandlung des Zellprotoplasmas gebildet ist, und dass diese Grundsubstanz später auf irgend welche Reize hin wieder zellig werden kann, so ist man eher berechtigt, von einer Rückkehr in den embryonalen (= zelligen) Zustand zu sprechen wie Hansemannn. Denn aus den Ausführungen Hansemann's ist zu entnehmen, dass es sich hier um keine Kernvermehrung, sondern lediglich um eine Aenderung des Volumens der Grundsubstanz einerseits und der zelligen Gebilde andererseits handeln soll, die ein Näherrücken der normaler Weise vorhandenen Kerne zur Folge habe. Diese Anschauung hat zur Voraussetzung, dass in dem alten Streite über die Entstehung der fibrillären Grundsubstanz diejenigen Untersucher Recht behalten hätten, welche die Zwischensubstanz als ein Abscheidungsprodukt ansehen, welches neben und zwischen die Zellen abgesetzt wird. Da bis in die neueste Zeit hin eine grosse Anzahl von namhaften Histologen im Gegensatz hierzu Beobachtungen mitgetheilt hat, welche für eine Umwandlung der Zellsubstanz selbst zu fibrillärer Grundsubstanz sprechen, so darf wohl nicht erwartet werden, dass diese überaus schwierige Streitfrage durch die negativen Angaben Hansemann's über die Entwickelung der Membranae propriae der Harnkanälchen endgültig entschieden sei. Ich beschränke mich also darauf, durch eine einfache mechanische Betrachtung für den hier in Frage stehenden Fall der Entstehung der kleinzelligen Infiltration die von Hansemann vertretene Grundanschauung als unzutreffend abzulehnen.

Ich citire ihn zunächst auf S. 164 wörtlich: „Wenn dagegen bei pathologischen Prozessen die Kerne anschwellen, während sich die Intercellularsubstanz verringert, so müssen im

[1]) Es wäre sehr wünschenswerth, wenn sich Hansemann darüber äussern wollte, bei welchen Autoren er diese Rückkehr zum embryonalen Zustand beschrieben findet. Sollte er etwa Stricker hierbei im Auge haben, so wäre ja damit der wesentlichste Theil seiner Polemik erledigt.

Schnitt natürlich sofort sehr viel zahlreichere Kerne sichtbar werden, als im normalen Gewebe, ohne dass eine wirkliche Vermehrung der Kerne oder Zellen stattgefunden hat.“ Wäre diese Auffassung richtig, so müsste bei progressiven Prozessen das Gewebe (die Gefässfüllung abgerechnet) an Volumen kleiner werden und bei der narbigen Schrumpfung müsste eine Volumensvergrösserung des Gewebes eintreten. Dass dieses nicht der Fall ist, soll eine kurze Mittheilung über Befunde an den bindegewebigen Haarbälgen in der Nähe eines Lippencarcinoms bei einem älteren Manne darthun.

An jedem menschlichen Haar ist der bindegewebige Haarbalg gegen das aussen liegende Bindegewebe durch seinen Faserverlauf ebenso scharf abgegrenzt wie gegen die Wurzelscheiden durch eine, den elastischen Häuten nahestehende, in frischem Zustande glashelle Membran, die Glashaut (vergl. Histologie Stöhr). Das Verhältniss von Volumenszunahme und Kernvermehrung lässt sich demnach hier durch Messung und Zählung bestimmen. Auf den Querschnitten, auf welchen gerade nicht eine Talgdrüse mitgetroffen ist, ergiebt sich annähernd eine concentrische Schichtung der Wurzelscheiden und des Haarbalges um das Haar. Wenn man daher erstens den Inhalt des Kreises, welchen das Haar mit seinen Wurzelscheiden, und zweitens den Inhalt des Kreises, den diese Theile mit dem bindegewebigen Haarbalg zusammen bilden, mathematisch berechnet, und den ersteren vom letzteren subtrahirt, so erhält man den Flächeninhalt des auf dem Querschnitt getroffenen bindegewebigen Haarbalges. Gemessen habe ich mit dem Hartnack'schen Ocular 2 und Zeiss, Objectiv 16 mm, Apert. 0,30 für jeden dieser beiden Kreise 2 auf einander senkrecht stehende Diagonalen und ihre Summe durch 4 dividirt, um den Radius des Kreises zu erhalten. Die Differenz der Quadrate der Radien der beiden vorher angegebenen Kreise ergab dann mit der Zahl π multiplicirt den Flächeninhalt des auf dem Querschnitt getroffenen bindegewebigen Haarbalges.

Da bei dem zur Messung benutzten System (Hartnack'schen Zählocular 2 und Zeiss Objectiv 16 mm, Apert. 0,30) 100 Theilstriche des Oculars genau 60 Theilstrichen eines in 100 Theile getheilten Millimeters (Hartnack'scher Objectträger) entsprachen, so brauchte das Ergebniss der vorigen Rechnung nur mit $(3/500)^2$

multiplicirt zu werden, um den wirklichen Flächeninhalt in Quadratmillimetern ausgedrückt zu erhalten.

Berechnet wurden: 1) Haarbälge in einer Entfernung von etwa 1 cm von der Grenze des Carcinoms. Der Flächeninhalt des bindegewebigen Haarbalges betrug hier

$$(22^2 - 18^2).\pi.(3/500)^2 =$$
$$(484 - 324).\pi.36/1000000 =$$
$$\frac{160.36.\pi}{1000000} = 0{,}018 \text{ qmm.}$$

Dieser bindegewebige Haarbalg enthielt 30 Kerne.

$$(23^2 - 17^2).\pi.(3/500)^2 =$$
$$(529 - 289).\pi.36/1000000 =$$
$$\frac{240.36.\pi}{1000000} = 0{,}027 \text{ qmm.}$$

Dieser bindegewebige Haarbalg enthielt 52 Kerne.

$$(24^2 - 18^2).\pi.(3/500)^2 =$$
$$(576 - 324).\pi.36/1000000 =$$
$$\frac{252.36.\pi}{1000000} = 0{,}0265 \text{ qmm.}$$

Dieser bindegewebige Haarbalg enthielt 44 Kerne.

2) Haarbälge in einer Entfernung von etwa 2—4 mm von der Grenze des Carcinoms. Der Flächeninhalt des bindegewebigen Haarbalges betrug hier

$$[(27\tfrac{1}{2})^2 - (18\tfrac{1}{2})^2].\pi.(3/500)^2 =$$
$$(756{,}25 - 342{,}25).\pi.36/1000000 =$$
$$\frac{414.36.\pi}{1000000} = 0{,}046822 \text{ qmm.}$$

Dieser bindegewebige Haarbalg enthielt 217 Kerne.

$$(29^2 - 15^2).\pi.(3/500)^2 =$$
$$(841 - 225).\pi.36/1000000 =$$
$$\frac{616.36.\pi}{1000000} = 0{,}0696 \text{ qmm.}$$

Dieser bindegewebige Haarbalg enthielt 365 Kerne.

$$(37^2 - 25^2).\pi.(3/500)^2 =$$
$$(1369 - 625).\pi.36/1000000 =$$
$$\frac{744.36.\pi}{1000000} = 0{,}084144 \text{ qmm.}$$

Dieser bindegewebige Haarbalg enthielt 210 Kerne.

Die vorstehende Rechnung zeigt, dass die Haarbälge in der nächsten Nähe des Carcinoms, gegenüber den etwas weiter davon entfernt liegenden eine auffällige Kernvermehrung zeigen; gleichzeitig damit ist aber eine ebenso auffällige Volumenszunahme des ganzen bindegewebigen Haarbalges zu constatiren, so dass von einem

blossen Näherrücken vorher vorhandener Kerne durch Schwinden der Grundsubstanz keine Rede sein kann.

Die Hansemann'sche Auffassung hätte überhaupt als Eventualität nur dann Berücksichtigung verdient, wenn es sich lediglich um mikroskopische Bilder von Geweben mit homogener Grundsubstanz handelte. Sie verliert allen Boden sobald man strukturreichere Gewebe vor sich hat. Ich kann mich also erst dann zu dieser Auffassung bekehren, wenn Hansemann nachweist, dass das Gewebe bei entzündlichen Prozessen an Volumen einbüsst, und dass das Granulationsgewebe bei der narbigen Schrumpfung eine Volumensvergrösserung erfährt.

Eine Betrachtung dieser mitgetheilten Befunde an den bindegewebigen Haarbälgen lässt sich auch gegen die vorher besprochene Auffassung Ribbert's anführen, dass alle diese zahlreichen Kerne in den vergrösserten bindegewebigen Haarbälgen bereits im Ruhezustand des Gewebes färbbar und mikroskopisch nachweisbar vorhanden gewesen und lediglich durch eine Anschwellung deutlicher geworden seien. Nach der vorstehenden Rechnung betrug in dem mitgetheilten Fall der Flächeninhalt der auf dem Querschnitt getroffenen bindegewebigen Haarbälge in einer Entfernung von etwa 1 cm vom Rande des Carcinoms durchschnittlich 0,02 qmm mit durchschnittlich 42 Kernen und in einer Entfernung von 2—4 mm 0,07 qmm mit 264 Kernen. Die dem Carcinom zunächst gelegenen bindegewebigen Haarbälge sind also 3½mal so gross wie die 1 cm von der Carcinomgrenze entfernt gelegenen, die Anzahl der Kerne in den ersteren war 6¼mal so gross wie die Anzahl der Kerne in den letzteren. Die Kernzählungen habe ich bei diesen sämmtlichen Haarbälgen mit Zeiss Ocular 4 und Objectiv 3,0 Apert. 0,95 vorgenommen. Wenn ich nun die 1 cm von der Carcinomgrenze gelegenen Haarbälge statt mit diesem System mit Zeiss Ocul. 8 und Oelimmersion betrachte, so erscheinen sie dadurch auch etwa 3½mal grösser und man müsste demnach, wenn die Auffassung Ribbert's von dem Vorhandensein sämmtlicher Kerne im reducirten Zustande richtig wäre, dieselben Bilder bekommen, wenn man einmal die von der Carcinomgrenze entfernter liegenden kleineren, bindegewebigen Haarbälge mit Ocular 8 und Oelimmersion betrachtet und wenn man dann die der Carcinomgrenze

zunächst gelegenen, grösseren, bindegewebigen Haarbälge mit Ocul. 4 und Objectiv 3,0 Apert. 0,95 besichtigt. Dies ist aber keineswegs der Fall. Bei den letzteren sind und bleiben die Kerne in dem angegebenen Verhältniss zahlreicher als bei den ersteren, wo sie bei dieser stärkeren Vergrösserung lediglich räumlich weiter von einander getrennt erscheinen. Die kleinen schmalen Kerngebilde und Chromatinpartikelchen sind also, wie wir gesehen, weder Produkte einer bestimmten ungeeigneten Schnittführung bei Herstellung der Präparate, sie gehören auch nicht einem Rückbildungsprozesse in Narbengewebe an (Weigert) und sind auch unmöglich als bereits vorher vorhandene färbbare Körperchen nur durch das Schwinden der Grundsubstanz einander näher gerückte Gebilde zu erklären. An der Peripherie des Infiltrationsheerdes sind stets die kleinsten strichförmigen dieser Chromatinpartikelchen gelegen, die nur bei einer prolongirten Färbung in dünnen Farblösungen als solche zum Vorschein kommen. Etwas weiter centralwärts gelegen finden sich dann schon grössere Theile chromatischer Substanz, die bereits ausgesprochene Kernformen darstellen; und zwar giebt es dort solche, die noch diffuse Chromatinfärbung angenommen haben, neben solchen, bei denen sich die Färbung auf die Kernmembran und ein auf dem Durchschnitt sich als körnig präsentirendes Chromatinnetz beschränkt. Je weiter von der normalen Peripherie ab, und je näher dem Centrum, um so grösser erscheint das Gros der Kerne, um so mehr haben die letzteren eine bläschenförmige Gestalt, um so breiter erscheinen die Faserbündel, in denen diese Kerne liegen, und um so mehr gleichen diese Fasern nach Form und dem Verhalten Farbstoffen gegenüber einem protoplasmatischen Zellenleibe. Man kann, indem man auf diesem Wege, von der Peripherie centralwärts vorgehend, die zellige Infiltration bei Carcinomen oder Sarcomen durchmustert, die einzelnen auf einander folgenden Stadien der Reihe nach vor Augen bekommen, und somit bei den bösartigen Geschwülsten ebenso wie bei der Wundheilung eine ausgiebige Erklärung für das Zustandekommen der kleinzelligen Infiltration erhalten, die uns die bisher bekannten Factoren der mitotischen und amitotischen Kerntheilung, sowie die Leukocyteneinwanderung nicht bieten.

XXV.

Ueber die Einwirkung verschiedener Säuren bei der Pepsinverdauung.

(Aus dem Pathologischen Institut der Universität Halle a./S.)

Von Dr. med. M. Hahn.

Die Thatsache, dass die Salzsäure auch durch andere Säuren bei der Pepsinverdauung ersetzt werden kann, ist seit lange bekannt. So stellten Lehmann und Hühnefeld fest, dass auch die Schwefelsäure, Essigsäure, Oxalsäure u. a. eine verdauende Wirkung in Verbindung mit Pepsin ausüben, wenn dieselbe auch schwächer ist, als die der Salzsäure. Wolffhügel[1]) benutzte an Stelle der Salzsäure 4 pro mille Salpetersäure bei seinen Versuchen über Pepsin- und Fibrinverdauung ohne Pepsin. Putzey[2]) untersuchte die peptonbildende Kraft der Jod- und Bromwasserstoffsäure und fand diejenige der Salzsäure weit überlegen. Putzey's Ergebnisse sind in neuester Zeit durch Hübner[3]) im Wesentlichen bestätigt worden. Hübner zog aber auch die Fluorwasserstoffsäure in den Kreis seiner Beobachtungen und ordnet auf Grund genauer quantitativer Bestimmungen die Halogenwasserstoffsäuren nach ihrer Verdauungskraft folgendermaassen: Fluorsäure, Salzsäure, Bromwasserstoffsäure, Jodwasserstoffsäure. Somit verhält sich nach Hübner die Verdauungskraft der Halogenwasserstoffsäuren umgekehrt wie ihre Molekulargewichte. Für die übrigen Säuren liegen quantitative Untersuchungen kaum vor. Dietrich und Davidson[4]), die in Heidenhain's Laboratorium untersuchten, ob die verschiedenen Säuren sich bei der Pepsinverdauung in gleichen absoluten oder gleichen relativen Mengen vertreten können, haben ihr negatives Resultat auch nur durch Schätzungsversuche begründet. Sie controlirten nur,

[1]) Pflüger's Archiv. 1873. S. 188.
[2]) Bulletin de l'academie royale de med. de Belgique. 11. 213.
[3]) Fortschritte der Medicin. No. 5. 1894.
[4]) Arch. f. Anatom. u. Physiol. 1861. S. 688.

ob die Fibrinflocken oder das coagulirte Eiereiweiss in allen Verdauungsgemischen nach Ablauf der gleichen Zeit gelöst war. Derartige Schätzungsversuche können aber jetzt, nachdem die Technik der Verdauungsversuche wesentlich verbessert ist, kaum mehr befriedigen, namentlich, weil die Menge des gebildeten Syntonins nicht berücksichtigt oder vielmehr als zu den eigentlichen Verdauungsprodukten gehörig gerechnet ist. Da die Frage, ob die einzelnen Säuren sich bei der Pepsinverdauung in äquivalenten Mengen vertreten können, bezw. welche Verdauungskraft sie überhaupt entfalten, sowohl von theoretischem wie von praktischem Interesse ist, so erschien es mir der Mühe werth, ihr noch einmal in quantitativen Versuchen näher zu treten.

Die folgende Versuchsreihe berücksichtigt die Wirkung der Salpeter-, Schwefel-, Phosphor- und Borsäure, sowie der Oxal-, Citronen- und Weinsäure.

Bei allen Versuchen wurden Vergleiche angestellt mit einer Verdauungsflüssigkeit, welche 0,281 pCt. Salzsäure enthielt (hergestellt durch 10 ccm Salzsäure vom spec. Gew. 1,124, aufgefüllt zu 1 Liter). Auf diese Säure wurde eine Natronlauge eingestellt und die Mehrzahl der Säuren einfach danach titrirt. Die Phosphorsäure wurde mit Uranlösung titrirt, der Gehalt auch noch durch Bestimmung mit Magnesiamischung controlirt. Von der Oxal-, Bor-, Wein-, Citronensäure wurde die berechnete Menge in Krystallen abgewogen. Der Fragestellung entsprechend mussten die zwei- und dreibasischen Säuren zunächst in $\frac{1}{2}$ bezw. $\frac{1}{3}$ der nach der Salzsäure berechneten procentischen Concentration angewandt werden. Die Versuchsanordnung schloss sich im Wesentlichen an die von Salkowski[1]) wiederholt aufgestellte an. Das benutzte Pepsin war Pepsin. puriss. von Dr. Grübler, das sich in Wasser bezw. Säure beinahe völlig klar löst. Das Ferment wurde in genau abgewogener Menge (0,2) zunächst mit 200 ccm der betreffenden Säure 24 Stunden im Brütschrank bei 38—40° digerirt. Von dieser Flüssigkeit wurden dann die unten angegebenen Mengen am nächsten Tage zu dem Verdauungsmaterial gegeben. Als Substrat der Verdauung wurde Eiweiss in verschiedener Form in Anwendung gezogen. Es ist bekannt,

[1]) Dieses Archiv. B . 120. S. 353. Bd. 122. S. 238. Bd. 127. S. 514.

dass man bei Versuchen über den störenden Einfluss chemischer Körper auf die Pepsinverdauung zu nicht unwesentlich verschiedenen Resultaten kommen kann, je nachdem man die eine oder die andere Eiweissform als Verdauungssubstrat benutzt. Zeigt doch schon die Pepsinsalzsäure an sich, wie bei jedem Versuche leicht erkennbar, bedeutende Differenzen in ihrer Verdauungskraft, je nachdem sie auf gelöstes, oder coagulirtes Eiereiweiss einwirkt. In Berücksichtigung dieses Gesichtspunktes wurden für die vorliegenden Versuche verwendet: 1) Eiweisslösung, hergestellt durch Neutralisation von Eiereiweiss mit verdünnter Salzsäure, Verdünnung mit dem gleichen Volumen destillirten Wassers und Filtration. Die resultirende Lösung war beinahe stets völlig klar, nur selten opalescirend. 2) gut gereinigtes feuchtes Fibrin. 3) vollkommen lufttrockenes Fibrin. 4) coagulirtes Eieralbumin, in kleine Stücke gewiegt und gut gemischt. Einzelne Versuche wurden nur mit 1, 2 und 4 angestellt. Von dem feuchten Fibrin und coagulirten Albumin wurden die betreffenden Mengen schnell hinter einander auf 0,01 genau abgewogen, vom trockenen Fibrin auf 0,001. Die Eiweisslösung wurde mit der Pipette abgemessen. Die Digestion im Brütschrank fand in verschlossenen Gefässen, meist Messkolben zu 200 ccm statt. Für die Bemessung der Digestionsdauer war in erster Linie das Bestreben maassgebend, die Differenzen, welche sich bei den Vorversuchen in der Wirkung der einzelnen Säuren gezeigt hatten, möglichst deutlich zu gestalten. Mit Rücksicht hierauf erwies es sich bald als nothwendig, die Zeit der Digestion wesentlich einzuschränken. Nach 10—24 Stunden waren z. B. bei den Mineralsäuren die Unterschiede beinahe völlig ausgeglichen, weshalb die betreffenden Zahlen hier auch nicht weiter angeführt werden sollen.

Durch eine ganze Reihe von Vorversuchen wurde für die einzelnen Eiweissarten zunächst festgestellt, in welcher Zeit die Salzsäurelösung 80—90 pCt. der angewandten Eiweissmenge verdaut hatte und gleichzeitig zwischen den Stickstoffwerthen der anderen Säurepeptonlösungen noch deutlich erkennbare Differenzen vorhanden waren. Auf die Weise wurde als Digestionsdauer für die Eiweisslösung und das feuchte Fibrin 4, für das coagulirte Eiweiss 5, für das trockene Fibrin 7 Stunden festgesetzt.

Nach Beendigung der Digestion wurden die Mischungen zunächst neutralisirt, d. h. es wurde die berechnete Menge Normallauge zugefügt, ohne Rücksicht darauf, ob die betreffende Flüssigkeit nunmehr, wenn sie eine zwei- oder dreibasische Säure enthielt, alkalisch reagirte. Dann wurde mit verdünnter Essigsäure leicht angesäuert, 10 ccm Kochsalzlösung zugesetzt, zum Sieden erhitzt, nach dem Erkalten auf 200 ccm aufgefüllt, filtrirt und $\frac{1}{4}$ des Filtrates zur N-Bestimmung nach Kjeldahl verwandt. Nur bei den Salpetersäurelösungen wurde das ungelöste Eiweiss auf gewogenen Filtern gesammelt. Der Stickstoffwerth des in die Verdauung gegebenen Eiweiss wurde gleichfalls nach Kjeldahl bestimmt und, um direct vergleichbare Zahlen zu erhalten, nach der Verbrennung auch nur $\frac{1}{4}$ der NH_3-haltigen Schwefelsäure zur Destillation mit Natronlauge verwandt. Durch Controlbestimmungen und blinde Versuche wurde die Richtigkeit der Stickstoffbestimmungen gesichert.

Tabelle I.

Aschefreies trockenes Material und Säure.	Eiweisslösung. Menge: 20 ccm. Pepsin+Säure: 50 ccm. Digestionszeit: 4 Stunden.	Feuchtes Fibrin. Menge: 5 g. Pepsin+Säure: 50 ccm. Digestionszeit: 4 Stunden.	Lufttrockenes Fibrin. Menge: 2,2 g. Pepsin+Säure: 50 ccm. Digestionszeit: 7 Stunden.	Coagulirtes Eiereiweiss. Menge: 10 g. Pepsin+Säure: 100 ccm. Digestionszeit: 5 Stunden.
1) Material	0,97125	1,0237	2,0125	1,0325
Salzsäure	0,910	0,9887	1,54	0,9625
Salpetersäure	0,9576	0,9274	1,4610	0,5307
Schwefelsäure	0,8399	0,9187	1,1987	0,6125
Phosphorsäure	0,525	0,9625	1,1637	0,8487
2) Material	0,9625	1,3562	—	1,0287
Salzsäure	0,77	1,3137	—	1,05
Zweifache Schwefelsäure	0,7437	1,225	—	0,787
Dreifache Phosphorsäure	0,72625	1,260	—	0,9975
3) Material	1,102	1,3825	2,0125	1,05
Salzsäure	0,7525	1,295	1,5312	0,8925
Essigsäure	0,3412	0,6562	0,3237	0,2187
Oxalsäure	0,4812	1,1812	0,315	0,6562
Citronensäure	0,3675	1,050	0,315	0,2887
4) Material	0,91	1,3562	—	1,1287
Salzsäure	0,8837	1,2337	—	1,0762
Weinsäure	0,5075	1,1637	—	0,4025
Borsäure	0,1312	0,210	—	0,1925

Die erhaltenen Werthe zeigen zunächst, dass die angewandten Säuren sich thatsächlich nicht in äquivalenten Mengen bei der Pepsinverdauung vertreten können, ferner dass die Salzsäure in der Gleichmässigkeit der Verdauungskraft gegenüber den verschiedenen Eiweisskörpern doch den anderen Säuren überlegen ist. Dieses Ergebniss stimmt mit den Untersuchungen von Dietrich und Davidson überein. Ferner aber stehen die organischen Säuren im Ganzen genommen hinter den anorganischen in Bezug auf ihre Verdauungskraft zurück. Nur beim Fibrin lieferten die Weinsäure und Oxalsäure Werthe, welche eine ziemlich vorgeschrittene Verdauung erkennen lassen.

Unter den anorganischen Säuren steht der Salzsäure am nächsten die Salpetersäure, dann folgt, wenn Eiweisslösung verwendet wird, die Schwefelsäure, schliesslich die Phosphorsäure. Diese Reihenfolge gilt aber nur für die Eiweisslösung: denn bei Verwendung von feuchtem Fibrin übertrifft die Phosphorsäure schon die Schwefelsäure. Die Eiweisslösung kann nun aber als ein für derartige Versuche besonders geeignetes Medium gelten. Denn bei ihrer Anwendung fällt das Moment der mechanischen Auflösung, das bei festen Eiweisskörpern auf den Verlauf des Verdauungsprozesses bestimmend einwirkt, fort[1]). Da gegenüber der Eiweisslösung die Verdauungskraft der Mineralsäuren entsprechend ihrer zunehmenden Basicität sinkt, so lag es nahe anzunehmen, dass hier Eiweiss bezw. Pepton mit der zwei- bezw. dreibasischen Säure Verbindungen nach Art der primären und secundären Salze eingehen. Damit wäre aber die Menge der freien Säure gegenüber einer äquivalenten Salzsäurelösung herabgesetzt und eine Herabsetzung des Verdauungsprozesses erklärlich. War diese Annahme richtig und die Differenzen somit nur durch die verschiedene Basicität der Säuren hervorgerufen, so mussten sie verschwinden, wenn die Schwefelsäure und Phosphorsäure in 2facher bezw. 3facher Concentration angewandt wurden. Wie aus Tabelle I 2) hervorgeht, nähern sich bei Anwendung der verstärkten Säuren und Eiweisslösung die

[1]) Der Nachweis von Ovomucoid (Mörner), bezw. Albumose (Neumeister, Salkowski) im Hühnereiweiss scheint mir für Anwendung der Eiweisslösung zu derartigen vergleichenden Untersuchungen kein wesentliches Hinderniss zu bieten.

Werthe allerdings bedeutend: eine kleine Differenz, sowie die Reihenfolge (Salzsäure, Schwefelsäure, Phosphorsäure) bleibt aber doch erhalten. Bei Benutzung von feuchtem Fibrin und coagulirtem Albumin ist kaum ein Unterschied gegenüber den durch schwächere Schwefelsäure und Phosphorsäure erhaltenen Werthen bemerkbar: Differenz und Reihenfolge (Salzsäure, Phosphorsäure, Schwefelsäure) sind völlig erhalten. Somit würde nur für die Eiweisslösung zugegeben sein, dass hier die Bildung von sauren Albumin- bezw. Peptonverbindungen nach Art der primären und secundären Salze in Betracht kommen kann.

Dass die einzelnen Säuren für sich nicht etwa im Stande sind, in dieser Concentration verschieden grosse Mengen von Säureeiweiss zu bilden, dass also eine Säure ohne Mithülfe des Pepsins nicht mehr Eiweiss löst, wie die andere, geht aus folgender Versuchsreihe hervor:

10 g coagulirtes Eiereiweiss wurden 3 Tage lang mit je 100 ccm der betreffenden Säuren digerirt und sodann in ¼ des Filtrates (ohne vorhergehende Neutralisation) der Stickstoff nach Kjeldahl bestimmt. Die folgenden Angaben beziehen sich auf ccm ¼ Normalsäure, die zur Bindung des Ammoniaks verbraucht wurden:

Tabelle II.

Material . . .	13,9
Salzsäure . . .	1,6
Schwefelsäure .	1,6
Phosphorsäure .	1,6
Essigsäure . .	0,8
Oxalsäure . . .	1,6
Citronensäure .	1,4
Weinsäure . .	1,4.

Die Mengen des gelösten Eiweiss sind ausserordentlich gering und die erhaltenen Werthe zeigen unter einander nur ganz geringe Differenzen, so dass es sich vielleicht nur zum geringen Theil um gebildetes Säureeiweiss, grösstentheils dagegen um aus dem Coagulat ausgelaugte lösliche Bestandtheile handelt. Jedenfalls beweist der Versuch 1) dass die Wirkung so schwacher Säuren allein für die Bildung des Säureeiweiss und den Fortgang des Verdauungsprozesses nicht wesentlich in Betracht kommt, sondern dass die Mitwirkung des Pepsins auch für diesen Theil der Verdauung nothwendig ist; 2) dass die Differenzen in der Ver-

dauungskraft nicht aus einem verschiedenen Verhalten der Säuren als solcher gegenüber dem coagulirten Eiereiweiss erklärt werden können. Man muss also zur Aufklärung der Differenzen auch noch den dritten Factor, das Pepsin, heranziehen. Die Annahme nun von Pepsinsäureverbindungen (nach Analogie der Pepsinsalzsäure, wie sie Carl Schmidt supponirt), die ja eine verschieden starke Wirkung ausüben könnten, erscheint nach den Versuchen Tab. I 1) nicht zulässig oder wenigstens nicht für die Klärung der Thatsachen genügend: denn, wenn nicht auch die Art des Eiweiss eine Rolle spielen würde, so ist es nicht einzusehen, warum die Verdauungskraft der Pepsin-Schwefelsäure gegenüber Fibrin und Eiweisslösung nicht dieselbe ist. Da somit weder die Menge des gebildeten Säureeiweiss noch der Charakter einer Pepsinsäureverbindung in Betracht kommen kann, so scheint mir die ungezwungenste Erklärung für die vorhandenen Differenzen darin zu liegen, dass die gebildeten Säureeiweissverbindungen der weiteren Einwirkung des Pepsins, also vermuthlich der Hydratation, einen verschieden grossen Widerstand entgegen setzen.

Viel weniger geeignet als die Mineralsäuren sind die geprüften organischen Säuren für den Ersatz der Salzsäure bei der Verdauung. Namentlich sind bei der Essigsäure schlechte Ergebnisse zu verzeichnen. Gerade dieser Umstand dürfte aber die Annahme stützen, dass die einzelnen Säuren mit den Eiweisskörpern Produkte bilden, welche für die weitere Hydratation in verschiedenem Grade geeignet sind: denn die Essigsäure ist bekanntlich vor den anderen Säuren dadurch ausgezeichnet, dass sie auch Spuren von Eiweiss aus wässrigen Lösungen ausfällt, d. h. ganz besonders schwer lösliche Niederschläge bildet. Auch auch die anderen geprüften organischen Säuren lassen, wie schon oben erwähnt, gegenüber der Eiweisslösung, dem trockenen Fibrin und coagulirten Eiweiss ziemlich im Stich. Die Reihenfolge ist hier stets so, dass die zweibasische Oxalsäure ihren Vorrang vor der dreibasischen Citronensäure behauptet.

Eine Erklärung für diesen Unterschied im Verhalten der organischen und anorganischen Säuren bei dem Verdauungsprozess zu geben, ist auf Grund der vorliegenden Versuche kaum möglich. Immerhin muss man im Auge behalten, dass

es sich bei der Peptonisirung höchst wahrscheinlich um einen Hydratationsvorgang handelt und dass dementsprechend eine stärkere Wirkung der Mineralsäuren gegenüber den organischen nur den Erfahrungen entspricht, die bei ähnlichen Prozessen der organischen Chemie gemacht wurden.

Dass die Borsäure, die nur durch äussere Umstände der Versuchsanordnung hier in Vergleich mit der Weinsäure gesetzt wurde, fast gar keine verdauende Wirkung hat, ist wohl erklärlich: sie giebt mit den meisten Eiweisskörpern unlösliche Niederschläge und übt, wie alle Antiseptica, vermuthlich auch schon in so geringer Concentration einen hemmenden Einfluss auf die Wirksamkeit des Ferments aus.

Als praktisches Ergebniss folgt aus diesen Versuchen, dass für den Ersatz der Salzsäure in der Magenverdauung am besten geeignet die Phosphorsäure ist: denn, wenn sie auch bei der Eiweisslösung, die unserer gewöhnlichen Nahrung wohl am wenigsten entspricht, mässige Resultate gab, so zeigt sie den festen Eiweisskörpern gegenüber doch eine bemerkenswerthe Verdauungskraft.

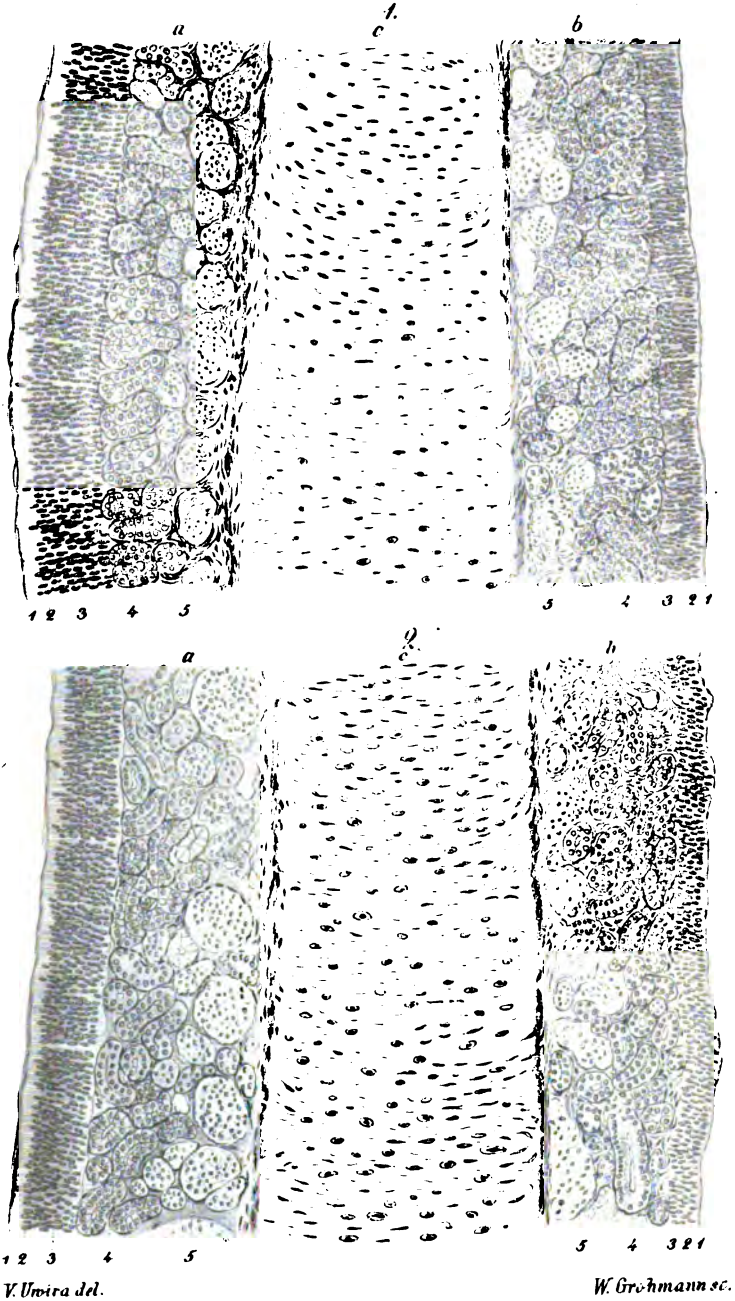

V. Umira del. W. Grohmann sc.

Taf. X.

6.

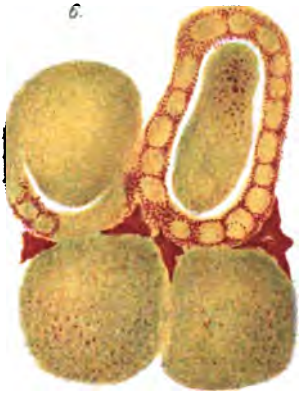

8a

8.

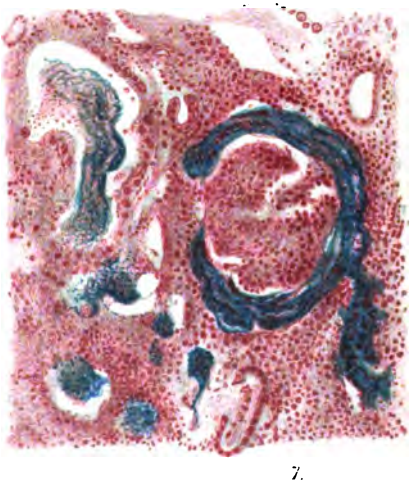

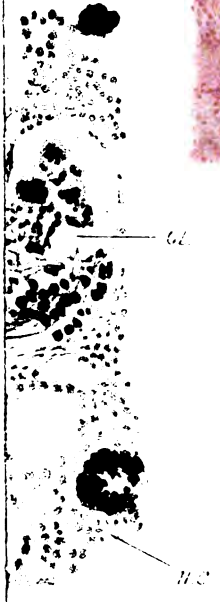

7.

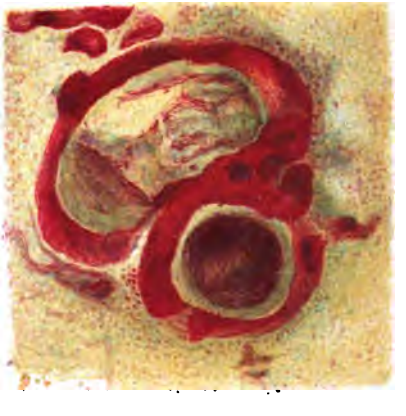

Lith. Schütze Lith. Inst. Berlin

Date Due

Demco 293-5

3 2044 103 038 881